Документ подписан простой электронной подписью
Информация о владельце:
ФИО: Ахвердова Ольга Александровна
Должность: Директор
Дата подписания: 14.09.2026 22:33:27
Уникальный программный ключ:
4927f743b64a570c75bc5fbc77ef56d4eb0f1699

ПЯТИГОРСКИЙ МЕДИКО-ФАРМАЦЕВТИЧЕСКИЙ ИНСТИТУТ –
филиал федерального государственного бюджетного образовательного учреждения высшего образования
«ВОЛГОГРАДСКИЙ ГОСУДАРСТВЕННЫЙ МЕДИЦИНСКИЙ УНИВЕРСИТЕТ»
Министерства здравоохранения Российской Федерации

УТВЕРЖДАЮ
Директор ПМФИ
_____ О.А. Ахвердова

«28» августа 2026 г.
.

РАБОЧАЯ ПРОГРАММА ДИСЦИПЛИНЫ
ОЦЕНОЧНЫЕ МАТЕРИАЛЫ ПО ДИСЦИПЛИНЕ

Б1.О.13Анатомия

По специальности: *31.05.01 Лечебное дело* (уровень специалитета)
Квалификация выпускника: *врач-лечебник*
Кафедра: морфологии

Курс – 1,2
Семестр – 1-3
Форма обучения – очная
Лекции – 46 часов
Практические занятия − 106 часа
Самостоятельная работа – 134,7 часа
Промежуточная аттестация: экзамен – 3 семестр
Трудоемкость дисциплины: 9 ЗЕ (324 часов)

Пятигорск, 2026

Рабочая программа дисциплины «Анатомия» составлена в соответствии с требованиями Федерального государственного образовательного стандарта высшего образования по специальности Лечебное дело (уровень специалитета) (утвер.Приказом Министерства образования и науки РФ от 12 августа 2020 г. № 984)

Разработчики программы:
к.м.н, доцент Филиппова В.П.
старший преподаватель Коваль Н.О.

Рабочая программа обсуждена на заседании кафедры биологии и физиологии
Протокол № 1 от «28» августа 2026 г.

Рабочая программа согласована с учебно-методической комиссией
по циклу естественно-научных дисциплин

Рабочая программа согласована с библиотекой

и.о.декана факультета И.Л. Абисалова

Рабочая программа утверждена на заседании Центральной методической комиссии
Протокол № 1 от «28» августа 2026 года

Рабочая программа утверждена на заседании Ученого совета ПМФИ
Протокол №1 от «28» августа 2026 года

1. ЦЕЛЬ И ЗАДАЧИ ДИСЦИПЛИНЫ.

Цель - формирование у студентов знаний по анатомии человека, как организма в целом, так и отдельных органов и систем в различные возрастные периоды, на основе современных достижений макро- и микроскопии; умений использовать полученные знания при последующем изучении других фундаментальных и клинических дисциплин, а также в будущей профессиональной деятельности врача.

Задачи:

- изучить в процессе практических занятий и лекций строение, функции и топографию органов, рассмотреть индивидуальные и возрастные особенности строения организма, включая пренатальный период развития (органогенез), анатомо-топографические взаимоотношения органов, их рентгеновское изображение, варианты изменчивости отдельных органов и пороки их развития;
- приобрести знания о взаимозависимости и единстве структуры и функции, их изменчивости в процессе фило- и онтогенеза, взаимосвязи организма с изменяющимися условиями окружающей среды, влиянии экологических, генетических факторов, характера труда, профессии, физической культуры и социальных условий на развитие и строение организма;
- сформировать у студентов принципы комплексного подхода при изучении анатомии и топографии органов и их систем; синтетического понимания строения тела человека в целом как взаимосвязи отдельных частей организма; представлений о значении фундаментальных исследований анатомической науки для прикладной и теоретической медицины;
- сформировать у студентов умение ориентироваться в сложном строении тела человека, безошибочно и точно находить и определять места расположения и проекции органов и их частей на поверхности тела, т.е. владению «анатомическим материалом» для понимания патологии, диагностики и лечения;
- воспитать студентов, руководствуясь традиционными принципами гуманизма и милосердия, уважительного и бережного отношения к изучаемому объекту – органам человеческого тела, к трупу; привитие высоконравственных норм поведения в секционных залах медицинского вуза.

2. МЕСТО ДИСЦИПЛИНЫ (МОДУЛЯ) В СТРУКТУРЕ ОБРАЗОВАТЕЛЬНОЙ ПРОГРАММЫ

Дисциплина «Анатомия» относится к обязательной части блока 1 «Дисциплины (модули)» основной образовательной образовательной программы.
Изучение дисциплины: 1-2 курс, I-III семестр.

3. ПЕРЕЧЕНЬ ПЛАНИРУЕМЫХ РЕЗУЛЬТАТОВ ОБУЧЕНИЯ ПО ДИСЦИПЛИНЕ, СООТНЕСЕННЫХ С ПЛАНИРУЕМЫМИ РЕЗУЛЬТАТАМИ ОСВОЕНИЯ ОБРАЗОВАТЕЛЬНОЙ ПРОГРАММЫ

Код и наименование компетенции	**Наименование индикатора достижения компетенции**	**Планируемые результаты обучения, соотнесенные с индикаторами достижения компетенций**
ОПК-5 Способен оценивать морфофункциональные, физиологические состояния и патологические процессы в организме человека для решения профессиональных задач	ОПК-5.1.1 Знает общебиологические закономерности, основы наследственности и изменчивости, анатомию, гистологию, эмбриологию, топографическую анатомию, физиологию, патологическую анатомию и физиологию органов и систем человека ОПК-5.2.1 Умеет оценить основные морфофункциональные данные, физиологические состояния и патологические процессы в организме человека ОПК-5.3.1 Владеет навыком оценивания основных морфофункциональных данных, физиологических состояний и патологических процессов в организме человека при решении профессиональных задач	**Знать:** Знает общебиологические закономерности, основы наследственности и изменчивости, анатомию, гистологию, эмбриологию, топографическую анатомию, физиологию, патологическую анатомию и физиологию органов и систем человека **Уметь:** Умеет оценить основные морфофункциональные данные, физиологические состояния и патологические процессы в организме человека **Владеть:** Владеет навыком оценивания основных морфофункциональных данных, физиологических состояний и патологических процессов в организме человека при решении профессиональных задач

ПК-2. Способен проводить обследование пациента при наличии медицинских показаний в соответствии с действующими порядками оказания медицинской помощи, клиническими рекомендациями (протоколами лечения) по вопросам оказания медицинской помощи с учетом стандартов медицинской помощи	ПК-2.1.2 Знает законодательство Российской Федерации в сфере охраны здоровья, нормативные правовые акты и иные документы, определяющие деятельность медицинских организаций и медицинских работников; общие вопросы организации медицинской помощи населению; вопросы организации санитарно-противоэпидемических (профилактических) мероприятий в целях предупреждения возникновения и распространения инфекционных заболеваний; порядки оказания медицинской помощи, клинические рекомендации (протоколы лечения) по вопросам оказания медицинской помощи, стандарты медицинской помощи	**Знать:** законодательство Российской Федерации в сфере охраны здоровья, нормативные правовые акты и иные документы, определяющие деятельность медицинских организаций и медицинских работников; общие вопросы организации медицинской помощи населению; вопросы организации санитарно-противоэпидемических (профилактических) мероприятий в целях предупреждения возникновения и распространения инфекционных заболеваний; порядки оказания медицинской помощи, клинические рекомендации (протоколы лечения) по вопросам оказания медицинской помощи, стандарты медицинской помощи.

В результате освоения дисциплины обучающийся должен:

Знать:

- общебиологические закономерности, основы наследственности и изменчивости, анатомию, гистологию, эмбриологию, топографическую анатомию, физиологию, патологическую анатомию и физиологию органов и систем человека;

-законодательство Российской Федерации в сфере охраны здоровья, нормативные правовые акты и иные документы, определяющие деятельность медицинских организаций и медицинских работников; общие вопросы организации медицинской помощи населению; вопросы организации санитарно-противоэпидемических (профилактических) мероприятий в целях предупреждения возникновения и распространения инфекционных заболеваний; порядки оказания медицинской помощи, клинические рекомендации (протоколы лечения) по вопросам оказания медицинской помощи, стандарты медицинской помощи.

Уметь:

- оценить основные морфофункциональные данные, физиологические состояния и патологические процессы в организме человека

Владеть навыками:

- оценивания основных морфофункциональных данных, физиологических состояний и патологических процессов в организме человека при решении профессиональных

задач.

4.ОБЪЕМ ДИСЦИПЛИНЫ В ЗАЧЕТНЫХ ЕДИНИЦАХ С УКАЗАНИЕМ КОЛИЧЕСТВА АКАДЕМИЧЕСКИХ ЧАСОВ, ВЫДЕЛЕННЫХ НА КОНТАКТНУЮ РАБОТУ ОБУЧАЮЩИХСЯ С ПРЕПОДАВАТЕЛЕМ (ПО ВИДАМ УЧЕБНЫХ ЗАНЯТИЙ) И НА САМОСТОЯТЕЛЬНУЮ РАБОТУ ОБУЧАЮЩИХСЯ

Очная форма обучения

Вид учебной работы	Всего часов	Семестры		
		1	2	3
1.Контактная работа обучающихся с преподавателем:	**162,3**	30	60	72,3
Аудиторные занятия всего, в том числе:				
Лекции	46	10	16	20
Практические занятия	106	18	40	48
Контактные часы на аттестацию (зачет, экзамен)				
Консультация	4		2	2
Контроль самостоятельной работы	6	2	2	2
Контроль	27			27
2. Самостоятельная работа	**134,7**	**78**	**12**	**44,7**
КААТЭ	**0,3**			**0,3**
ИТОГО:	**324**	**108**	**72**	**144**
Общая трудоемкость	**9**	**3**	**2**	**4**

5. СОДЕРЖАНИЕ ДИСЦИПЛИНЫ

№ п/п	НАИМЕНОВАНИЕ РАЗДЕЛА/МОДУЛЯ	СОДЕРЖАНИЕ
1.	**Раздел 1. Введение. Опорно-двигательный аппарат.**	Предмет анатомии человека. Принципы и методы исследования в анатомии. Скелет туловища, его развитие в фило- и онтогенезе. Вариации и аномалии костей скелета туловища. Фило- и онтогенез черепа. Развитие скелета головы во внутриутробном периоде, после рождения. Вариации и аномалии костей мозгового и лицевого черепа. Краниометрические точки мозгового черепа, измерения черепа, черепной указатель. Контрфорсы черепа. Места типичных переломов основания черепа. Скелет верхней и нижней конечности, его развитие в фило- и онтогенезе. Вариации и аномалии. Добавочные кости нижней и верхней конечности. Общая артрология. Частная анатомия суставов. Общая анатомия мышечной системы. Мышцы головы и шеи, туловища, верхней и нижней конечности. Введение в анатомию. Оси и плоскости. Строение позвонков, грудины, ребер. Позвоночный столб. Грудная клетка. Череп, деление на отделы. Строение непарных костей мозгового черепа: лобной кости, затылочной кости, клиновидной кости, решетчатой Строение парных костей мозгового черепа: теменной кости, височной кости. Каналы височной кости. Строение костей лицевого черепа. Череп в целом. Основание черепа: наружное, внутреннее, Передняя, средняя, задняя черепные ямки. Отверстия и каналы наружной и внутренней поверхности черепа. Височная, подвисочная, крыловидно-небная ямки. Глазница, костная полость носа, костные стенки полости рта. Классификация соединений костей. Соединения костей осевого скелета. Скелет верхней конечности. Скелет нижней конечности. Соединения костей верхней и нижней конечностей. Общий обзор мышечной системы. Мышцы спины, груди, живота. Диафрагма, строение, топография и функции. Фасции груди, спины, живота. Влагалище прямой мышцы живота. Места возможного возникновения грыж. Мышцы головы и шеи. Фасции головы. Клетчаточные пространства головы. Фасции шеи. Мышцы и фасции верхней конечности. Топография верхней конечности Мышцы и фасции нижней конечности. Топография нижней конечности. Топографические элементы областей тела. Кость как орган. Способы и

		механизм образования костей. Особенности строения костей в различные возрастные периоды. Степень развития мышц новорожденного и их возрастная динамика. Дистально-проксимальный градиент ускоренного развития мышц конечностей.
2.	**Раздел 2.Спланхнология**	Введение в спланхнологию. Функции, развитие пищеварительной системы в фило- и онтогенезе. Варианты и аномалии. Зубы: развитие, вариации и аномалии, артикуляция зубов, прикусы. Органы пищеварения: глотка, пищевод, желудок, тонкая и толстая кишка, печень, поджелудочная железа. Особенности строения, развитие, вариации и аномалии, методы прижизненного исследования. Дыхательная система. Развитие органов дыхания. Легкие. Особенности строения. Мочеполовая система: развитие, вариации и аномалии. Общий обзор пищеварительной системы. Полость рта, небо, язык, крупные слюнные железы, зубы. Полые органы пищеварительной системы. Поджелудочная железа, печень. Брюшина. Органы дыхательной системы. Средостение. Общий обзор мочевой системы. Мочевые органы. Мужские половые органы. Женские половые органы. Промежность. Онтогенез органов дыхания. Возрастные и профессиональные изменения дыхательной системы. Аномалии органов дыхательной системы. Онтогенез пищеварительной системы. Аномалии развития органов пищеварительного тракта. Онтогенез мочевыделительной системы. Аномалии развития органов мочеполовой системы. Анатомия эндокринной системы
3.	**Раздел 3. Органы иммунной системы и пути оттока лимфы**	Лимфоидная система. Центральные периферические органы иммунной системы. Лимфатические сосуды, пути оттока лимфы от различных отделов тела и органов. Лимфоидная система: лимфатические стволы и протоки, узлы. Степень развития у новорожденного и последующая динамика состояния центральных и периферических органов иммунной системы.
4.	**Раздел 4. Сердечно-сосудистая система**	Сердце, его развитие в фило- и онтогенезе. Вариации и аномалии (положения и строения) сердца. Методы прижизненного исследования сердца. Общие закономерности строения расположения кровеносных сосудов. Микроциркуляторное русло. Коллатеральное кровообращение. Аорта. Грудная аорта. Артерии грудной полости и верхней конечности. Брюшная аорта. Артерии брюшной полости и

		нижней конечности. Общий обзор вен. Верхняя и нижняя полая вены. Воротная вена печени. Венозные анастомозы. Кровообращение плода. Общий обзор сердечно-сосудистой системы. Сердце. Общая и наружная сонные артерии. Внутренняя сонная артерия. Подключичная артерия. Артериальный круг большого мозга. Грудная аорта. Артерии верхней конечности. Брюшная аорта. Общая, наружная, внутренняя подвздошная артерии. Артерии нижней конечности. Общий обзор вен. Верхняя полая вена. Вены верхней конечности: поверхностные, глубокие. Нижняя полая вена. Вены нижней конечности: поверхностные, глубокие. Воротная вена. Венозные анастомозы. Кровообращение плода. Особенности филогенеза и онтогенеза сердца и сосудов
5.	**Раздел 5. Нервная система**	Общее учение о нервной системе. Развитие нервной системы в фило- и онтогенезе. Формирование отделов головного мозга. Стволовая часть мозга. Ретикулярная формация (ядра, связи, функции). Лимбическая система. Архитектоника коры головного мозга. Динамическая локализация функций в коре головного мозга. Анализаторы 1 и 2 сигнальных систем. Нервная вегетативная система. Анатомия и топография I- IV, VI пар черепных нервов. Анатомия и топография V, VII-XII пар черепных нервов. Проводящие пути спинного и головного мозга. Органы чувств. Орган зрения. Преддверно-улитковый орган. Орган вкуса. Орган обоняния. Кожная чувствительность. Проприоцептивная чувствительность.Топографические элементы областей тела. Обзор нервной системы. Спинной мозг. Основание и срединный разрез головного мозга, его отделы. Места выхода 12 пар черепных нервов из мозга и черепа. Задний мозг. IV желудочек. Ромбовидная ямка. Мозжечок: ядра, связи с другими отделами мозга. Средний мозг. Полость среднего мозга. Промежуточный мозг. III желудочек. Конечный мозг: внутреннее строение полушарий, спайки, узлы, боковые желудочки. Конечный мозг: его доли, борозды и извилины полушарий мозга. Локализация функций в коре головного мозга. Анализаторы 1 и 2 сигнальных систем. Лимбическая система, её ядра, положение в мозге, связи, функциональное значение. Ретикулярная формация ствола мозга и ее

		функциональные особенности. Оболочки и межоболочечные пространства мозга. Пути оттока спинномозговой жидкости. Проводящие пути головного и спинного мозга. Периферическая нервная система: анатомия и топография I, II, III, IV, VI пар черепных нервов, области иннервации. Орган обоняния. Орган зрения. Анатомия и топография V, VII–XII нервов, области иннервации. Орган слуха. Преддверно-улитковый орган. Орган вкуса. Спинномозговые нервы: закономерности их сегментарного распределения, формирование, места выхода, ветви. Шейное, плечевое сплетения. Грудные нервы. Поясничное, крестцовое, копчиковое сплетения. Вегетативная нервная система.

6. СТРУКТУРА ДИСЦИПЛИНЫ С УКАЗАНИЕМ КОЛИЧЕСТВА АКАДЕМИЧЕСКИХ ЧАСОВ И ВИДОВ УЧЕБНЫХ ЗАНЯТИЙ

Очная форма обучения

Наименование раздела (темы) дисциплины	Виды учебной деятельности, включая самостоятельную работу (в часах)			
	Л	ЛР	ПЗ	СРС
1 семестр				
Тема 1. Предмет анатомии человека. Принципы и методы исследования в анатомии. Скелет туловища, его развитие в фило- и онтогенезе. Вариации и аномалии костей скелета туловища	2	-		
Тема 2. Введение в анатомию. Оси и плоскости. Строение позвонков, грудины, ребер. Позвоночный столб. Грудная клетка		-	2	
Тема 3. Анатомические области, участки тела, области тела, зоны тела, части тела.		-		9
Тема 4. Фило- и онтогенез черепа. Развитие скелета головы во внутриутробном периоде, после рождения. Вариации и аномалии костей мозгового и лицевого черепа. Краниометрические точки мозгового черепа, измерения черепа, черепной указатель. Контрфорсы черепа. Места типичных переломов основания черепа	2	-		
Тема 5.Череп, деление на отделы. Строение непарных костей мозгового черепа: лобной кости, затылочной кости, клиновидной кости, решетчатой Строение парных костей мозгового черепа: теменной кости, височной кости. Каналы височной кости. Строение костей лицевого черепа		-	2	
Тема 6. Филогенез и онтогенез костной системы. Врожденные пороки развития скелета туловища.		-		9
Тема 7. Кость как орган. Особенности строения костей в различные возрастные периоды.		-		9

Тема 8. Анатомия и физиология костной ткани: минеральный состав, регенерация, обмен веществ. Функции костной ткани.		-		6
Тема 9. Череп в целом. Основание черепа: наружное, внутреннее, Передняя, средняя, задняя черепные ямки. Отверстия и каналы наружной и внутренней поверхности черепа.		-	2	
Тема 10. Височная, подвисочная, крыловидно-небная ямки. Глазница, костная полость носа, костные стенки полости рта		-	2	
Тема 11. Скелет верхней и нижней конечности, его развитие в фило- и онтогенезе. Вариации и аномалии. Добавочные кости нижней и верхней конечности	2	-		
Тема 12. Классификация соединений костей. Соединения костей осевого скелета		-	2	
Тема 13. Филогенез и онтогенез соединений костной системы				9
Тема 14. Скелет верхней конечности. Скелет нижней конечности. Соединения костей верхней и нижней конечностей			2	
Тема 15. Общая артрология. Частная анатомия суставов	2			
Тема 16. Соединения костей осевого скелета и скелета черепа				9
Тема 17. Соединения костей периферического скелета, соединения костей грудной конечности. Соединение костей предплечья. Соединения костей кисти. Соединение тазовой кости с крестцом. Коленный сустав. Соединения костей голени между собой. Соединения костей стопы				9
Тема 18. Общая анатомия мышечной системы. Мышцы головы и шеи, туловища, верхней и нижней конечности	2	-		
Тема 19. Общий обзор мышечной системы. Мышцы спины, груди, живота. Диафрагма, строение, топография и функции. Фасции груди, спины, живота. Влагалище прямой мышцы живота. Места возможного возникновения грыж		-	2	
Тема 20. Функциональные особенности мышечной системы.		-		9
Тема 21. Мышцы головы и шеи. Фасции головы. Клетчаточные пространства головы. Фасции шеи		-	2	
Тема 22. Мышцы и фасции верхней конечности. Топография верхней конечности Мышцы и фасции нижней конечности. Топография нижней конечности		-	2	
Тема 23. Анатомо-физиологические особенности мышечной системы в детском возрасте.		-		9
Итого:	10	-	18	78
2 семестр				
Тема 1. Введение в спланхнологию. Функции, развитие пищеварительной системы в фило- и онтогенезе. Варианты и аномалии. Зубы: развитие, вариации и аномалии, артикуляция зубов, прикусы (лек)	2	-		
Тема 2. Общий обзор пищеварительной системы. Полость рта, небо, язык, крупные слюнные железы, зубы. Полые органы пищеварительной системы. Поджелудочная железа, печень.			4	

Брюшина				
Тема 3. Органы пищеварения: глотка, пищевод, желудок, тонкая и толстая кишка, печень, поджелудочная железа. Особенности строения, развитие, вариации и аномалии, методы прижизненного исследования	2	-		
Тема 4. Онтогенез пищеварительной системы. Пороки развития органов пищеварительного тракта.				6
Тема 5. Дыхательная система. Развитие органов дыхания. Легкие. Особенности строения.	2	-		
Тема 6. Мочеполовая система: развитие, вариации и аномалии	2			
Тема 7. Органы дыхательной системы. Средостение			4	
Тема 8. Общий обзор мочевой системы. Мочевые органы. Мужские половые органы. Женские половые органы. Промежность			4	
Тема 9. Онтогенез органов дыхания. Возрастные и профессиональные изменения дыхательной системы. Пороки развития органов дыхательной системы				6
Тема 10. Лимфоидная система. Центральные периферические органы иммунной системы. Лимфатические сосуды, пути оттока лимфы от различных отделов тела и органов.	2	-		
Тема 11. Лимфоидная система: лимфатические стволы и протоки, узлы			4	
Тема 12. Сердце, его развитие в фило- и онтогенезе. Вариации и аномалии (положения и строения) сердца. Методы прижизненного исследования сердца. Общие закономерности строения расположения кровеносных сосудов. Микроциркуляторное русло. Коллатеральное кровообращение	2	-		
Тема 13. Общий обзор сердечно-сосудистой системы. Сердце. Общая и наружная сонные артерии. Внутренняя сонная артерия. Подключичная артерия. Артериальный круг большого мозга			4	
Тема 14. Аорта. Грудная аорта. Артерии грудной полости и верхней конечности. Брюшная аорта. Артерии брюшной полости и нижней конечности	2	-		
Тема 15. Грудная аорта. Артерии верхней конечности			4	
Тема 16. Брюшная аорта. Общая, наружная, внутренняя подвздошная артерии. Артерии нижней конечности			4	
Тема 17. Общий обзор вен. Верхняя и нижняя полая вены. Воротная вена печени. Венозные анастомозы. Кровообращение плода	2	-		
Тема 18. Общий обзор вен. Верхняя полая вена. Вены верхней конечности: поверхностные, глубокие			4	
Тема 19. Нижняя полая вена. Вены нижней конечности: поверхностные, глубокие. Воротная вена. Венозные анастомозы. Кровообращение плода			4	
Тема 20. Итоговое занятие за 2й семестр			4	
Итого:	16		40	12
семестр 3				
Тема 1. Общее учение о нервной системе. Развитие нервной системы в фило- и онтогенезе. Формирование отделов	2	-		

головного мозга				
Тема 2. Обзор нервной системы. Спинной мозг. Основание и срединный разрез головного мозга, его отделы. Места выхода 12 пар черепных нервов из мозга и черепа			4	
Тема 3. Этапы развития нервной системы. Мозговые пузыри. Нейрон. Простые и сложные рефлекторные дуги.				8
Тема 4. Аномалии развития нервной системы				8
Тема 5. Возрастные изменения нервной системы				8
Тема 6. Стволовая часть мозга	2	-		
Тема 7. Задний мозг. IV желудочек. Ромбовидная ямка. Мозжечок: ядра, связи с другими отделами мозга			4	
Тема 8. Средний мозг. Полость среднего мозга. Промежуточный мозг. III желудочек			4	
Тема 9. Конечный мозг: внутреннее строение полушарий, спайки, узлы, боковые желудочки			4	
Тема 10. Мозговой ствол. Функциональные компоненты. Проводящие пути.				8
Тема 11. Ретикулярная формация (ядра, связи, функции). Лимбическая система	2	-		
Тема 12. Архитектоника коры головного мозга. Динамическая локализация функций в коре головного мозга. Анализаторы 1 и 2 сигнальных систем	2	-		
Тема 13. Конечный мозг: его доли, борозды и извилины полушарий мозга. Локализация функций в коре головного мозга. Анализаторы 1 и 2 сигнальных систем			4	
Тема 14 . Вегетативная нервная система	2	-		
Тема 15. Вегетативная нервная система			4	
Тема 16. Ганглионарная нервная система. Расположение ганглиев и строение проводящих путей.				4,7
Тема 17. Оболочки и межоболочечные пространства мозга. Пути оттока спинномозговой жидкости. Проводящие пути головного и спинного мозга			4	
Тема 18. Анатомия и топография I- IV, VI пар черепных нервов	2	-		
Тема 19. Периферическая нервная система: анатомия и топография I, II, III, IV, VI пар черепных нервов, области иннервации			4	
Тема 20. Анатомия и топография V, VII-XII пар черепных нервов	2	-		
Тема 21. Анатомия и топография V, VII–XII нервов, области иннервации			4	
Тема 22. Проводящие пути спинного и головного мозга	2			
Тема 23. Спинномозговые нервы: закономерности их сегментарного распределения, формирование, места выхода, ветви. Шейное, плечевое сплетения			4	
Тема 24. Грудные нервы. Поясничное, крестцовое, копчиковое сплетения			4	
Тема 25. Анатомия органа слуха. Проводящие пути. Пороки развития.	2	-		
Тема 26. Особенности анатомического строения в детском возрасте: органы чувств, орган зрения. Преддверно-улитковый				8

орган. Орган вкуса. Орган обоняния. Кожная чувствительность. Проприоцептивная чувствительность.				
Тема 27. Анатомия органа зрения. Проводящие пути. Пороки развития. Анатомия органа вкуса. Анатомия органа обоняния. Кожная чувствительность. Проприоцептивная чувствительность.	2	-		
Тема 28. Орган обоняния. Орган зрения Орган слуха. Преддверно-улитковый орган. Орган вкуса Зачетное занятие за III семестр. Решение ситуационных задач по темам			4	
	20		48	44,7
Форма контроля:	экзамен			

7. САМОСТОЯТЕЛЬНАЯ РАБОТА ОБУЧАЮЩИХСЯ ПО ДИСЦИПЛИНЕ

Самостоятельная работа обучающихся направлена на углубленное изучение разделов и тем рабочей программы и предполагает изучение литературных источников, выполнение домашних заданий и проведение исследований разного характера. Работа основывается на анализе литературных источников и материалов, публикуемых в интернете, а также реальных речевых и языковых фактов, личных наблюдений. Также самостоятельная работа включает подготовку и анализ материалов по темам пропущенных занятий.

Самостоятельная работа по дисциплине включает следующие виды деятельности:

- работа с лекционным материалом, предусматривающая проработку конспекта лекций и учебной литературы;
- поиск (подбор) и обзор литературы, электронных источников информации по индивидуально заданной проблеме курса, написание доклада, исследовательской работы по заданной проблеме;
- выполнение задания по пропущенной или плохо усвоенной теме;
- самостоятельный поиск информации в Интернете и других источниках;
- выполнение домашней контрольной работы (решение заданий, выполнение упражнений);
- изучение материала, вынесенного на самостоятельную проработку (отдельные темы, параграфы);
- написание рефератов;
- подготовка к тестированию;
- подготовка к практическим занятиям;
- подготовка к зачету;
- подготовка к экзамену.

Задания для самостоятельной работы

Тематика рефератов

1. Вклад Г.М. Иосифов, Н.К.Карпинский, В.Н,Тонкова в развитие отечественной анатомии.
2. Вклад Д.А.Жданов, П.А.Загорский, И.В. Буяльский в развитие отечественной анатомии
3. Факторы, влияющие на заболевания суставов (артриты, артрозы).
4. Возрастные особенности скелета.Факторы, влияющие на возрастные особенности скелета
5. Патология костной ткани (остеопороз, переломы).

Факторы, влияющие напатологию костной ткани (остеопороз, переломы).

6. Возрастные особенности органов пищеварения, дыхания, мочевыделения.Факторы, влияющие на возрастные особенности органов пищеварения, дыхания, мочевыделения.

7. Патология органов брюшной полости, грудной клетки, малого таза. Факторы, влияющие на патологию органов брюшной полости, грудной клетки, малого таза.
8. Возрастные изменения нервной системы. Факторы, влияющие на возрастные изменения нервной системы.
9. Особенности восприятия и обработки сенсорной информации. Факторы, влияющие наособенности восприятия и обработки сенсорной информации
10. Старение и его влияние на строение органов и систем.

Критерии оценивания выполнения реферата

Оценка	Критерии
Отлично	полностью раскрыта тема реферата; указаны точные названия и определения; правильно сформулированы понятия и категории; проанализированы и сделаны собственные выводы по выбранной теме; использовалась дополнительная литература и иные материалы и др.;
Хорошо	недостаточно полное, раскрытие темы; несущественные ошибки в определении понятий и категорий и т. п., кардинально не меняющих суть изложения; использование устаревшей литературы и других источников;
Удовлетворительно	реферат отражает общее направление изложения лекционного материала и материала современных учебников; наличие достаточного количества несущественных или одной-двух существенных ошибок в определении понятий и категорий и т. п.; использование устаревшей литературы и других источников; неспособность осветить проблематику дисциплины и др.;
Неудовлетворительно	тема реферата не раскрыта; большое количество существенных ошибок; отсутствие умений и навыков, обозначенных выше в качестве критериев выставления положительных оценок и др.

Перечень практических навыков и умений самостоятельная работа

1. Охарактеризуйте и покажите анатомические оси и плоскости, используемые в анатомии на нативных анатомических препаратах
2. Охарактеризуйте и покажите анатомические оси и плоскости, используемые в анатомии.
3.Назовите и покажите на нативных анатомических препаратах и планшетах различные виды мышц, согласно их классификации.
4.Обозначьте методы, используемые в анатомии.
5.Покажите различные виды органов на трупе, «рабочие органы» на препаратах.
6.Назовите типы телосложения человека. Приведите примеры влияния экологических факторов на развитие и строения человека.
7. Покажите, назовите по-русски и по латыни виды костей.
8. Покажите, назовите по-русски и по латыни анатомические образования позвонка. Обозначьте отличительные особенности позвонков шейного, грудного, поясничного и крестцового отделов.
9 . Покажите, назовите по-русски и по- латыни отделы и основные изгибы позвоночника. Обозначьте мышцы, производящие движения позвоночного столба.
10. Покажите, назовите по-русски и по-латыни анатомические образования грудины. Обозначьте отличительные особенности ребер и их соединений.

11. Обозначьте отличительные особенности черепа новорожденного.
12. Покажите, назовите по-русски и по латыни кости лицевого черепа и их анатомические образования.
13. Покажите, назовите по-русски и по латыни анатомические образования верхней и нижней челюсти. Обозначьте сосуды и нервы, питающие их.
14. Покажите, назовите по-русски и по латыни анатомические образования, формирующие стенки глазницы. Обозначьте пути распространения воспалительных процессов из глазницы.
15. Покажите, назовите по-русски и по латыни анатомические образования височной кости. Обозначьте каналы.
16. Покажите, назовите по-русски и по латыни анатомические образования клиновидной кости.
17. Покажите, назовите по-русски и по латыни анатомические образования, формирующие стенки крыловидно-небной ямки. Обозначьте ее сообщения.
18. Покажите, назовите по-русски и по латыни стенки полости носа. Обозначьте пути распространения воспалительных процессов.
19. Покажите, назовите по-русски и по латыни анатомические образования внутреннего основания черепа.
20 . Покажите, назовите по-русски и по- латыни анатомические образования наружного основания черепа. Обозначьте стенки височной и подвисочной ямок.
21. На анатомических препаратах покажите, назовите по-русски и по латыни
22.Покажите, назовите по-русски и по-латыни обязательные и дополнительные элементы суставов. Продемонстрируйте различные виды суставов согласно классификации.
23. Покажите, назовите по-русски и по- латыни соединения костей черепа и анатомические образования височно-нижнечелюстного сустава. Обозначьте мышцы, действующие на этот сустав и продемонстрируйте движения в нем.
24. Покажите, назовите по-русски и по латыни соединения черепа с позвоночником. Обозначьте мышцы, производящие движения в них.
25. Покажите, назовите по-русски и по латыни кости и соединения плечевого пояса. Обозначьте движения. Укажите мышцы, приводящие в движение плечевой пояс.
26. Покажите, назовите по-русски и по- латыни анатомические образования плечевого сустава. Обозначьте мышцы, действующие на сустав. Укажите сосуды и нервы, питающие сустав.
27. Покажите, назовите по-русски и по- латыни соединения костей предплечья и кисти. Обозначьте мышцы, действующие на суставы. Укажите сосуды и нервы, питающие суставы.
28. Покажите, назовите по-русски и по- латыни анатомические образования локтевогосустава. Обозначьте движение в нем. Укажите мышцы, действующие на сустав.
29. Покажите, назовите по-русски и по латыни суставы кисти. Обозначьте мышцы, действующие на суставы. Укажите сосуды и нервы, питающие эти суставы.
30. Покажите, назовите по-русски и по латыни анатомические образования костей таза. Обозначьте половые и возрастные отличительные особенности таза.
31. Покажите, назовите по-русски и по латыни анатомические образования тазобедренного сустава. Обозначьте мышцы, действующие на сустав. Укажите сосуды и нервы, питающие сустав.
32. Покажите, назовите по-русски и по- латыни анатомические образования коленногосустава. Обозначьте движения и мышцы, производящие эти движения в суставе.
33. Покажите, назовите по-русски и по латыни анатомические образования

голеностопного сустава. Обозначьте движения в нем и мышцы, производящие эти движения. Укажите сосуды и нервы, питающие сустав.
34. Покажите, назовите по-русски и по латыни соединения костей голени и стопы. Обозначьте кости, образующие твердую основу стопы.
35. Назовите и покажите на нативном анатомическом препарате и планшете различные виды мышц согласно их классификации.
36. Приведите примеры и покажите на анатомических препаратах мышцы синергисты и антагонисты.
37. Назовите на русском, латинском языках и покажите мышцы спины. На планшетахпокажите место начала и прикрепления каждой мышцы спины.
38. Назовите на русском, латинском языках и покажите мышцы груди. На планшетах покажите место начала и прикрепления каждой мышцы.
39. Назовите на русском, латинском языках и покажите мышцы живота. На планшетах покажите место начала и прикрепления каждой мышцы живота.
40. На нативном препарате нижней конечности покажите паховый канал и его отверстия.
41. Назовите на русском и латинском языках части диафрагмы. На муляже покажитечасти, отверстия, ножки, связки и «слабые места» диафрагмы.
42. Назовите на русском и латинском языках мышцы шеи. На сагиттальном распиле головы, планшетах покажите место начала и прикрепления каждой мышцы шеи.
43. На сагиттальном распиле головы, планшетах покажите области и треугольникишеи, назовите границы каждого треугольника. Покажите и назовите межфасциальныепространства шеи.
44. Назовите на русском, латинском языках и покажите мимические мышцы. На сагиттальном распиле головы, планшетах покажите место начала и прикрепления каждой мышцы.
45. Назовите на русском, латинском языках и покажите жевательные мышцы. Насагиттальном распиле головы, планшетах покажите место начала и прикрепления каждой мышцы.
46. Назовите на русском, латинском языках и покажите мышцы плечевого пояса. Нанативном препарате верхней конечности покажите место начала и прикрепления каждой мышцы.
47. Назовите на русском и латинском языках мышцы плеча. На нативном препаратеверхней конечности покажите место начала и прикрепления каждой мышцы.
48. Назовите на русском, латинском языках и покажите мышцы предплечья. На нативном препарате верхней конечности покажите место начала и прикрепления каждой мышцы.
49. Назовите на русском, латинском языках и покажите мышцы кисти. На нативномпрепарате верхней конечности, планшетах покажите место начала и прикрепления каждой мышцы.
50. Покажите стенки подмышечной полости и назовите на русском и латинском языкахмышцы их образующие. На нативном препарате верхней конечности покажите отверстия и треугольники на стенках подмышечной полости.
51. Назовите на русском, латинском языках и покажите мышцы таза. На нативном препарате нижней конечности покажите место начала и прикрепления каждой мышцы.
52. Назовите на русском, латинском языках и покажите мышцы ягодичной области. На нативном препарате нижней конечности покажите место начала и прикрепления каждой мышцы.
53. Назовите на русском, латинском языках и покажите переднюю группу мышцбедра. На нативном препарате нижней конечности покажите место начала и прикрепления каждой мышцы. Покажите приводящий канал, мышечную и сосудистую лакуны.

54. На нативном препарате нижней конечности покажите место образования бедренногоканала, его входное и выходное отверстия.
55. Назовите на русском, латинском языках и покажите медиальную и заднюю группы мышц бедра. На нативном препарате нижней конечности покажите место начала и прикрепления каждой мышцы.
56. Назовите на русском, латинском языках и покажите мышцы голени. На нативномпрепарате нижней конечности покажите место начала и прикрепления каждой мышцы.
57.Укажите формы желудка при различных типах телосложения, на нативных препаратах и планшетах обозначьте отделы тонкой и толстой кишки.
58. Покажите, назовите по-русски и по-латыни отделы, стенки полости рта.
59. Покажите, назовите по-русски и по-латыни части зуба, определите принадлежность к определенной группе.
60.Покажите, назовите по-русски и по-латыни части, анатомические структуры языка.
61. Определите анатомо-топографическое расположение подъязычной и поднижнечелюстной слюнных желез, покажите устья их протоков.
62. Определите анатомо-топографическое расположение околоушной слюнной железы, покажите устье ее протока.
63. Покажите, назовите по-русски и по-латыни глотку, ее части и анатомические элементы.
64. Покажите, назовите по-русски и по-латыни пищевод, его анатомические структуры;определите анатомо-топографическое расположение его частей.
65. Покажите, назовите по-русски и по-латыни желудок, его части, анатомические структуры; определите топографо-анатомическое расположение желудка.
66. Покажите, назовите по-русски и по-латыни отделы тонкой кишки и морфологические элементы.
67. Определите топографо-анатомическое расположение двенадцатиперстной кишки, ее частей. Покажите, назовите по-русски и по-латыни ее анатомические элементы.
68. Покажите, назовите по-русски и по-латыни отделы толстой кишки и морфологические элементы.
69.Определите топографо-анатомическое расположение слепой кишки, червеобразного отростка. Покажите, назовите по-русски и по-латыни их анатомические элементы.
70. Определите топографо-анатомическое расположение прямой кишки. Покажите, назовите по-русски и по-латыни ее части, изгибы, анатомические структуры.
71. Определите топографо-анатомическое расположение печени. Покажите, назовите по-русски и по-латыни ее анатомические структуры.
72. Определите топографо-анатомическое расположение желчного пузыря. Покажите, назовите по-русски и по-латыни его анатомические структуры.
73. Определите топографо-анатомическое расположение поджелудочной железы; покажите, назовите по-русски и по-латыни ее поверхности, анатомические элементы.
74. На трупе определите топографо-анатомическое расположение малого сальника и его составляющих элементов.
75. На трупе покажите структуры, ограничивающие образования брюшины в нижнемэтаже брюшной полости.
76. Покажите, назовите по-русски и по-латыни анатомические структуры наружного носа, носовой полости.
77. Покажите, назовите по-русски и по-латыни хрящи, мышцы гортани.
78. Покажите, назовите по-русски и по-латыни отделы полости гортани.
79. Определите топографо-анатомическое расположение трахеи и бронхов. Покажите, назовите по-русски и по-латыни их анатомические структуры.
80. Определите топографо-анатомическое расположение легких. Покажите, назовите по-русски и по-латыни их анатомические структуры.

81. Покажите, назовите по-русски и по-латыни ворота, анатомические структуры корня легкого.
82. На трупе покажите висцеральную и париетальную плевру, плевральную полость иплевральные синусы.
83. Определите топографо-анатомическое расположение органов различных отделов средостения.
84. Определите топографо-анатомическое расположение правой и левой почки.Покажите, назовите по-русски и по-латыни их анатомические структуры.
85. Определите топографо-анатомическое расположение правой и левой почки. Покажите, назовите по-русски и по-латыни их анатомические структуры.
86. Определите топографо-анатомическое расположение мочеточников, мочевого пузыря. Покажите, назовите по-русски и по-латыни их части, анатомические структуры.
87. Определите топографо-анатомическое расположение мужского и женскогомочеиспускательного канала. Покажите, назовите по-русски и по-латыни их части, анатомические структуры.
88. Определите топографо-анатомическое расположение яичек. Покажите, назовите по-русски и по-латыни их поверхности, края, оболочки.
89. Определите топографо-анатомическое расположение предстательной железы, семенных пузырьков, бульбоуретральной железы. Покажите, назовите по-русски и по-латыни их анатомические структуры.
90. Определите топографо-анатомическое расположение семенного канатика и мужских наружных половых органов. Покажите, назовите по-русски и по-латыни составные части семенного канатика, анатомические элементы наружных мужских половых органов.
91. Определите топографо-анатомическое расположение яичников. Покажите,назовите по-русски и по-латыни их поверхности, края, анатомические структуры.
92. Определите топографо-анатомическое расположение матки. Покажите, назовите по-русски и по-латыни ее части, анатомические структуры.
93. Определите топографо-анатомическое расположение маточной трубы. Покажите,назовите по-русски и по-латыни ее части, анатомические структуры.
94. Определите топографо-анатомическое расположение влагалища. Покажите на муляже, назовите по-русски и по-латыни его анатомические структуры.
95. Покажите на муляже, назовите по-русски и по-латыни женские наружные половые органы.
96. На муляже покажите, назовите по-русски и по-латыни мышцы и фасции мужской,женской промежности.
97.На анатомических препаратах и скелете продемонстрируйте закономерности расположения кровеносных сосудов, покажите магистральные и экстраорганные сосуды.
98. Покажите на трупе области расположения порто-кавальных и кава-кавальныханастомозов.
99. Назовите анатомические образования, формирующиеся в результате изменения сосудов плода после рождения, покажите их на нативных препаратах.
100. На препарате сердца покажите, назовите на русском и латинском языках следующие морфологические образования: поверхности, камеры, борозды сердца, отверстия. На рентгенограммах определите форму, размеры, положение сердца.
101.На препаратах и муляжах сердца покажите камеры сердца, отметьте особенности строения миокарда предсердий и желудочков. Продемонстрируйте расположение элементов проводящей системы сердца.

102. На препарате сердца покажите и назовите на русском и латинском языках следующие морфологические образования: венечный синус; вены сердца; венечные артерии, их ветви.
103. На препарате сердца или муляже покажите сосуды малого круга кровообращения.
104. Покажите и назовите на русском и латинском языках аорту, её отделы.
105. На трупе покажите органы и анатомические образования, кровоснабжаемые парными ветвями брюшной части аорты.
106.На трупе покажите области отхождения непарных ветвей брюшной части аорты и органы, кровоснабжаемые данными ветвями.
107. На трупе покажите и назовите на русском и латинском языках общую, внутреннюю, наружную подвздошные артерии и их ветви, обозначьте топографию этих сосудов.
108. На препарате покажите и назовите на русском и латинском языках наружную сонную артерию, ее ветви.
109. На черепе покажите и назовите на русском и латинском языках каналы, гдепроходит внутренняя сонная артерия и ее ветви.
110. Покажите на нативных препаратах и планшетах топографические отделы подключичной артерии, укажите структуры их образующие.
111. На препарате верхней конечности покажите и назовите на русском и латинском языках подмышечную и плечевую артерии, их ветви и топографические образования в которых они проходят.
112. На препарате верхней конечности определите топографическое расположениеартерий и их ветвей. Покажите места пульсации и прижатия лучевой артерии.
113. На муляже верхней конечности покажите и назовите на русском и латинском языках артерии кисти, артериальные ладонные дуги, их ветви.
114. На препарате нижней конечности покажите и назовите на русском и латинском языках бедренную артерию, её ветви и анатомические образования в которых они проходят.
115. На препарате нижней конечности покажите и назовите на русском и латинскомязыках подколенную артерию, её ветви.
116. На препарате нижней конечности проследите топографическое расположение артерий голени и их ветвей.
117. На нижней конечности проследите топографическое расположение артерии стопы,их ветви.
118. На трупе, муляже покажите топографическое расположение области формирования верхней полой вены и место ее впадения. На муляже покажите непарную
и полунепарную вены.
119. На муляже покажите плечеголовные вены, источники их образования. На анатомических препаратах продемонстрируйте крупные венозные коллекторы шеи и верхней конечности.
120. Покажите нижнюю полую вену, источники ее образования. Охарактеризуйте еетопографию.
121.Покажите на трупе области расположения порто-кавальных анастомозов.
122. Покажите и назовите на русском и латинском языках анатомические образования, дренирующие кровь от головного мозга.
123. Укажите топографическое расположение вен верхней конечности на нативном препарате.
124. Укажите топографическое расположение вен нижней конечности на нативномпрепарате.

125.На планшетах и муляже покажите лимфатические капилляры, сосуды, стволы, правый лимфатический проток, область его формирования и место впадения.
126. На муляже покажите грудной проток, область его формирования и место впадения.
127.На планшете покажите элементы строения лимфоузла.
128. Покажите на трупе и нативных анатомических препаратах место расположения регионарных лимфатических узлов.
129.На препаратах покажите место расположения органов иммунной системы.
130. На анатомических препаратах покажите селезенку, укажите поверхности, ворота, края, концы органа.
131. На нативных препаратах и муляже покажите, назовите на русском и латинскомязыках отделы головного мозга.
132. На планшете покажите пучки, корешки, межпозвоночные узлы. Продемонстрируйте элементы рефлекторной дуги.
133. На препарате, планшетах покажите и назовите на русском, латинском языках поверхности спинного мозга, его анатомические структуры.
134. На препаратах головного мозга покажите производные мозговых пузырей.
135. На препарате, муляжах покажите и назовите на русском, латинском языках базальные ядра конечного мозга и структуры белого вещества.
136. На препарате, муляжах покажите и назовите на русском, латинском языках борозды и извилины верхнелатеральной поверхности полушарий большого мозга.
137. На препарате, муляжах покажите и назовите на русском, латинском языках борозды и извилины медиальной и базальной поверхностей полушарий большого мозга.
138. На препарате, муляжах покажите и назовите на русском, латинском языках структуры, относящиеся к комиссуральным волокнам
139. На препарате, муляжах покажите и назовите на русском, латинском языках боковые желудочки мозга и их стенки.
140. На нативных препаратах и планшетах покажите элементы проводящего пути органаобоняния.
141. На препарате, муляжах покажите и назовите на русском, латинском языках отделы промежуточного мозга, третий желудочек.
142. На препарате, муляжах покажите и назовите на русском, латинском языках отделы среднего мозга.
143. На препарате, муляжах покажите и назовите на русском, латинском языках частизаднего мозга.
144. На препарате, планшетах покажите и назовите на русском, латинском языках части мозжечка, его ножки.
145. На препарате, муляжах покажите и назовите на русском, латинском языках поверхности и анатомические образования продолговатого мозга.
146. На препарате, муляжах покажите и назовите на русском, латинском языках ромбовидную ямку, её анатомические образования, стенки IV желудочка.
147. Укажите место расположения нейронов и центров проводящего пути сознательной экстероцепции.
148. Укажите место расположения нейронов и центров проводящего пути сознательной проприоцепции.
149. Укажите место расположения нейронов бессознательной проприоцепции.
150. На препаратах и муляжах покажите отделы ЦНС, содержащие элементы медиальной петли.
151. Укажите место расположения нейронов пирамидных и экстрапирамидных путей.
152.Покажите отделы головного мозга, содержащие структуры экстрапирамидной системы.
153.На препаратах головного мозга покажите отделы ЦНС, содержащие ретикулярную

формацию.
154. На препарате покажите и назовите на русском, латинском языках оболочки головного, спинного мозга, и их образования.
155. Назовите по-русски и по-латыни ветви спинномозгового нерва, определите их топографо-анатомическое расположение. Обозначьте топографическое расположение задних ветвей I и II шейных спинномозговых нервов.
156. На планшетах и нативных препаратах покажите мышцы, иннервируемые ветвями шейного сплетения.
157. На нативном препарате верхней конечности продемонстрируйте ход и областьиннервации коротких ветвей плечевого сплетения.
158. На нативном препарате верхней конечности проследите топографическое расположение длинных ветвей плечевого сплетения.
159. На нативном препарате нижней конечности проследите топографическое расположение ветвей поясничного сплетения.
160. На нативном препарате нижней конечности проследите топографическое расположение ветвей крестцового сплетения, укажите место их выхода из полости таза.
161. На нативном препарате нижней конечности покажите расположение седалищного нерва и место его выхода из полости малого таза.
162. На нативном препарате головного мозга покажите зрительный нерв и его перекрест. На черепе продемонстрируйте место входа I и II пар черепных нервов.
163. На нативном или силиконовом препарате головного мозга покажите проекцию ядер и место выхода III, IV, VI пар черепных нервов из головного мозга, на черепе – место выхода из полости черепа.
164. На нативном или силиконовом препарате головного мозга покажите проекцию ядер и место выхода V пары черепных нервов из головного мозга, на черепе – место выхода
основных ветвей данного нерва из полости черепа.
165. На черепе покажите место выхода 1-й и 2-й ветви V пары черепных нервов.
166. На черепе покажите место выхода 3-й ветви V пары черепных нервов.
167. На нативном или силиконовом препарате головного мозга покажите проекцию ядер и место выхода VII пары черепных нервов из ткани мозга, на черепе покажите канал данного нерва и место его выхода из полости черепа.
168. На нативном или силиконовом препарате головного мозга покажите расположение нейронов и проекцию коркового центра проводящего пути органа слуха.
169. На нативном или силиконовом препарате головного мозга покажите проекцию ядер и место выхода IX пары черепных нервов из ткани мозга, на черепе – место его выхода из полости черепа.
170. На нативном или силиконовом препарате головного мозга покажите проекцию ядери место выхода X пары черепных нервов из ткани мозга, на черепе – место его выхода из полости черепа.
171. На нативном или силиконовом препарате головного мозга покажите проекцию ядери место выхода XI и XII пар черепных нервов из ткани мозга, на черепе – место его выхода из полости черепа.
172.На анатомических препаратах и планшетах покажите центры различных отделоввегетативной нервной системы.
173.Покажите отделы ЦНС, содержащие центры парасимпатической нервной системы.
174. Покажите на планшете центры симпатической части нервной системы.
175. Определите топографо-анатомическое расположение шейного отдела симпатического ствола, назовите по-русски и по-латыни узлы и ветви этого отдела.
176. Определите топографо-анатомическое расположение отделов симпатического ствола, назовите по-русски и по-латыни узлы и ветви этих отделов.

177. На трупе покажите топографическое расположение симпатических сплетений брюшной полости и таза.
178. На черепе, височной кости и муляже покажите отделы органов слуха и равновесия.
179. На черепе и височной кости покажите элементы строения наружного уха.
180. На муляже покажите стенки барабанной полости, её сообщения и содержимое.
181. На разборном муляже внутреннего уха покажите элементы его строения.
182. На черепе покажите стенки глазницы, её сообщения, ямки слезной железы и слезного мешка. На разборном муляже глаза покажите элементы строения глазного яблока.
183. На разборном муляже глаза покажите преломляющие среды глаза. Дайте понятиеоб оптической оси глазного яблока.
184. На разборном муляже глаза покажите части сосудистой оболочки глаза.
185. На разборном муляже глаза покажите отделы сетчатой оболочки глаза, место наилучшего видения и выхода зрительного нерва. На препарате ствола головного мозга и полушарий покажите элементы проводящего пути зрительного нерва.
186. На сагиттальном распиле головы и разборном муляже глаза покажите вспомогательный аппарат глаза. На черепе показать места входа и выхода кровеносных сосудов и черепных нервов в полость глазницы.
187. На черепе покажите место входа обонятельного нерва в полость черепа, а на влажном препарате полушарий мозга – составляющие обонятельного нерва.
188. Покажите на влажном препарате расположение желез внутренней секреции.
189. Покажите на влажном препарате расположение бранхиогенных желез.
190. Покажите на влажном препарате головного мозга места расположения неврогенных желез.
191. На трупе покажите топографическое расположение желез внутренней секреции адреналовой системы.
192. На трупе покажите надпочечники, их кровеносные сосуды и нервы.
193. На саггитальном распиле таза покажите расположение образований брюшины в полости мужского и женского таза.
194. Покажите топографические образования через которые проходят артерии, участвующие в кровоснабжении головного мозга.

Критерии оценивания практических задач

Форма проведения текущего контроля	Критерии оценивания
Решения практической задачи	«5» (отлично) – выставляется за полное, безошибочное выполнение задания
	«4» (хорошо) –в целом задание выполнено, имеются отдельные неточности или недостаточно полные ответы, не содержащие ошибок.
	«3» (удовлетворительно) – допущены отдельные ошибки при выполнении задания.
	«2» (неудовлетворительно) – отсутствуют ответы на большинство вопросов задачи, задание не выполнено или выполнено не верно.

Типовые практические задания для самостоятельной работы

Задача 1.

1. Известна сложность рельефа пирамиды височной кости, связанная как с особенностями ее функции, так и с многообразием анатомических образований, расположенных в этой зоне. В связи с этим укажите:

1. Как называется ямочка, расположенная на вершине гребешка. отделяющего яремную ямку от наружного отверстия сонного канала? Какое анатомическое образование у человека располагается в этой ямочке?
2. Какие анатомические структуры височной кости участвуют в образовании височно-нижнечелюстного сустава?

Ответ:

1. Ямочка на вершине гребешка, отделяющего яремную ямку от наружного отверстия сонного канала, называется каменистой ямочкой (fossula petrosa). В этой ямочке у человека располагается барабанный узел (ganglion tympanicum).

Более подробно:

Каменистая ямочка является анатомическим образованием на височной кости.
Она расположена на гребешке, который отделяет яремную ямку от наружного отверстия сонного канала.
Внутри каменистой ямочки находится барабанный узел, который является частью барабанного сплетения (plexus tympanicus).
Барабанное сплетение образовано ветвями языкоглоточного нерва (IX пара черепных нервов) и симпатическими нервными волокнами.
Через барабанное сплетение проходят парасимпатические волокна, которые иннервируют околоушную слюнную железу.

2. В образовании височно-нижнечелюстного сустава (ВНЧС) со стороны височной кости участвуют следующие анатомические структуры: нижнечелюстная ямка (fossa mandibularis) и суставной бугорок (tuberculum articulare). Нижнечелюстная ямка - это углубление на нижней поверхности чешуи височной кости, а суставной бугорок - это возвышение, расположенное кпереди от ямки. Эти структуры, вместе с головкой нижней челюсти, образуют суставную поверхность, обеспечивающую движения челюсти.

Более подробно:

Нижнечелюстная ямка: Расположена на височной кости, имеет овальную форму и является местом, где располагается головка нижней челюсти при закрытом рте.
Суставной бугорок: Выступ височной кости, расположенный перед нижнечелюстной ямкой. Он играет важную роль в стабилизации сустава и ограничении движений нижней челюсти.
В формировании сустава также участвуют капсула сустава и внутрисуставной диск, которые, хоть и не являются частью височной кости, но обеспечивают стабильность и нормальное функционирование сустава.

Задача 2.

2.Частым заболеванием является воспаление полостей сосцевидного отростка височной кости (мастоидит), которое грозит серьезными осложнениями

1. Как называется самая крупная полость сосцевидного отростка?
2. Где располагается эта полость по отношению к барабанной полости?

Ответ:

1. Самая крупная полость в сосцевидном отростке называется сосцевидная пещера (antrum mastoideum). Она соединяет остальные ячейки сосцевидного отростка с барабанной полостью среднего уха.

2. Барабанная полость является частью среднего уха и располагается сразу за барабанной перепонкой. Она представляет собой небольшое воздушное пространство в височной кости, где находятся слуховые косточки. Таким образом, эта полость находится внутри височной кости, позади барабанной перепонки, и является центральной частью среднего уха, как указано на Википедии.

Более подробно:

Среднее ухо:

Состоит из барабанной перепонки и барабанной полости, которая содержит слуховые косточки.

Барабанная перепонка:

Отделяет наружное ухо от среднего и передает звуковые колебания в барабанную полость.

Барабанная полость:

Небольшая полость, заполненная воздухом, где расположены слуховые косточки: молоточек, наковальня и стремечко.

Связь с другими частями уха:

Барабанная полость соединена с носоглоткой через слуховую трубу, а также с внутренним ухом через овальное окно.

Задача 3.

При травме в области переносицы часто нарушается целостность носовых костей и, следовательно, костной спинки носа.

1. Укажите, с какими другими костями граничат носовые кости?
2. Как называется борозда, расположенная на задней поверхности носовой кости? канал, идущий из глазницы в полость носа может быть поврежден при травме?

Ответ:

1. Носовые кости граничат с лобной костью, верхней челюстью и решетчатой костью. Более подробно:

Лобная кость:

Носовые кости соединяются с лобной костью в области переносицы.

Верхняя челюсть:

Лобный отросток верхней челюсти граничит с носовыми костями сбоку, формируя боковую стенку полости носа.

- **ешётчатая кость:**

Внутренние поверхности носовых костей прилежат к решётчатой кости.

2. При травме глазницы может быть поврежден носослезный канал. Этот канал, также известный как слезно-носовой канал, обеспечивает отток слез из глаза в полость носа. Повреждение может произойти при переломах костей глазницы или носа. Более подробно:

Носослезный канал

- это анатомическая структура, соединяющая слезный мешок с полостью носа.

Травмы глазницы

часто включают переломы костей, которые могут затрагивать и носослезный канал.

Симптомы повреждения

могут включать слезотечение, отек в области внутреннего угла глаза и, возможно, нарушение оттока слезы.

Диагностика

повреждения носослезного канала включает в себя рентгенографию, компьютерную томографию, а также специальные тесты на проходимость канала.

Лечение

может варьироваться от консервативных методов, таких как промывание, до хирургического вмешательства, например, восстановления проходимости канала.

Задача 4.

4. Известно, что позвоночный столб может выполнять разнообразные и обширные движения. Дайте ответ на следующие вопросы.

1. Какая связка, напрягаясь, ограничивает разгибание позвоночника?

2.Как изменяется толщина межпозвоночных дисков при этом движении позвоночника?

Ответ:

1. Передняя продольная связка напрягаясь, ограничивает разгибание позвоночника. Эта связка, расположенная вдоль передней поверхности позвоночного столба, натягивается при разгибании и не позволяет позвоночнику отклоняться слишком сильно назад.

2. При движении позвоночника толщина межпозвоночных дисков изменяется. В положении стоя или при нагрузке диски сжимаются, уменьшаясь в толщине, а при расслаблении, например, в горизонтальном положении, они немного восстанавливают свою толщину за счет поступления жидкости.

Более подробно:

Сжатие при нагрузке:

Когда мы стоим, сидим или поднимаем тяжести, позвоночник испытывает нагрузку. Это приводит к тому, что вода из межпозвоночных дисков выжимается, и они становятся тоньше.

Восстановление при расслаблении:

Во время отдыха, особенно в положении лежа, давление на диски снижается, и они начинают впитывать воду, восстанавливая свою толщину.

Возрастные изменения:

С возрастом процессы восстановления дисков замедляются, и они могут постепенно терять свою толщину и упругость, что может приводить к дегенеративным изменениям.

Влияние на суставы:

Уменьшение толщины дисков может увеличивать нагрузку на фасеточные суставы, что может способствовать их воспалению.

Таким образом, межпозвоночные диски играют важную роль в амортизации и подвижности позвоночника, и их толщина изменяется в зависимости от нагрузки и положения тела, как подтверждают медицинские источники.

Задача 5.

5. Известно, что объем движений в каждом из отделов позвоночного столба неодинаков. Назовите:

1. Причины высокой подвижности шейного отдела и амплитуду возможных движений в шейном отделе.
2. Причины низкой подвижности грудного отдела и амплитуду возможных движений в грудном отделе.

Ответ:

1. Высокая подвижность шейного отдела обусловлена анатомическими особенностями и, в то же время, является причиной частых травм и дегенеративных изменений в этой области. Амплитуда движений в шейном отделе включает в себя сгибание, разгибание, наклоны в стороны и повороты головы.

Причины высокой подвижности шейного отдела:

Анатомическое строение:

Шейный отдел состоит из 7 позвонков, два из которых (атлант и эпистрофей) имеют уникальное строение, обеспечивающее большую амплитуду движений.

Связочный аппарат:

Связки, соединяющие позвонки, обеспечивают гибкость и подвижность, но в то же время могут быть подвержены растяжениям и разрывам.

Мышечный корсет:

Мышцы шеи играют важную роль в поддержании стабильности и контроле движений, но их слабость или перенапряжение могут приводить к проблемам.

Амплитуда движений в шейном отделе:

Сгибание (флексия): Опускание подбородка к груди.
Разгибание (экстензия): Запрокидывание головы назад.
Боковые наклоны (латерофлексия): Наклоны головы в стороны.
Повороты (ротация): Вращение головы вокруг своей оси.
Причины проблем, связанных с высокой подвижностью:
Травмы:
Резкие движения, падения, удары, автомобильные аварии.
Неправильная осанка:
Длительное нахождение в неудобных позах, сутулость.
Возрастные изменения:
Дегенеративные процессы в межпозвоночных дисках и суставах.
Заболевания:
Остеохондроз, спондилоартроз, протрузии и грыжи межпозвоночных дисков.
Перегрузки:
Подъем тяжестей, работа, связанная с постоянным напряжением шеи.
Важно помнить, что высокая подвижность шейного отдела делает его уязвимым для травм и заболеваний. Своевременное обращение к врачу при появлении болей или ограничений в движениях в шейном отделе поможет предотвратить развитие серьезных проблем.
2. Низкая подвижность грудного отдела позвоночника может быть вызвана рядом факторов, включая малоподвижный образ жизни, неправильную осанку, травмы, возрастные изменения, а также наследственную предрасположенность. Амплитуда движений в грудном отделе позвоночника ограничена, но включает в себя сгибание, разгибание, боковые наклоны и ротацию.
Причины низкой подвижности грудного отдела:
Малоподвижный образ жизни и сидячая работа:
Длительное нахождение в одной позе, особенно сидя, приводит к ослаблению мышц спины и ограничению подвижности грудного отдела.
Неправильная осанка:
Сутулость, сколиоз и другие деформации позвоночника создают неравномерную нагрузку на межпозвоночные диски и суставы, снижая их подвижность.
Травмы позвоночника:
Ушибы, переломы, а также микротравмы, полученные в результате падений или резких движений, могут приводить к дегенеративным изменениям и ограничению подвижности.
Возрастные изменения:
С возрастом межпозвоночные диски теряют влагу и эластичность, что приводит к снижению их амортизационных свойств и увеличению жесткости.
Наследственная предрасположенность:
Генетические факторы могут влиять на структуру и прочность позвоночника, повышая вероятность развития дегенеративных заболеваний.
Неправильное питание и дефицит микроэлементов:
Недостаток кальция, фосфора, витамина D и других важных веществ может ослабить костную ткань и межпозвоночные диски.
Ожирение:
Избыточный вес создает дополнительную нагрузку на позвоночник, что может усугублять проблемы с подвижностью.
Амплитуда движений в грудном отделе:
Грудной отдел позвоночника, в отличие от шейного и поясничного, имеет меньшую амплитуду движений, что обусловлено его анатомическими особенностями и защитной функцией ребер. Движения в грудном отделе осуществляются в трех плоскостях:
Сгибание (наклоны вперед): До 45 градусов.

Разгибание (наклоны назад): До 25 градусов.
Боковые наклоны: До 20 градусов в каждую сторону.
Ротация (повороты вправо и влево): До 35 градусов в каждую сторону.
Несмотря на меньшую амплитуду, поддержание достаточной подвижности грудного отдела важно для здоровья позвоночника и профилактики различных заболеваний. Упражнения, направленные на улучшение подвижности грудного отдела, могут включать в себя наклоны, повороты, скручивания, а также растяжку мышц спины и грудной

Задача 6.

6. В поликлинике врачу необходимо осмотреть небные миндалины.

1. Как называется ямка, где такая миндалина располагаются?
2. Какие миндалины имеются рядом с небными миндалинами?

Ответ:
1. Ямка, в которой располагаются нёбные миндалины, называется миндаликовой ямкой (fossa tonsillaris). Она находится в боковой стенке глотки между небно-язычной и небно-глоточной дужками.
Более подробно:
Небные миндалины: (tonsillae palatinae) также известны как гланды и являются частью лимфоидного глоточного кольца.
Миндаликовая ямка - это углубление, в котором располагается миндалина.
Внутри миндалины есть углубления, называемые лакунами, которые ветвятся и увеличивают площадь поверхности для контакта с инфекционными агентами.
В лакунах могут скапливаться частицы жизнедеятельности бактерий, особенно при частых воспалениях.
2. Рядом с небными миндалинами находятся трубные миндалины и язычная миндалина, которые вместе с небными и глоточной (носоглоточной) миндалиной формируют лимфоглоточное кольцо.
Подробнее:
Трубные миндалины: Расположены в области глоточного отверстия слуховой трубы.
Язычная миндалина: Находится у корня языка.
Глоточная (носоглоточная) миндалина: Расположена в носоглотке.
Все эти миндалины играют важную роль в иммунной системе, защищая организм от инфекций, попадающих через дыхательные пути.

Задача 7.

7. При поражении медиальной стенки глазницы в передней ее части (травма, заболевание) может быть нарушена целостность расположенной здесь костной структуры.

1. Какие кости черепа могут быть повреждены в передней части медиальной стенки глазницы.
2. Какой канал, идущий из глазницы в полость носа может быть поврежден при травме?

Ответ:

1. В передней части медиальной стенки глазницы могут быть повреждены следующие кости: лобный отросток верхней челюсти и слезная кость. Также, стоит учитывать, что эти кости формируют ямку слёзного мешка.
Более подробно:
Лобный отросток верхней челюсти:

Эта кость формирует передний отдел медиальной стенки глазницы, прилегая к слезной кости.

Слезная кость:

Располагается в переднем отделе медиальной стенки глазницы, позади восходящей ветви верхней челюсти.

Ямка слёзного мешка:

Располагается между лобным отростком верхней челюсти и слезной костью.

Повреждение этих костей может произойти при травмах, затрагивающих лицо и голову, и может потребовать медицинской помощи.

2. При травме глазницы может быть поврежден носослезный канал. Этот канал, также известный как слезно-носовой канал, обеспечивает отток слез из глаза в полость носа. Повреждение может произойти при переломах костей глазницы или носа.

Более подробно:

Носослезный канал

- это анатомическая структура, соединяющая слезный мешок с полостью носа.

Травмы глазницы

часто включают переломы костей, которые могут затрагивать и носослезный канал.

Симптомы повреждения

могут включать слезотечение, отек в области внутреннего угла глаза и, возможно, нарушение оттока слезы.

Диагностика

повреждения носослезного канала включает в себя рентгенографию, компьютерную томографию, а также специальные тесты на проходимость канала.

Лечение

может варьироваться от консервативных методов, таких как промывание, до хирургического вмешательства, например, восстановления проходимости канала.

Задача 8.

8. В травматологический пункт обратился юноша с повреждением наружного носа. При обследовании обнаружен перелом костной его основы.

1. Какие кости образуют костный скелет наружного носа?
2. Какие плотные анатомические структуры также участвуют в образовании скелета наружного носа?

Ответ:

1. Костный скелет наружного носа образован парными носовыми костями и лобными отростками верхних челюстей. Эти кости формируют верхнюю часть спинки и боковые стенки носа.

Более подробно:

Носовые кости (os nasale):

Две небольшие, продолговатые кости, расположенные в верхней части лица, образуют переносицу.

Лобные отростки верхних челюстей:

Эти отростки костей верхней челюсти соединяются с носовыми костями, формируя боковые стенки носа.

Вместе эти кости образуют костную пирамиду наружного носа, которая является опорой для мягких тканей и хрящей.

2. Скелет наружного носа состоит из костной и хрящевой частей. К костным структурам относятся носовые кости, лобные отростки верхнечелюстных костей, а также передняя часть перегородки носа, образованная частью сошника и нижней частью перпендикулярной пластинки решётчатой кости. Хрящевая часть включает в

себя латеральные хрящи, большие крыльные хрящи (каждый из которых имеет медиальную и латеральную ножки), а также хрящ перегородки носа.
Более подробно:
Носовые кости:
Парные кости, формирующие верхнюю часть спинки носа и боковые стенки.
Лобные отростки верхнечелюстных костей:
Также участвуют в формировании боковых стенок и верхней части скелета носа.
Передняя часть перегородки носа:
Состоит из костной части, включающей часть сошника и часть перпендикулярной пластинки решётчатой кости.
Латеральные хрящи:
Формируют боковые части спинки носа.
Большие крыльные хрящи:
Образуют боковые части крыльев носа и кончик.
Хрящ перегородки носа:
Формирует переднюю часть перегородки, разделяющей полость носа на две части.

Задача 9.

9. У больного обнаружено воспалительное заболевание поджелудочной железы, в связи с чем у этого человека нарушен сахарный обмен. Предполагается поражение структур, регулирующих углеводный обмен в организме.

1. Какие структуры в составе поджелудочной железы относят к эндокринным?
2. Какие еще железы внутренней секреции в организме человека участвуют в регуляции углеводного обмена?

Ответ:
1. К эндокринным структурам поджелудочной железы относятся островки Лангерганса (панкреатические островки). Эти скопления клеток вырабатывают и выделяют в кровь гормоны, такие как инсулин, глюкагон, соматостатин и панкреатический полипептид.
Подробнее:
Островки Лангерганса:
Это небольшие группы специализированных клеток, разбросанные по всей поджелудочной железе.
Гормоны:
Инсулин: Вырабатывается бета-клетками островков, снижает уровень глюкозы в крови.
Глюкагон: Вырабатывается альфа-клетками островков, повышает уровень глюкозы в крови.
Соматостатин: Вырабатывается дельта-клетками островков, подавляет секрецию многих желез, включая поджелудочную.
Панкреатический полипептид: Вырабатывается PP-клетками островков, регулирует секрецию поджелудочной железы и желудочного сока.
Экзокринная часть:
Помимо эндокринной, поджелудочная железа также имеет экзокринную часть, представленную ацинусами, которые вырабатывают пищеварительные ферменты.
2. В регуляции углеводного обмена, помимо поджелудочной железы, участвуют также щитовидная железа и надпочечники.

Щитовидная железа вырабатывает гормоны тироксин (Т4) и трийодтиронин (Т3), которые регулируют скорость обмена веществ, включая распад углеводов, и влияют на потребление энергии организмом.
Надпочечники вырабатывают гормоны, такие как кортизол, которые также влияют на обмен углеводов, повышая уровень глюкозы в крови, и участвуют в регуляции других видов обмена веществ.
Таким образом, хотя поджелудочная железа является основным регулятором углеводного обмена, щитовидная железа и надпочечники также играют важную роль в этом процессе, влияя на скорость обмена веществ, выработку энергии и уровень глюкозы в крови.

Задача 10.

10. Одним из пороков развития сердца является открытое у сердца овальное отверстие.
    1. Где у сердца расположено овальное отверстие?
    2. Почему у плода верхняя половина тела крупнее, чем нижняя?

Ответ:
1. Овальное отверстие, или открытое овальное окно (ООО), в сердце расположено в межпредсердной перегородке, между правым и левым предсердиями. В норме оно функционирует у плода для обеспечения внутриутробного кровообращения, обеспечивая сброс крови из правого предсердия в левое, минуя еще не работающие легкие. Обычно, после рождения, ООО постепенно закрывается.
Более подробно:
Межпредсердная перегородка:
Это стенка, разделяющая два верхних отдела сердца – предсердия.
Овальное окно:
Это отверстие в этой перегородке, имеющее овальную форму.
Функция у плода:
В период внутриутробного развития, легкие плода не функционируют, и кровь, насыщенная кислородом, поступает в левое предсердие через ООО, минуя малый круг кровообращения.
Закрытие после рождения:
Обычно, после рождения, когда легкие начинают работать, давление в левом предсердии повышается, и клапан овального окна прикрывается, а затем постепенно зарастает.
Персистирующее овальное окно:
В некоторых случаях, овальное окно не закрывается полностью и остается открытым, что называется персистирующим или открытым овальным окном.
2. У плода верхняя половина тела обычно крупнее нижней из-за более интенсивного развития жизненно важных органов в этой области в течение внутриутробного периода, таких как сердце и мозг, которые получают больше питательных веществ и кислорода.
Более подробно:
Приоритетное развитие верхней части:
В период внутриутробного развития, верхняя часть плода, где располагаются сердце и мозг, получает основную часть питательных веществ и кислорода, что способствует более быстрому росту и развитию.
Формирование кровеносной системы:
В начале формирования кровеносной системы, кровообращение в верхней части плода также более активно, что обеспечивает лучшее питание и развитие этой области.

Округляющийся живот:
По мере развития, живот плода также начинает округляться, но верхняя часть остается более развитой из-за более раннего и интенсивного развития органов.
Завершение формирования органов:
К 9-12 неделе беременности у плода завершается формирование основных органов и систем, и он начинает напоминать маленького человека, но верхняя часть тела продолжает оставаться крупнее.
Положение плода в матке:
Обычно плод располагается в матке головой вниз, но до определенного срока беременности его положение может меняться.

Критерии оценивания практических задач

Форма проведения текущего контроля	Критерии оценивания
Решения практической задачи	«5» (отлично) – выставляется за полное, безошибочное выполнение задания
	«4» (хорошо) –в целом задание выполнено, имеются отдельные неточности или недостаточно полные ответы, не содержащие ошибок.
	«3» (удовлетворительно) – допущены отдельные ошибки при выполнении задания.
	«2» (неудовлетворительно) – отсутствуют ответы на большинство вопросов задачи, задание не выполнено или выполнено не верно.

8. УЧЕБНО-МЕТОДИЧЕСКОЕ И ИНФОРМАЦИОННОЕ ОБЕСПЕЧЕНИЕ ДИСЦИПЛИНЫ

8.1 Основная литература:

8.1.1. Книжный вариант

1. Anatomie Grays pour les etudiants = [Анатомия Греядлястудентов]: acces en ligne lexigue trilingue exercices, schemas, planches / ed by Richard L. Drake, A. Wayne Vogl, Adam W.M. Mitchell.; [нафр. яз.]. - 3 edition. - M. : Elsevier Masson, 2015. - 1102 p.
2. Sapin, M.R.
Textbook of human anatomy : proc. allowance fo medikal students: in 2 volumes (in English yaz.) / M.R. Sapin, L.L. Kolesnikov, D.B. Nikitjuk. ; Ed. by M.R. Sapin. - 2-e izd. - M. : New Wave Publishing Agency, 2017. - Volume 1 - p. 416 :ill.
3. Sapin, M.R. Textbook of human anatomy : proc. allowance fo medikal students: in 2 volumes (in English yaz.) / M.R. Sapin, L.L. Kolesnikov, D.B. Nikitjuk. ; Ed. by M.R. Sapin. - 2-e izd. - M. : New Wave Publishing Agency, 2017. - Volume 2 - p. 480 :ill.)
4. Сапин М.Р. Анатомия человека: учеб.: в 2 т.- М.: ГЭОТАР-Медиа, 2013
Т. 1
Т. 2

8.1.2 Электронно-библиотечнаясистема

1.Анатомия человека : в 2 томах. Т. I : учебник / М. Р. Сапин, Д. Б. Никитюк, В. Н. Николенко, С. В. Клочкова ; под ред. М. Р. Сапина. - Москва : ГЭОТАР-Медиа, 2025. - 528 с. - ISBN 978-5-9704-9076-1. - Текст : электронный // ЭБС "Консультант студента" : [сайт]. - URL : https://www.studentlibrary.ru/book/ISBN9785970490761.html - Режим доступа : по подписке.
2.Анатомия человека : в 2 томах. Т. II : учебник / М. Р. Сапин, Д. Б. Никитюк, В. Н. Николенко, С. В. Клочкова ; под ред. М. Р. Сапина. - Москва : ГЭОТАР-Медиа, 2022. - 464 с. – Режим доступа: по подписке- URL : https://www.studentlibrary.ru/book/ISBN9785970468845.htm
3.Анатомия и физиология человека. Иллюстрированный учебник / под ред. И. В. Гайворонского. - Москва : ГЭОТАР-Медиа, 2025. - 672 с. - ISBN 978-5-9704-8833-1. - Текст : электронный // ЭБС "Консультант студента" :[сайт]. - URL : https://www.studentlibrary.ru/book/ISBN9785970488331.html - Режим доступа : по подписке. [сайт]. - URL : https://www.studentlibrary.ru/book/ISBN9785970488331.html - Режим доступа : по подписке.

8.2. Дополнительная литература

8.2.1. Книжный вариант

1. Кабанов, Н. А. Анатомия человека : учеб. / Н. А. Кабанов. - 2-е - Москва: Издательство Юрайт, 2024. - 464 с. (Высшее образование)
2. Михайлов С.С. Анатомия человека [Электронный ресурс]: учеб.: в 2 т.- М.: ГЭОТАР-Медиа, 2011.- 608 с.
3. Самусев Р.П. Анатомия человека [Электронный ресурс]: учеб. пособие.- М.: Оникс, 2006.- 576 с.
4. Федюкович Н.И.Анатомия и физиология человека : учебник / Н.И. Федюкович. - 4-е изд. - Ростов н/Д. : Феникс, 2021. - 573 с. :ил. (Среднее медицинское образование) - Библиогр.: с. 568.

8.2.2 Электронно-библиотечная система

1. Анатомия человека : учебник / М. Г. Привес, Н. К. Лысенков, В. И. Бушкович; науч. ред. А. А. Славнов, А. А. Белкина. - 14-е изд., испр. и доп. - Москва : ГЭОТАР-Медиа, 2025. - 896 с. - ISBN 978-5-9704-8769-3 - Электронная версия доступна на сайте ЭБС "Консультант студента" : [сайт]. URL: https://www.studentlibrary.ru/book/ISBN9785970487693.html - Режим доступа: по подписке. - Текст: электронный
2. Анатомия человека : атлас : в 3 т. Т. 1. Остеология, артросиндесмология, миология / автор-составитель Л. Л. Колесников. - Москва : ГЭОТАР-Медиа, 2024. - 480 с. - ISBN 978-5-9704-8256-8. - Электронная версия доступна на сайте ЭБС "Консультант студента" : [сайт]. URL: https://www.studentlibrary.ru/book/ISBN9785970482568.html - Режим доступа: по подписке. - Текст: электронный
3. Анатомия человека : атлас : в 3 т. Т. 2. Спланхнология / автор-составитель Л. Л. Колесников. - Москва : ГЭОТАР-Медиа, 2023. - 672 с. - ISBN 978-5-9704-7204-0. - Электронная версия доступна на сайте ЭБС "Консультант студента" : [сайт]. URL: https://www.studentlibrary.ru/book/ISBN9785970472040.html (дата обращения: 12.03.2025). - Режим доступа: по подписке. - Текст: электронный
4. Анатомия человека : атлас : в 3 т. Т. 3. Неврология, эстезиология / автор-составитель Л. Л. Колесников. - Москва : ГЭОТАР-Медиа, 2022. - 624 с. - ISBN 978-5-9704-6627-8. - Текст : электронный // ЭБС "Консультант студента" : [сайт]. - URL : https://www.studentlibrary.ru/book/ISBN9785970466278.html - Режим доступа : по подписке.
5. Берзегова, Л.Ю. Essential reading in medicine : учеб. пособие по английскому языку для мед. вузов / Л.Ю. Берзегова, Г.И. Филиппских, Н.А. Мотина. ; под ред. Л.Ю. Берзеговой. - М. : ГЭОТАР-Медиа, 2013. - 808 с. Режим доступа: www.pmedpharm.ru
6. Карелина, Н. Р. Анатомия человека в тестовых заданиях : учебное пособие / под ред. Н. Р. Карелиной. - 3-е изд. , испр. и доп. - Москва : ГЭОТАР-Медиа, 2019. - 544 с. – Режим доступа: по подписке-URL : https://www.studentlibrary.ru/book/ISBN9785970452073.html
7. Крыжановский, В. А. Анатомия человека. Атлас в 3-х томах. Том 2. Внутренние органы : учебное пособие / Крыжановский В. А. , Никитюк Д. Б. , Клочкова С. В. - Москва : ГЭОТАР-Медиа, 2021. - 840 с. - Текст : электронный // ЭБС "Консультант студента" : [сайт]. - URL : https://www.studentlibrary.ru/book/ISBN9785970457757.html
8. Крыжановский, В. А. Анатомия человека : атлас : в 3 т. Т. 1. Опорно-двигательный аппарат : учеб. пособие / В. А. Крыжановский, Д. Б. Никитюк, С. В. Клочкова. - Москва

: ГЭОТАР-Медиа, 2020. - 768 с– Режим доступа: по подписке-URL : https://www.studentlibrary.ru/book/ISBN9785970457740.htm
9. Михайлов, С. С. Анатомия человека : учебник. В 2 томах. Том 1 / С. С. Михайлов, А. В. Чукбар, А. Г. Цыбулькин; под ред. Л. Л. Колесникова. - 5-е изд. , перераб. и доп. - Москва : ГЭОТАР-Медиа. - 2018. - 704 с. - ISBN 978-5-9704-4556-3. - Текст : электронный // ЭБС "Консультант студента" : [сайт]. - URL : https://www.studentlibrary.ru/book/ISBN9785970445563.htm

9. МАТЕРИАЛЬНО-ТЕХНИЧЕСКОЕ ОБЕСПЕЧЕНИЕ ДИСЦИПЛИНЫ (МОДУЛЯ)

1.	**Учебная аудитория 302** для проведения практических занятий, групповых и индивидуальных консультаций, текущего контроля и промежуточных аттестаций**.** 357500, Ставропольский край, г. Пятигорск, пр. Ленина, д 3.	**1.Учебная мебель:** -Комплект учебной мебели: стол на два посадочных места (8 шт.); -стул ученический (16 шт.); -стол преподавателя (1 шт.); -кресло преподавателя (1 шт.); -доска аудиторная; **2. Технические средства обучения:** **-набор демонстрационного оборудования:** -учебно-наглядные пособия, обеспечивающие тематические иллюстрации.
2.	**Учебная аудитория 305** для проведения практических занятий, групповых и индивидуальных консультаций, текущего контроля и промежуточных аттестаций**.** 357500, Ставропольский край, г. Пятигорск, пр. Ленина, д 3.	**1.Учебная мебель:** -Комплект учебной мебели: стол на два посадочных места (8 шт.); -стул ученический (16 шт.); -стол преподавателя (1 шт.); -кресло преподавателя (1 шт.); -доска аудиторная; **2. Технические средства обучения:** **-набор демонстрационного оборудования:** - микроскоп (1 шт); - мультимедиа-проектор-(1 шт.); - проекционный экран (1 шт) - компьютер (ноутбук) с подключением к сети «Интернет» и доступом к ЭИОС ВУЗа; -учебно-наглядные пособия, обеспечивающие тематические иллюстрации.
3.	**Учебная аудитория 306** для проведения практических занятий, групповых и индивидуальных консультаций, текущего контроля и промежуточных аттестаций**.** 357500, Ставропольский край, г. Пятигорск, пр. Ленина, д 3.	**1.Учебная мебель:** -Комплект учебной мебели: стол на два посадочных места (8 шт.); -стул ученический (16 шт.); -стол преподавателя (1 шт.); -кресло преподавателя (1 шт.); -доска аудиторная; **2. Технические средства обучения:**

		-набор демонстрационного оборудования: -учебно-наглядные пособия, обеспечивающие тематические иллюстрации.
4.	**Учебная аудитория 307** для проведения практических занятий, групповых и индивидуальных консультаций, текущего контроля и промежуточных аттестаций**.** 357500, Ставропольский край, г. Пятигорск, пр. Ленина, д 3.	**1.Учебная мебель:** -Комплект учебной мебели: стол на два посадочных места (8 шт.); -стул ученический (16 шт.); -стол преподавателя (1 шт.); -кресло преподавателя (1 шт.); -доска аудиторная; **2. Технические средства обучения:** **-набор демонстрационного оборудования:** - микроскоп (1 шт); - мультимедиа-проектор-(1 шт.); - проекционный экран (1 шт) - компьютер (ноутбук) с подключением к сети «Интернет» и доступом к ЭИОС ВУЗа; -учебно-наглядные пособия, обеспечивающие тематические иллюстрации.
5.	Учебная аудитория для проведения учебных занятий 308 (168) для проведения практических занятий, групповых и индивидуальных консультаций, текущего контроля и промежуточных аттестаций**.** 357500, Ставропольский край, г. Пятигорск, пр. Ленина, д 3.	**1.Учебная мебель:** -Комплект учебной мебели: стол на два посадочных места (8 шт.); -стул ученический (16 шт.); -стол преподавателя (1 шт.); -кресло преподавателя (1 шт.); -доска аудиторная; **2. Технические средства обучения:** **-набор демонстрационного оборудования:** - микроскоп (1 шт); - мультимедиа-проектор-(1 шт.); - проекционный экран (1 шт) - компьютер (ноутбук) с подключением к сети «Интернет» и доступом к ЭИОС ВУЗа; -учебно-наглядные пособия, обеспечивающие тематические иллюстрации.
6.	Учебная аудитория для проведения учебных занятий 309	**1.Учебная мебель:** -Комплект учебной мебели: стол на два посадочных места (8 шт.); -стул ученический (16 шт.); -стол преподавателя (1 шт.); -кресло преподавателя (1 шт.); -доска аудиторная; **2. Технические средства обучения:** **-набор демонстрационного**

		оборудования: -учебно-наглядные пособия, обеспечивающие тематические иллюстрации.
7.	Учебная аудитория для проведения учебных занятий 310(207) для проведения практических занятий, групповых и индивидуальных консультаций, текущего контроля и промежуточных аттестаций**.** 357500, Ставропольский край, г. Пятигорск, пр. Ленина, д 3.	**1.Учебная мебель:** -Комплект учебной мебели: стол на два посадочных места (8 шт.); -стул ученический (16 шт.); -стол преподавателя (1 шт.); -кресло преподавателя (1 шт.); -доска аудиторная; **2. Технические средства обучения:** **-набор демонстрационного оборудования:** - микроскоп (1 шт); - мультимедиа-проектор-(1 шт.); - проекционный экран (1 шт) - компьютер (ноутбук) с подключением к сети «Интернет» и доступом к ЭИОС ВУЗа; -учебно-наглядные пособия, обеспечивающие тематические иллюстрации.
8.	Учебная аудитория для проведения учебных занятий 311(167) для проведения практических занятий, групповых и индивидуальных консультаций, текущего контроля и промежуточных аттестаций**.** 357500, Ставропольский край, г. Пятигорск, пр. Ленина, д 3.	**1.Учебная мебель:** -Комплект учебной мебели: стол на два посадочных места (8 шт.); -стул ученический (16 шт.); -стол преподавателя (1 шт.); -кресло преподавателя (1 шт.); -доска аудиторная; **2. Технические средства обучения:** **-набор демонстрационного оборудования:** -учебно-наглядные пособия, обеспечивающие тематические иллюстрации.
9.	Учебная аудитория для проведения учебных занятий 312(175) для проведения практических занятий, групповых и индивидуальных консультаций, текущего контроля и промежуточных аттестаций**.** 357500, Ставропольский край, г. Пятигорск, пр. Ленина, д 3.	**1.Учебная мебель:** -Комплект учебной мебели: стол на два посадочных места (8 шт.); -стул ученический (16 шт.); -стол преподавателя (1 шт.); -кресло преподавателя (1 шт.); -доска аудиторная; **2. Технические средства обучения:** **-набор демонстрационного оборудования:** -учебно-наглядные пособия, обеспечивающие тематические иллюстрации.
10.	Учебная аудитория для проведения учебных занятий 313(211)	**1.Учебная мебель:** -Комплект учебной мебели: стол на два посадочных места (8 шт.);

	для проведения практических занятий, групповых и индивидуальных консультаций, текущего контроля и промежуточных аттестаций**.** 357500, Ставропольский край, г. Пятигорск, пр. Ленина, д 3.	-стул ученический (16 шт.); -стол преподавателя (1 шт.); -кресло преподавателя (1 шт.); -доска аудиторная; **2. Технические средства обучения:** **-набор демонстрационного оборудования:** -учебно-наглядные пособия, обеспечивающие тематические иллюстрации.
11.	Учебная аудитория для пр для проведения практических занятий, групповых и индивидуальных консультаций, текущего контроля и промежуточных аттестаций**.** 357500, Ставропольский край, г. Пятигорск, пр. Ленина, д 3.оведения учебных занятий 314(213)	**1.Учебная мебель:** -Комплект учебной мебели: стол на два посадочных места (8 шт.); -стул ученический (16 шт.); -стол преподавателя (1 шт.); -кресло преподавателя (1 шт.); -доска аудиторная; **2. Технические средства обучения:** **-набор демонстрационного оборудования:** - микроскоп (1 шт); - мультимедиа-проектор-(1 шт.); - проекционный экран (1 шт) - компьютер (ноутбук) с подключением к сети «Интернет» и доступом к ЭИОС ВУЗа; -учебно-наглядные пособия, обеспечивающие тематические иллюстрации.
12.	Учебная аудитория для проведения учебных занятий 315 (172) для проведения практических занятий, групповых и индивидуальных консультаций, текущего контроля и промежуточных аттестаций**.** 357500, Ставропольский край, г. Пятигорск, пр. Ленина, д 3.	**1.Учебная мебель:** -Комплект учебной мебели: стол на два посадочных места (8 шт.); -стул ученический (16 шт.); -стол преподавателя (1 шт.); -кресло преподавателя (1 шт.); -доска аудиторная; **2. Технические средства обучения:** **-набор демонстрационного оборудования:** -учебно-наглядные пособия, обеспечивающие тематические иллюстрации.
13.	Учебная аудитория для проведения учебных занятий 316(173) для проведения практических занятий, групповых и индивидуальных консультаций, текущего контроля и промежуточных аттестаций**.** 357500, Ставропольский край, г. Пятигорск, пр. Ленина, д 3.	**1.Учебная мебель:** -Комплект учебной мебели: стол на два посадочных места (8 шт.); -стул ученический (16 шт.); -стол преподавателя (1 шт.); -кресло преподавателя (1 шт.); -доска аудиторная; **2. Технические средства обучения:** **-набор демонстрационного оборудования:**

		-учебно-наглядные пособия, обеспечивающие тематические иллюстрации.
14.	Учебная аудитория для проведения учебных занятий 317(213) для проведения практических занятий, групповых и индивидуальных консультаций, текущего контроля и промежуточных аттестаций**.** 357500, Ставропольский край, г. Пятигорск, пр. Ленина, д 3.	**1.Учебная мебель:** -Комплект учебной мебели: стол на два посадочных места (8 шт.); -стул ученический (16 шт.); -стол преподавателя (1 шт.); -кресло преподавателя (1 шт.); -доска аудиторная; **2. Технические средства обучения:** **-набор демонстрационного оборудования:** - микроскоп (1 шт); - мультимедиа-проектор-(1 шт.); - проекционный экран (1 шт) - компьютер (ноутбук) с подключением к сети «Интернет» и доступом к ЭИОС ВУЗа; -учебно-наглядные пособия, обеспечивающие тематические иллюстрации.
15.	Учебная аудитория для проведения учебных занятий 318 (172) для проведения практических занятий, групповых и индивидуальных консультаций, текущего контроля и промежуточных аттестаций**.** 357500, Ставропольский край, г. Пятигорск, пр. Ленина, д 3.	**1.Учебная мебель:** -Комплект учебной мебели: стол на два посадочных места (8 шт.); -стул ученический (16 шт.); -стол преподавателя (1 шт.); -кресло преподавателя (1 шт.); -доска аудиторная; **2. Технические средства обучения:** **-набор демонстрационного оборудования:** -учебно-наглядные пособия, обеспечивающие тематические иллюстрации.
16.	Учебная аудитория для проведения учебных занятий 321(213) для проведения практических занятий, групповых и индивидуальных консультаций, текущего контроля и промежуточных аттестаций**.** 357500, Ставропольский край, г. Пятигорск, пр. Ленина, д 3.	**1.Учебная мебель:** -Комплект учебной мебели: стол на два посадочных места (8 шт.); -стул ученический (16 шт.); -стол преподавателя (1 шт.); -кресло преподавателя (1 шт.); -доска аудиторная; **2. Технические средства обучения:** **-набор демонстрационного оборудования:** - микроскоп (1 шт); - мультимедиа-проектор-(1 шт.); - проекционный экран (1 шт) - компьютер (ноутбук) с подключением к сети «Интернет» и доступом к ЭИОС ВУЗа; -учебно-наглядные пособия,

		обеспечивающие тематические иллюстрации.

10.ОСОБЕННОСТИ ВЫПОЛНЕНИЯ ЗАДАНИЙ ОБУЧАЮЩИМИСЯ-ИНВАЛИДАМИ И ЛИЦАМИ С ОГРАНИЧЕННЫМИ ВОЗМОЖНОСТЯМИ ЗДОРОВЬЯ (ПРИ НАЛИЧИИ)

Особые условия обучения и направления работы с инвалидами и лицами с ограниченными возможностями здоровья (далее обучающихся с ограниченными возможностями здоровья) определены на основании:

– Закона РФ от 29.12.2012г. № 273-ФЗ «Об образовании в Российской Федерации»;

– Закона РФ от 24.11.1995г. № 181-ФЗ «О социальной защите инвалидов в Российской Федерации»;

– Приказа Минобрнауки России от 06.04.2021 N 245 «Об утверждении Порядка организации и осуществления образовательной деятельности по образовательным программам высшего образования - программам бакалавриата, программам специалитета, программам магистратуры»;

– методических рекомендаций по организации образовательного процесса для обучения инвалидов и лиц с ограниченными возможностями здоровья в образовательных организациях высшего образования, в том числе оснащенности образовательного процесса (утв. Минобрнауки России 08.04.2014 № АК-44/05вн).

Под специальными условиями для получения образования обучающихся с ограниченными возможностями здоровья понимаются условия обучения, воспитания и развития таких обучающихся, включающие в себя использование адаптированных образовательных программ и методов обучения и воспитания, специальных учебников, учебных пособий и дидактических материалов, специальных технических средств обучения коллективного и индивидуального пользования, предоставление услуг ассистента (помощника), оказывающего обучающимся необходимую техническую помощь, проведение групповых и индивидуальных коррекционных занятий, обеспечение доступа в здания вуза и другие условия, без которых невозможно или затруднено освоение образовательных программ обучающимися с ограниченными возможностями здоровья.

В целях доступности изучения дисциплины инвалидами и обучающимися с ограниченными возможностями здоровья организацией обеспечивается:

1. Для инвалидов и лиц с ограниченными возможностями здоровья по зрению:

−наличие альтернативной версии официального сайта организации в сети «Интернет» для слабовидящих:

−размещение в доступных для обучающихся, являющихся слепыми или слабовидящими, местах и в адаптированной форме (с учетом их особых потребностей) справочной информации (информация должна быть выполнена крупным рельефно-контрастным шрифтом (на белом или желтом фоне) и продублирована шрифтом Брайля);

−присутствие ассистента. оказывающего обучающемуся необходимую помощь:

−обеспечение выпуска альтернативных форматов печатных материалов (крупный шрифт или аудиофайлы);

−обеспечение доступа обучающегося, являющегося слепым и использующего собаку-поводыря. к зданию организации;

2. Для инвалидов и лиц с ограниченными возможностями здоровья по слуху:

−дублирование звуковой справочной информации визуальной (установка мониторов с возможностью трансляции субтитров (мониторы, их размеры и количество необходимо определять с учетом размеров помещения);

−обеспечение надлежащими звуковыми средствами воспроизведения информации:

3. Для инвалидов и лиц с ограниченными возможностями здоровья, имеющих нарушения опорно-двигательного аппарата. Материально- технические условия обеспечивают возможность беспрепятственного доступа обучающихся в помещения организации, а также пребывания в указанных помещениях (наличие пандусов, поручней, расширенных дверных проемов, лифтов, локальное понижение стоек-барьеров: наличие специальных кресел и других приспособлений).

Обучение лиц организовано как инклюзивно, так и в отдельных группах.

11.ОЦЕНОЧНЫЕ МАТЕРИАЛЫ ПО ДИСЦИПЛИНЕ

11.1 Описание показателей и критериев оценивания компетенций на различных этапах их формирования, описание шкал оценивания

Этапы формирования компетенций в процессе освоения ОПОП прямо связаны с местом дисциплин в образовательной программе. Каждый этап формирования компетенции характеризуется определенными знаниями, умениями и навыками и (или) опытом профессиональной деятельности, которые оцениваются в процессе текущего контроля успеваемости, промежуточной аттестации по дисциплине (практике) и в процессе государственной итоговой аттестации.

Оценочные материалы включают в себя контрольные задания и (или) вопросы, которые могут быть предложены обучающемуся в рамках текущего контроля успеваемости и промежуточной аттестации по дисциплине. Указанные планируемые задания и (или) вопросы позволяют оценить достижение обучающимися планируемых результатов обучения по дисциплине, установленных в соответствующей рабочей программе дисциплины, а также сформированность компетенций, установленных в соответствующей общей характеристике основной профессиональной образовательной программы.

На этапе текущего контроля успеваемости и промежуточной аттестации обучающихся по дисциплине показателями оценивания уровня сформированности компетенций являются результаты устных и письменных опросов, написание рефератов, выполнение практических заданий, решения тестовых заданий.

Итоговая оценка сформированности компетенций определяется в период государственной итоговой аттестации.

Описание показателей и критериев оценивания компетенций

Показатели оценивания	Критерии оценивания компетенций	Шкала оценивания
Понимание смысла компетенции	Имеет базовые общие знания в рамках диапазона выделенных задач	Минимальный уровень
	Понимает факты, принципы, процессы, общие понятия в пределах области исследования. В большинстве случаев способен выявить достоверные источники информации, обработать, анализировать информацию.	Базовый уровень
	Имеет фактические и теоретические знания в пределах области исследования с пониманием границ применимости	Высокий уровень

Освоение компетенции в рамках изучения дисциплины	Наличие основных умений, требуемых для выполнения простых задач. Способен применять только типичные, наиболее часто встречающиеся приемы по конкретной сформулированной (выделенной) задаче	Минимальный уровень
	Имеет диапазон практических умений, требуемых для решения определенных проблем в области исследования. В большинстве случаев способен выявить достоверные источники информации, обработать, анализировать информацию.	Базовый уровень
	Имеет широкий диапазон практических умений, требуемых для развития творческих решений, абстрагирования проблем. Способен выявлять проблемы и умеет находить способы решения, применяя современные методы и технологии.	Высокий уровень
Способность применять на практике знания, полученные в ходе изучения дисциплины	Способен работать при прямом наблюдении. Способен применять теоретические знания к решению конкретных задач.	Минимальный уровень
	Может взять на себя ответственность за завершение задач в исследовании, приспосабливает свое поведение к обстоятельствам в решении проблем. Затрудняется в решении сложных, неординарных проблем, не выделяет типичных ошибок и возможных сложностей при решении той или иной проблемы	Базовый уровень
	Способен контролировать работу, проводить оценку, совершенствовать действия работы. Умеет выбрать эффективный прием решения задач по возникающим проблемам.	Высокий уровень

11. 2 Оценочные материалы для проведения текущего контроля и промежуточной аттестации

ОПК-5.1.Знает общебиологические закономерности, основы наследственности и изменчивости, анатомию, гистологию, эмбриологию, топографическую анатомию, физиологию, патологическую анатомию и физиологию органов и систем человека

ОПК-5.2.Умеет оценить основные морфофункциональные данные, физиологические состояния и патологические процессы в организме человека

ОПК-5.3.Владеет навыком оценивания основных морфофункциональных данных, физиологических состояний и патологических процессов в организме человека при решении профессиональных задач

ПК-2.1. Знает законодательство Российской Федерации в сфере охраны здоровья, нормативные правовые акты и иные документы, определяющие деятельность медицинских организаций и медицинских работников; общие вопросы организации медицинской помощи населению; вопросы организации санитарно-противоэпидемических (профилактических) мероприятий в целях предупреждения возникновения и распространения инфекционных заболеваний; порядки оказания медицинской помощи, клинические рекомендации (протоколы лечения) по вопросам оказания медицинской помощи, стандарты медицинской помощи.

<u>Сформированы:</u>

знания

Результаты обучения
Знает исторические вехи развития общества; основные принципы и методы критического анализа и оценки современных научных и практических достижений
Знает общебиологические закономерности, основы наследственности и изменчивости, анатомию,

Результаты обучения
гистологию, эмбриологию, топографическую анатомию, физиологию, патологическую анатомию и физиологию органов и систем человека Знает законодательство Российской Федерации в сфере охраны здоровья, нормативные правовые акты и иные документы, определяющие деятельность медицинских организаций и медицинских работников; общие вопросы организации медицинской помощи населению; вопросы организации санитарно-противоэпидемических (профилактических) мероприятий в целях предупреждения возникновения и распространения инфекционных заболеваний; порядки оказания медицинской помощи, клинические рекомендации (протоколы лечения) по вопросам оказания медицинской помощи, стандарты медицинской помощи

умения.

Результаты обучения
Умеет собирать и обобщать данные по актуальным проблемам, в том числе относящимся к профессиональной области, осуществлять поиск информации и решений на основе действий, эксперимента и опыта; анализировать проблемную ситуацию как систему, выявляя ее составляющие и связи между ними Умеет оценить основные морфофункциональные данные, физиологические состояния и патологические процессы в организме человека Владеет навыком оценивания основных морфофункциональных данных, физиологических состояний и патологических процессов в организме человека при решении профессиональных задач

КРИТЕРИИ И ШКАЛА ОЦЕНИВАНИЯ УСТНОГО ОПРОСА

Оценка за ответ	Критерии
Отлично	выставляется обучающемуся, если: - теоретическое содержание курса освоено полностью, без пробелов; - исчерпывающее, последовательно, четко и логически излагает теоретический материал; - свободно справляется с решение задач, - использует в ответе дополнительный материал; - все задания, предусмотренные учебной программой выполнены; - анализирует полученные результаты; - проявляет самостоятельность при трактовке и обосновании выводов
Хорошо	выставляется обучающемуся, если: - теоретическое содержание курса освоено полностью; - необходимые практические компетенции в основном сформированы; - все предусмотренные программой обучения практические задания выполнены, но в них имеются ошибки и неточности; - при ответе на поставленный вопросы обучающийся не отвечает аргументировано и полно. - знает твердо лекционный материал, грамотно и по существу отвечает на основные понятия.
Удовлетво-рительно	выставляет обучающемуся, если: - теоретическое содержание курса освоено частично, но проблемы не носят существенного характера; - большинство предусмотренных учебной программой заданий выполнено, но допускаются не точности в определении формулировки; - наблюдается нарушение логической последовательности.
Неудовлет-ворительно	выставляет обучающемуся, если: - не знает значительной части программного материала; - допускает существенные ошибки; - так же не сформированы практические компетенции; - отказ от ответа или отсутствие ответа.

ТЕСТОВЫЕ ЗАДАНИЯ

№№	Содержание тестовых заданий	Индикатор достижения компетенции	Правильный ответ
1	Назовите отличительную от позвонков других отделов особенность всех шейных позвонков: 1)Наличие тела позвонка 2)Наличие остистого отростка 3)Наличие поперечного отростка 4)Наличие отверстия поперечного отростка	ОПК-5.1. ОПК-5.2. ОПК-5.3. ПК-2.1.	**4**
2	Укажите часть височной кости, где проходит сонный канал: 1)Каменистая часть 2)Чешуйчатая часть 3)Барабанная часть 4)Сосцевидный отросток	ОПК-5.1. ОПК-5.2. ОПК-5.3. ПК-2.1.	**1**
3	Укажите кость черепа, внутри которой имеется воздухоносная полость: 1)Теменная кость 2)Затылочная кость 3)Решетчатая кость 4) Клиновидная кость	ОПК-5.1. ОПК-5.2. ОПК-5.3. ПК-2.1.	**3,4**
4	Укажите анатомические образования, расположенные позади и медиально от внутренней сонной артерии: 1) блуждающий нерв 2) языкоглоточный нерв 3) подъязычный нерв 4) симпатический ствол	ОПК-5.1. ОПК-5.2. ОПК-5.3. ПК-2.1.	**1,4**
5	Укажите отверстия, через которое глазничная артерия проходит в глазницу: 1) верхняя глазничная щель 2) нижняя глазничная щель 3) круглое отверстие 4) зрительный канал	ОПК-5.1. ОПК-5.2. ОПК-5.3. ПК-2.1.	**4**
6	Укажите артерии, которые соединяет передняя соединительная артерия: 1) передняя и средняя мозговые артерии 2) средняя и задняя мозговые вещества 3) правая и левая передние мозговые артерии 4) правая и левая глазные артерии	ОПК-5.1. ОПК-5.2. ОПК-5.3. ПК-2.1.	**3**

7	Ветвями реберно-шейного ствола являются: 1) глубокая шейная артерия 2) задние межреберные артерии 3) наивысшая межреберная артерия 4) поперечная артерия шеи	ОПК-5.1. ОПК-5.2. ОПК-5.3. ПК-2.1.	**1,3**
8	Укажите анатомические образования, которые располагаются позади нижней полой вены: 1) головка поджелудочной железы 2) симпатический ствол 3) двенадцатиперстная кишка 4) нижняя диафрагмальная артерия	ОПК-5.1. ОПК-5.2. ОПК-5.3. ПК-2.1.	**2**
9	К областям кровоснабжения глазной артерии относятся: 1) глазное яблоко 2) лобное брюшко надчерепной мышцы 3) лобные доли больших полушарий 4) затылочные доли больших полушарий	ОПК-5.1. ОПК-5.2. ОПК-5.3. ПК-2.1.	**1,2**
10	Укажите притоки нижней брыжеечной вены: 1) подвздошно-ободочная вена 2) верхняя прямокишечная вена 3) левая ободочная вена 4) правая ободочная вена	ОПК-5.1. ОПК-5.2. ОПК-5.3. ПК-2.1.	**2,3**
11	Укажите анатомические образования, относящиеся к базальным ядрам полушария большого мозга: 1) красное ядро 2) полосатое тело 3) черное вещество 4) ограда	ОПК-5.1. ОПК-5.2. ОПК-5.3. ПК-2.1.	**2,4**
12	Ветвями щитошейного ствола являются артерии: 1) мышечно-диафрагмальная артерия 2) восходящая шейная артерия 3) глубокая шейная артерия 4) поверхностная шейная артерия	ОПК-5.1. ОПК-5.2. ОПК-5.3. ПК-2.1.	**2,4**
13	Укажите анатомические образования, располагающиеся в эпидуральном пространстве позвоночного канала: 1) спинномозговая жидкость 2) жировая клетчатка	ОПК-5.1. ОПК-5.2. ОПК-5.3. ПК-2.1.	**2,3**

	3) венозное сплетение 4) спинномозговые ганглии		
14	Какие суставы верхней конечности являются одноосными: 1) плечевой сустав 2) проксимальный лучелоктевой сустав 3) плечелоктевой сустав 4) все перечисленные	ОПК-5.1. ОПК-5.2. ОПК-5.3. ПК-2.1.	**2,3**
15	Укажите особенности, характеризующие строение твердой оболочки головного мозга: 1) свободное прилегание к костям основания черепа 2) наличие венозных синусов 3) наличие ворсинок 4) наличие зубчатых связок	ОПК-5.1. ОПК-5.2. ОПК-5.3. ПК-2.1.	**2**
16	Укажите борозду полушария головного мозга, задней частью которой является подтеменная борозда: 1) теменно-затылочная борозда 2) борозда гиппокампа 3) шпорная борозда 4) поясная борозда	ОПК-5.1. ОПК-5.2. ОПК-5.3. ПК-2.1.	**4**
17	По форме плечелучевой сустав относится: 1) к шаровидным суставам 2) к блоковидным суставам 3) к цилиндрическим суставам 4) к седловидным суставам	ОПК-5.1. ОПК-5.2. ОПК-5.3. ПК-2.1.	**1**
18	Укажите отверстия, соединяющие полость IV желудочка и подпаутинное пространство: 1) латеральные аппертуры 2) срединная аппертура 3) отверстие водопровода мозга 4) межжелудочковые отверстия	ОПК-5.1. ОПК-5.2. ОПК-5.3. ПК-2.1.	**1,2**
19	Укажите притоки нижней брыжеечной вены: 1) подвздошно-ободочная вена 2) верхняя прямокишечная вена 3) левая ободочная вена 4) правая ободочная вена	ОПК-5.1. ОПК-5.2. ОПК-5.3. ПК-2.1.	**2,3**
20	Укажите анатомические образования, характерные для грудных позвонков: 1) отверстие в поперечных	ОПК-5.1. ОПК-5.2. ОПК-5.3.	**3**

	отростках 2) раздвоенный на конце остистый отросток 3) реберные ямки на поперечных отростках 4) сосцевидный отросток	ПК-2.1.	
21	К осевому скелету относятся: 1) позвоночник 2) лопатка 3) бедренная кость 4) грудина	ОПК-5.1. ОПК-5.2. ОПК-5.3. ПК-2.1.	**1,4**
22	Укажите анатомические образования, обеспечивающие отток спинномозговой жидкости из подпаутинного пространства: 1) зубчатые связки 2) цистерны паутинной оболочки 3) грануляции паутинной 4) оболочки 5) отростки твердой оболочки головного мозга	ОПК-5.1. ОПК-5.2. ОПК-5.3. ПК-2.1.	**3,4**
23	Укажите кости, образующие первый (медиальный) свод стопы: 1) таранная кость 2) промежуточная клиновидная кость 3) кубовидная кость 4) первая плюсневая кость	ОПК-5.1. ОПК-5.2. ОПК-5.3. ПК-2.1.	**1,4**
24	Частями крестца являются: 1) мечевидный отросток 2) мыс 3) основание 4) верхушка	ОПК-5.1. ОПК-5.2. ОПК-5.3. ПК-2.1.	**2,3,4**
25	Укажите, из какой полости мозга спинномозговая жидкость оттекает в подпаутинное пространство: 1) из четвертого желудочка 2) из третьего желудочка 3) из боковых желудочков 4) из водопровода мозга	ОПК-5.1. ОПК-5.2. ОПК-5.3. ПК-2.1.	**1**
26	Укажите висцеральные притоки внутренней подвздошной вены: 1) нижние ягодичные вены 2) верхняя прямокишечная вена 3) нижняя прямокишечная вена	ОПК-5.1. ОПК-5.2. ОПК-5.3. ПК-2.1.	**3**

	4) верхние ягодичные вены		
27	Укажите борозды, находящиеся на дорсолатеральной поверхности полушария большого мозга: 1) центральная борозда 2) нижняя лобная борозда 3) поясная борозда 4) все перечисленное	ОПК-5.1. ОПК-5.2. ОПК-5.3. ПК-2.1.	**1,2**
28	Борозда ребра проходит: 1) на внутренней поверхности ребра 2) вдоль верхнего края ребра 3) на наружной поверхности ребра 4) вдоль нижнего края ребра	ОПК-5.1. ОПК-5.2. ОПК-5.3. ПК-2.1.	**1,4**
29	Укажите синусы твердой мозговой оболочки, которые сливаются в области внутреннего затылочного возвышения и образуют синусный сток: 1) поперечный синус 2) сигмовидный синус 3) верхний сагиттальный синус 4) поперечный синус	ОПК-5.1. ОПК-5.2. ОПК-5.3. ПК-2.1.	**1,3**
30	В локтевом суставе возможны движения: 1) отведение и приведение предплечья 2) сгибание и разгибание предплечья 3) вращение лучевой кости 4) круговые движения плеча	ОПК-5.1. ОПК-5.2. ОПК-5.3. ПК-2.1.	**2,3**
31	Укажите вены, впадающие в наружную подвздошную вену: 1) нижняя надчревная вена 2) верхняя надчревная вена 3) глубокая вена, огибающая подвздошную кость 4) боковые крестцовые вены	ОПК-5.1. ОПК-5.2. ОПК-5.3. ПК-2.1.	**1,3**
32	Укажите локализацию двигательного коркового центра: 1) верхняя лобная извилина 2) постцентральная извилина 3) средняя височная извилина 4) предцентральная извилина	ОПК-5.1. ОПК-5.2. ОПК-5.3. ПК-2.1.	**4**
33	В тазобедренном суставе возможны: 1) круговые движения	ОПК-5.1. ОПК-5.2.	**4**

	2) вращение головки бедренной кости 3) сгибание и разгибание 4) все перечисленное	ОПК-5.3. ПК-2.1.	
34	Укажите мышцы, которые одновременно приводят и сгибают бедро: 1) гребенчатая мышца 2) большая приводящая мышца 3) длинная приводящая мышца 4) тонкая мышца	ОПК-5.1. ОПК-5.2. ОПК-5.3. ПК-2.1.	**1,3**
35	К каким железам по характеру ветвления и по типу секреции относится околоушная слюнная железа: 1) серозного типа секреции 2) слизистого типа секреции 3) простая альвеолярная 4) сложная альвеолярная	ОПК-5.1. ОПК-5.2. ОПК-5.3. ПК-2.1.	**1,4**
36	Укажите притоки большой подкожной вены ноги: 1) малая подкожная вена 2) поверхностная надчревная вена 3) поверхностная дорсальная вена полового члена 4) малая подкожная вена	ОПК-5.1. ОПК-5.2. ОПК-5.3. ПК-2.1.	**2,3**
37	Укажите каналы, открывающиеся в подколенную ямку: 1) бедренный канал 2) приводящий канал 3) голеноподколенный канал 4) все перечисленное	ОПК-5.1. ОПК-5.2. ОПК-5.3. ПК-2.1.	**1,2**
38	Укажите долю коры больших полушарий, в которой располагается надкраевая извилина: 1) лобная доля 2) теменная доля 3) височная доля 4) островковая доля	ОПК-5.1. ОПК-5.2. ОПК-5.3. ПК-2.1.	**2**
39	Укажите анатомические образования, которые спереди прилежат к пищеводу. 1) аорта 2) трахея 3) диафрагма 4) все перечисленное	ОПК-5.1. ОПК-5.2. ОПК-5.3. ПК-2.1.	**1,2**
40	Укажите мышцы, участвующие в пронации стопы.	ОПК-5.1. ОПК-5.2.	**3,4**

	1) передняя большеберцовая мышца 2) задняя большеберцовая мышца 3) длинная малоберцовая мышца 4) короткая малоберцовая мышца	ОПК-5.3. ПК-2.1.	
41	Укажите места прохождения запирательного нерва. 1) по передней поверхности большой поясничной мышцы 2) вдоль медиального края большой поясничной мышцы 3) под запирательной артерией 4) позади запирательной артерии	ОПК-5.1. ОПК-5.2. ОПК-5.3. ПК-2.1.	**2**
42	Между какими анатомическими образованиями мозга располагается борозда мозолистого тела: 1) язычная извилина 2) поясная извилина 3) верхняя лобная извилина 4) большая спайка мозга	ОПК-5.1. ОПК-5.2. ОПК-5.3. ПК-2.1.	**2,4**
43	Укажите места расположения большой подкожной вены ноги на ее пути к устью: 1) впереди медиальной лодыжки 2) на задней поверхности голени 3) спереди от медиального надмыщелка бедра 4) на переднемедиальной поверхности бедра	ОПК-5.1. ОПК-5.2. ОПК-5.3. ПК-2.1.	**1,4**
44	Укажите связки, берущие начало от большой кривизны желудка: 1) желудочно-диафрагмальная 2) печеночно-желудочная 3) желудочно-ободочная 4) все перечисленные	ОПК-5.1. ОПК-5.2. ОПК-5.3. ПК-2.1.	**1,3**
45	Укажите мышцы задней группы мышц бедра: 1) большая ягодичная мышца 2) двуглавая мышца бедра 3) полусухожильная мышца 4) тонкая мышца	ОПК-5.1. ОПК-5.2. ОПК-5.3. ПК-2.1.	**2,3**
46	Укажите мышцы, которые иннервирует подвздошно-паховый нерв: 1) прямая мышца живота 2) поперечная мышца живота 3) запирательная мышца 4) все перечисленное	ОПК-5.1. ОПК-5.2. ОПК-5.3. ПК-2.1.	**2**

47	Укажите части толстой кишки, имеющие брыжейку: 1) сигмовидная кишка 2) поперечная ободочная кишка 3) восходящая ободочная кишка 4) слепая кишка	ОПК-5.1. ОПК-5.2. ОПК-5.3. ПК-2.1.	**1,2**
48	Укажите части двенадцатиперстной кишки, расположенные на уровне ХП-го грудного - I-го поясничного позвонков 1) горизонтальная часть 2) верхняя часть 3) нисходящая часть 4) восходящая часть	ОПК-5.1. ОПК-5.2. ОПК-5.3. ПК-2.1.	**3**
49	Укажите, какие придаточные пазухи сообщаются с верхним носовым ходом: 1) задние ячейки решетчатой кости 2) клиновидная пазуха 3) верхнечелюстная пазуха 4) лобная пазуха	ОПК-5.1. ОПК-5.2. ОПК-5.3. ПК-2.1.	**1,2**
50	Укажите анатомические структуры, которые иннервирует подкожный нерв: 1) кожа передней поверхности голени 2) кожа латерального края стопы 3) кожа латеральной поверхности коленного сустава 4) кожа медиального края стопы	ОПК-5.1. ОПК-5.2. ОПК-5.3. ПК-2.1.	**1,4**
51	Укажите парные хрящи гортани: 1) черпаловидный хрящ 2) перстневидный хрящ 3) клиновидный хрящ 4) щитовидный хрящ	ОПК-5.1. ОПК-5.2. ОПК-5.3. ПК-2.1.	**1,3**
52	Укажите протоки, открывающиеся на большом сосочке двенадцатиперстной кишки: 1) главный проток поджелудочной железы 2) добавочный проток поджелудочной железы 3) общий желчный проток 4) общий печеночный проток	ОПК-5.1. ОПК-5.2. ОПК-5.3. ПК-2.1.	**1,3**
53	Укажите вену, в которую впадает малая подкожная вена: 1) большая подкожная вена 2) бедренная вена	ОПК-5.1. ОПК-5.2. ОПК-5.3. ПК-2.1.	**4**

	3) задняя большеберцовая вена 4) подколенная вена		
54	Укажите анатомические образования, располагающиеся в грудной полости впереди трахеи: 1) грудинно-щитовидная мышца 2) тимус 3) грудной лимфатический проток 4) дуга аорты	ОПК-5.1. ОПК-5.2. ОПК-5.3. ПК-2.1.	**2,4**
55	Укажите нервы, участвующие в иннервации четырехглавой мышцы бедра: 1) бедренный нерв 2) седалищный нерв 3) запирательный нерв 4) все перечисленное	ОПК-5.1. ОПК-5.2. ОПК-5.3. ПК-2.1.	**1**
56	Укажите вены, относящиеся к висцеральным притокам нижней полой вены: 1) надпочечниковые вены 2) нижние диафрагмальные вены 3) верхние диафрагмальные вены 4) поясничные вены	ОПК-5.1. ОПК-5.2. ОПК-5.3. ПК-2.1.	**1**
57	Укажите анатомические образования, которые входят в ворота легкого: 1) легочная артерия 2) легочная вена 3) главный бронх 4) лимфатические сосуды	ОПК-5.1. ОПК-5.2. ОПК-5.3. ПК-2.1.	**1,3**
58	Укажите органы, от которых венозная кровь оттекает в воротную вену: 1) диафрагма 2) печень 3) толстый кишечник 4) правая почка	ОПК-5.1. ОПК-5.2. ОПК-5.3. ПК-2.1.	**3**
59	Укажите мышцы, которые иннервируют передние ветви грудных спинномозговых нервов. 1) подреберные мышцы 2) поперечная мышца груди 3) мышцы, поднимающие ребра 4) все перечисленное	ОПК-5.1. ОПК-5.2. ОПК-5.3. ПК-2.1.	**4**
60	Укажите анатомические образования, которые располагаются позади нижней полой вены:	ОПК-5.1. ОПК-5.2. ОПК-5.3.	**2**

	1) головка поджелудочной железы 2) симпатический ствол 3) двенадцатиперстная кишка 4) нижняя диафрагмальная артерия	ПК-2.1.	

ВИЗУАЛИЗИРОВАННЫЕ ТЕСТОВЫЕ ЗАДАНИЯ

№№	Содержание тестовых заданий	Индикатор достижения компетенции	Правильный ответ
1	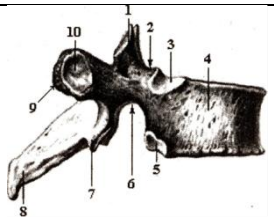 **На рисунке под номером 10:** 1) нижний суставной отросток 2) реберная ямка 3) поперечный отросток **4)** остистый отросток	ОПК-5.1. ОПК-5.2. ОПК-5.3. ПК-2.1.	**2**
2	**На рисунке левое предсердие указано номером:** 1) 5 2) 2 3) 4 4) 3 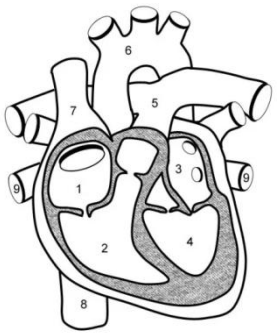	ОПК-5.1. ОПК-5.2. ОПК-5.3. ПК-2.1.	**4**
3	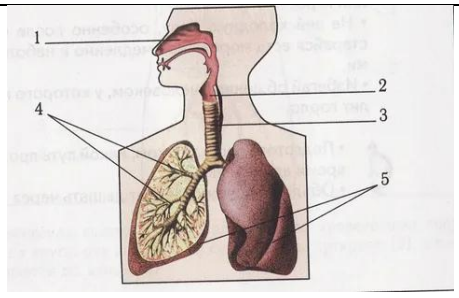 **На рисунке указано под номером 3:** 1) Гортань 2) Трахея 3) Бронхи 4) Носовая полость	ОПК-5.1. ОПК-5.2. ОПК-5.3. ПК-2.1.	**2**

4	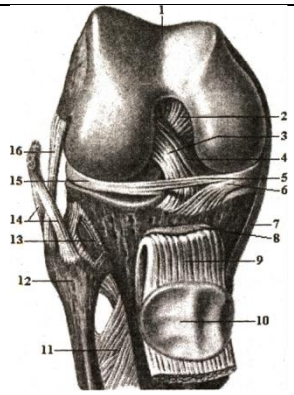 **На рисунке указано под номером 11:** 5) латеральный мениск 6) передняя крестообразная связка 7) малоберцовая коллатеральная связка 8) связка надколенника	ОПК-5.1. ОПК-5.2. ОПК-5.3. ПК-2.1.	**3**
5	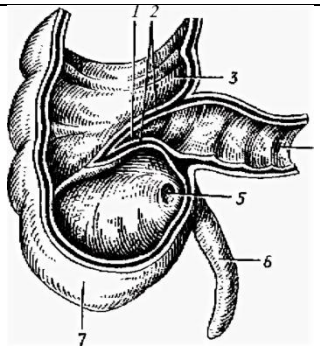 На рисунке указано под номером 6: 1) слепая кишка 2) аппендикс 3) Баугиниева заслонка 4) кишечная крипта	ОПК-5.1. ОПК-5.2. ОПК-5.3. ПК-2.1.	**2**
6	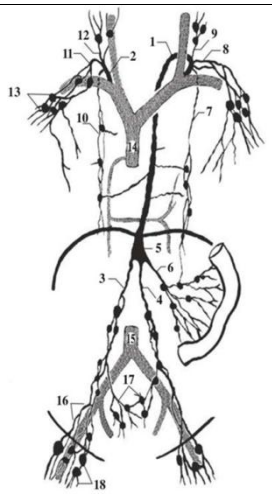 Корнями грудного лимфатического протока являются: 1) 6 2) 3 3) 4 4) 1	ОПК-5.1. ОПК-5.2. ОПК-5.3. ПК-2.1.	**2,3**

7	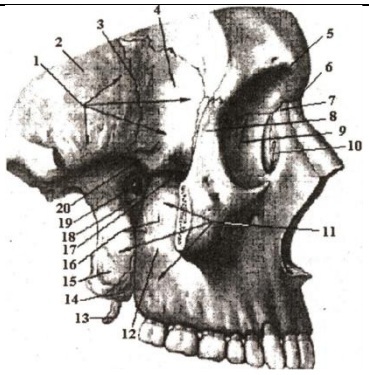 **На рисунке под номером 11:** 1) чешуя лобной кости 2) щилососцевидный отросток 3) крыло клиновидной кости 4) подвисочная ямка	ОПК-5.1. ОПК-5.2. ОПК-5.3. ПК-2.1.	**4**
8	**На рисунке под номером 6:** 5) аорта 6) правая общая сонная артерия 7) легочный ствол 8) верхняя полая вена 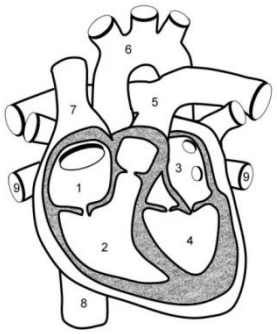	ОПК-5.1. ОПК-5.2. ОПК-5.3. ПК-2.1.	**1**
9	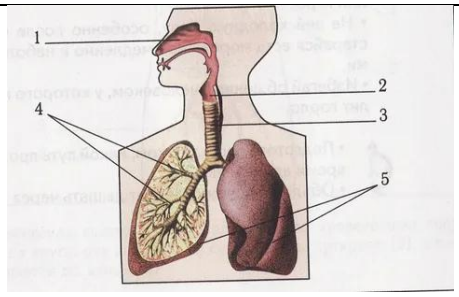 **К нижним дыхательным путям относятся органы:** 1) 1 2) 5 3) 3 4) 2	ОПК-5.1. ОПК-5.2. ОПК-5.3. ПК-2.1.	**3,4**

10	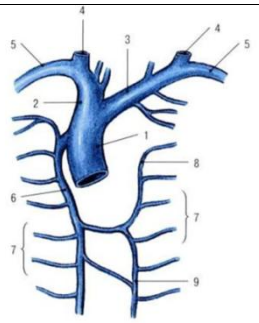 **На рисунке в системе верхней полой вены под номером 2 :** 1) Непарная вена 2) Полунепарная вена 3) Верхняя полая вена 4) Правая плечеголовная вена	ОПК-5.1. ОПК-5.2. ОПК-5.3. ПК-2.1.	**4**
11	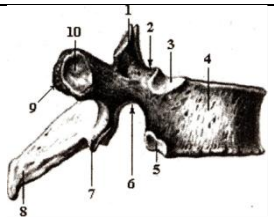 **На рисунке под номером 4:** 5) тело позвонка 6) реберная ямка 7) дуга позвонка **8)** остистый отросток	ОПК-5.1. ОПК-5.2. ОПК-5.3. ПК-2.1.	**1**
12	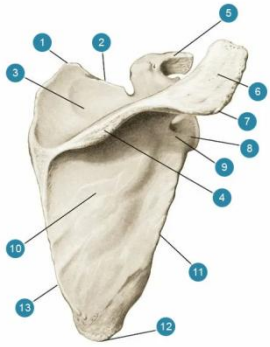 **Назовите кость, показанную на рисунке:** 1) правая лопатка 2) левая лопатка 3) III ребро 4) левая ключица	ОПК-5.1. ОПК-5.2. ОПК-5.3. ПК-2.1.	**1**

13	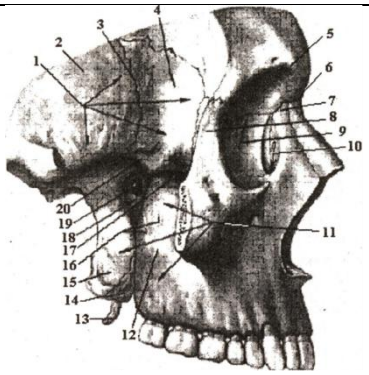 **На рисунке под номером 4:** 9) чешуя лобной кости 10) шилососцевидный отросток 11) крыло клиновидной кости 12) подвисочная ямка	ОПК-5.1. ОПК-5.2. ОПК-5.3. ПК-2.1.	**3**
14	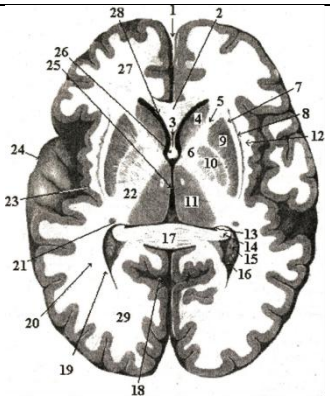 На рисунке указана под номером 29 доля: 1) лобная 2) височная 3) затылочная 4) теменная	ОПК-5.1. ОПК-5.2. ОПК-5.3. ПК-2.1.	**3**
15	**На рисунке под номером 5:** 1) аорта 2) правая общая сонная артерия 3) легочный ствол 4) верхняя полая вена 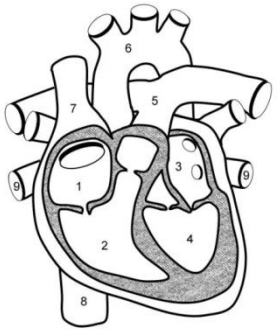	ОПК-5.1. ОПК-5.2. ОПК-5.3. ПК-2.1.	**3**

16	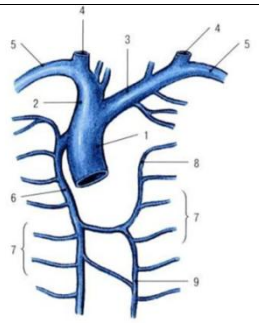 **На рисунке в системе верхней полой веныее корни показаны:** 1) 5 2) 8 3) 2 4) 3	ОПК-5.1. ОПК-5.2. ОПК-5.3. ПК-2.1.	**3,4**
17	 **Назовите поверхность лопатки, показанную на рисунке:** 1) дорсальная 2) вентральная 3) реберная 4) медиальная	ОПК-5.1. ОПК-5.2. ОПК-5.3. ПК-2.1.	**1**
18	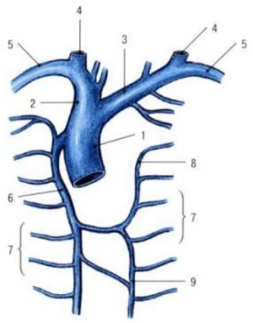 **На рисунке в системе верхней полой вены под номером 6:** 1) Непарная вена 2) Полунепарная вена 3) Верхняя полая вена 4) Правая плечеголовная вена	ОПК-5.1. ОПК-5.2. ОПК-5.3. ПК-2.1.	**1**

19	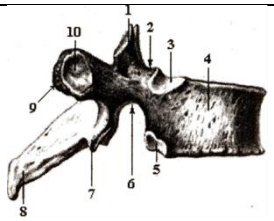 **На рисунке под номером 8:** 5) нижний суставной отросток 6) реберная ямка 7) поперечный отросток **8)** остистый отросток	ОПК-5.1. ОПК-5.2. ОПК-5.3. ПК-2.1.	**4**
20	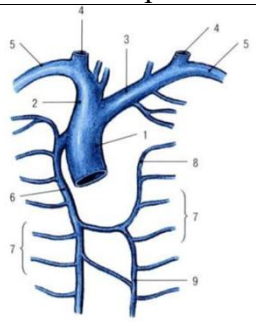 **В системе верхней полой веныпритоками ее являются:** 1) 7 2) 6 3) 9 4) 2	ОПК-5.1. ОПК-5.2. ОПК-5.3. ПК-2.1.	**6**
21	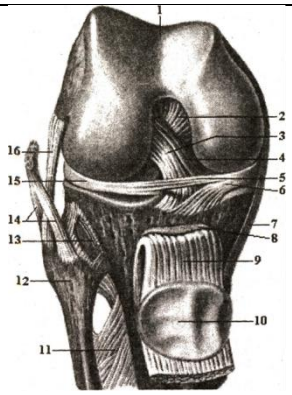 **На рисунке указано под номером 1:** латеральный мениск 6) передняя крестообразная связка надколенник 8) межмыщелковая ямка	ОПК-5.1. ОПК-5.2. ОПК-5.3. ПК-2.1.	**4**

22	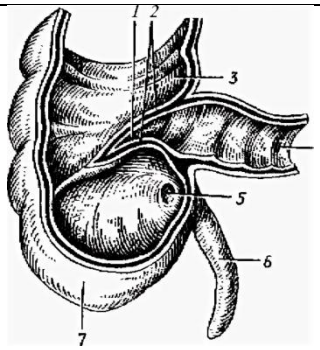 На рисунке указано под номером 1: 1) слепая кишка 2) аппендикс 3) Баугиниева заслонка 4) кишечная крипта	ОПК-5.1. ОПК-5.2. ОПК-5.3. ПК-2.1.	**3**
23	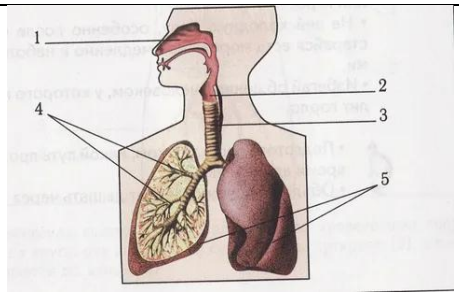 **На рисунке указано под номером 2:** 1) Гортань 2) Трахея 3) Бронхи 4) Носовая полость	ОПК-5.1. ОПК-5.2. ОПК-5.3. ПК-2.1.	**1**
24	**На рисунке под номером 7:** 1) аорта 2) правая общая сонная артерия 3) легочный ствол 4) верхняя полая вена 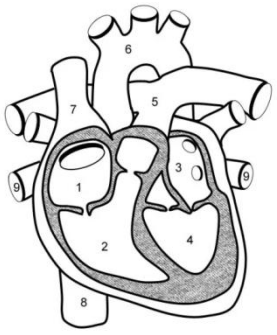	ОПК-5.1. ОПК-5.2. ОПК-5.3. ПК-2.1.	**4**

25	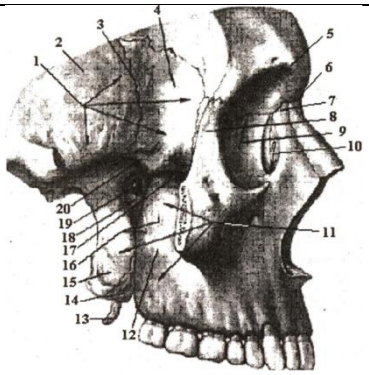 **На рисунке под номером 5:** 1) надбровная дуга 2) щилососцевидный отросток 3) крыло клиновидной кости 4) подвисочная ямка	ОПК-5.1. ОПК-5.2. ОПК-5.3. ПК-2.1.	**1**
26	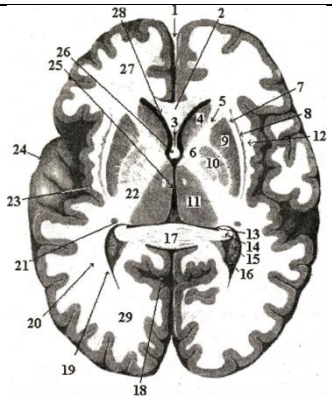 На рисунке указана под номером 27 доля: 5) лобная 6) височная 7) затылочная 8) теменная	ОПК-5.1. ОПК-5.2. ОПК-5.3. ПК-2.1.	**1**
27	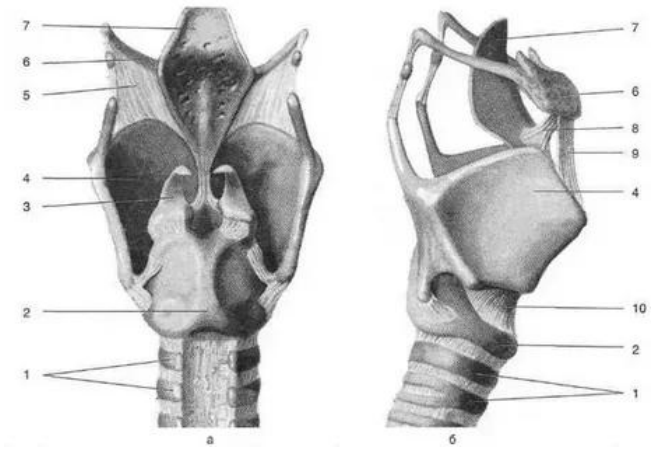 На рисунке подъязычная кость показана под номером: 1) 2 2) 7 3) 6 4) 8	ОПК-5.1. ОПК-5.2. ОПК-5.3. ПК-2.1.	**3**

28	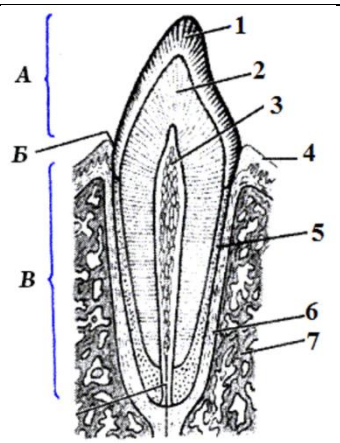 На рисунке указано под номером 3: 1) дентин 2) пульпа 3) эмаль 4) цемент	ОПК-5.1. ОПК-5.2. ОПК-5.3. ПК-2.1.	**2**
29	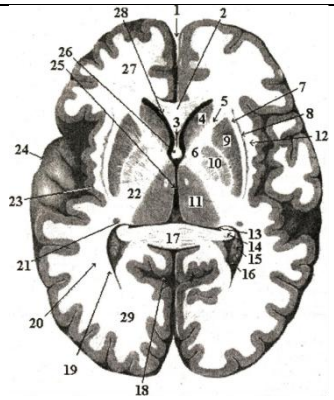 На рисунке указано под номером 3: 9) гипофиз 10) передняя спайка свода 11) эпифиз 12) миндалевидное тело	ОПК-5.1. ОПК-5.2. ОПК-5.3. ПК-2.1.	**2**
30	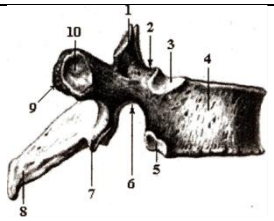 **На рисунке под номером 7:** 1) нижний суставной отросток 2) реберная ямка 3) поперечный отросток **4)** остистый отросток	ОПК-5.1. ОПК-5.2. ОПК-5.3. ПК-2.1.	**1**

31	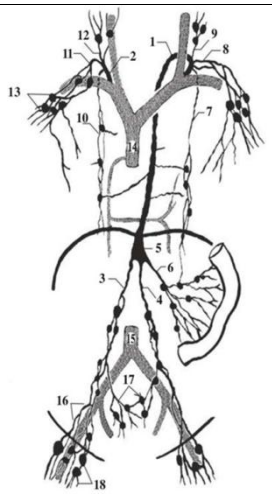 На рисунке грудной лимфатический проток показан: 1) 1 2) 2 3) 16 4) 5	ОПК-5.1. ОПК-5.2. ОПК-5.3. ПК-2.1.	**1**
32	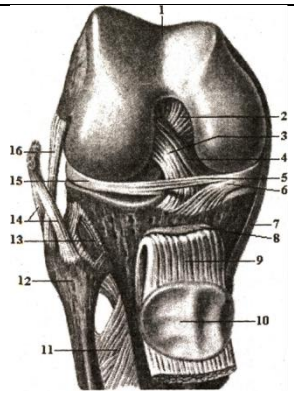 **На рисунке указано под номером 12:** латеральный мениск 1) головка малоберцовой кости надколенник 3) головка большеберцовой кости	ОПК-5.1. ОПК-5.2. ОПК-5.3. ПК-2.1.	**2**
33	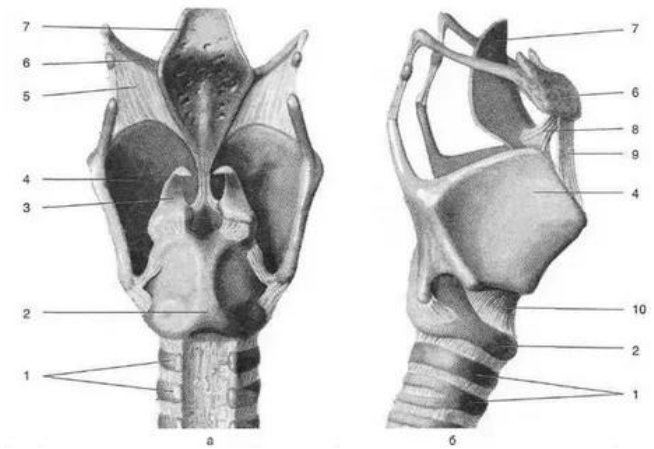 На рисунке показан под номером 4: 5) щитовидный хрящ	ОПК-5.1. ОПК-5.2. ОПК-5.3. ПК-2.1.	**1**

	6) перстневидный хрящ 7) черпаловидный хрящ 8) надгортанник		
34	 **Назовите отросток, показанный на рисунке под номером 5:** 1) шиловидный отросток 2) акромион 3) клювовидный отросток 4) остистый отросток	ОПК-5.1. ОПК-5.2. ОПК-5.3. ПК-2.1.	**3**
35	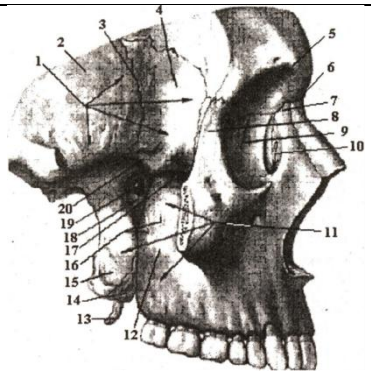 **На рисунке под номером 13:** 1) чешуя лобной кости 2) щилососцевидный отросток 3) крыло клиновидной кости 4) подвисочная ямка	ОПК-5.1. ОПК-5.2. ОПК-5.3. ПК-2.1.	**2**
36	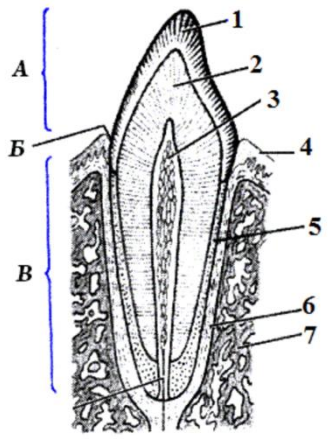 На рисунке указано под номером 2: 5) дентин	ОПК-5.1. ОПК-5.2. ОПК-5.3. ПК-2.1.	**2**

	6) пульпа 7) эмаль 8) цемент		
37	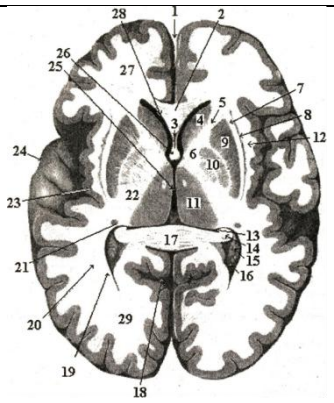 На рисунке указано под номером 10: 13) скорлупа 14) латеральный бледный шар 15) медиальный бледный шар 16) ограда	ОПК-5.1. ОПК-5.2. ОПК-5.3. ПК-2.1.	**3**
38	**Большой круг кровообращения начинается в:** 1) 1 2) 2 3) 3 4) 4 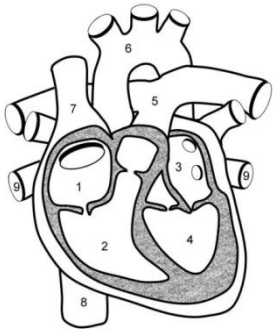	ОПК-5.1. ОПК-5.2. ОПК-5.3. ПК-2.1.	**2**
39	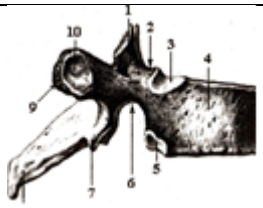 **На рисунке под номером 1:** 1) верхний суставной отросток 2) реберная ямка 3) поперечный отросток **4)** остистый отросток	ОПК-5.1. ОПК-5.2. ОПК-5.3. ПК-2.1.	**1**

40	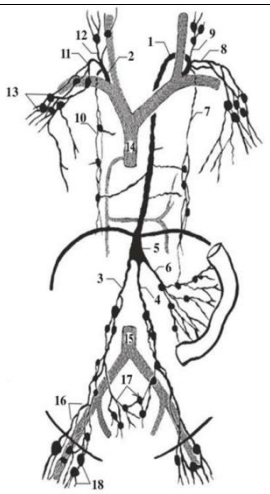 Корнями правого лимфатического протока являются: 5) 3 6) 4 7) 11 8) 10	ОПК-5.1. ОПК-5.2. ОПК-5.3. ПК-2.1.	**3,4**
41	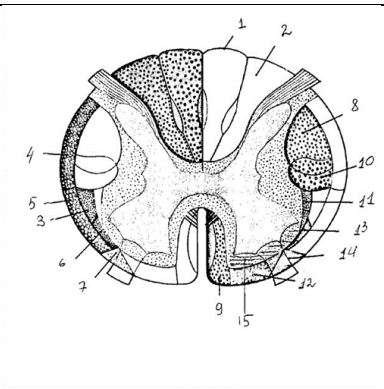 **На рисунке указано под номером 1:** 1) Пирамидный тракт 2) Тонкий пучок 3) Клиновидный пучок 4) Спино-мозжечковый тракт	ОПК-5.1. ОПК-5.2. ОПК-5.3. ПК-2.1.	**2**
42	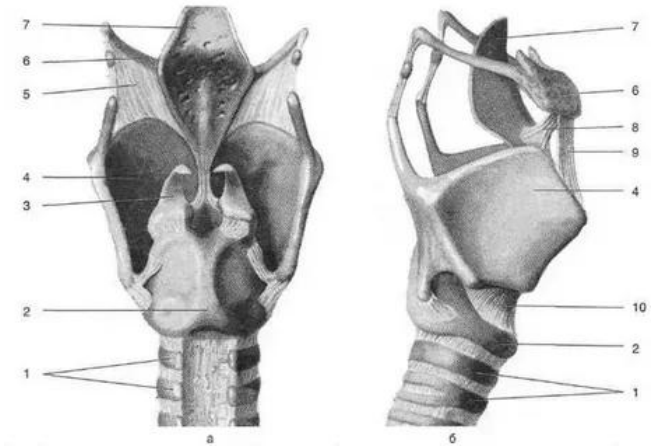 На рисунке показан под номером 7: 9) щитовидный хрящ	ОПК-5.1. ОПК-5.2. ОПК-5.3. ПК-2.1.	**4**

	10) перстневидный хрящ 11) черпаловидный хрящ 12) надгортанник		
43	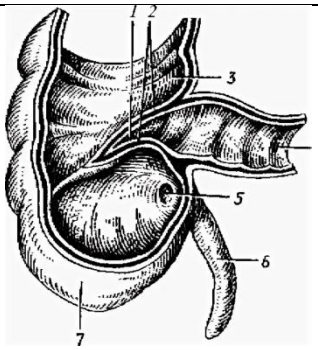 На рисунке указано под номером 7: 1) слепая кишка 2) аппендикс 3) Баугиниева заслонка 4) кишечная крипта	ОПК-5.1. ОПК-5.2. ОПК-5.3. ПК-2.1.	**1**
44	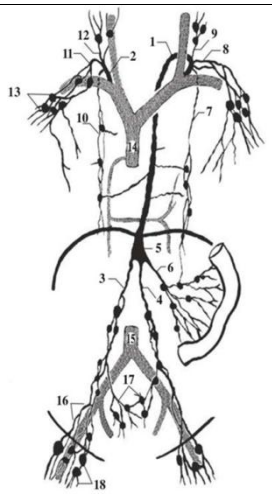 На рисунке под номером 6 показан: 9) яремный ствол 10) грудной лимфатический проток 11) кишечный ствол 12) цистерна Пеккета (cysterna chyli)	ОПК-5.1. ОПК-5.2. ОПК-5.3. ПК-2.1.	**3**
45	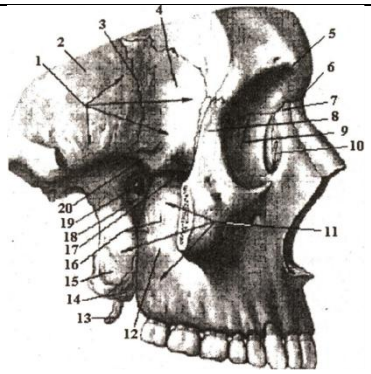 **На рисунке под номером 1:** 1) чешуя лобной кости 2) височная ямка	ОПК-5.1. ОПК-5.2. ОПК-5.3. ПК-2.1.	**2**

	3) крыло клиновидной кости 4) подвисочная ямка		
46	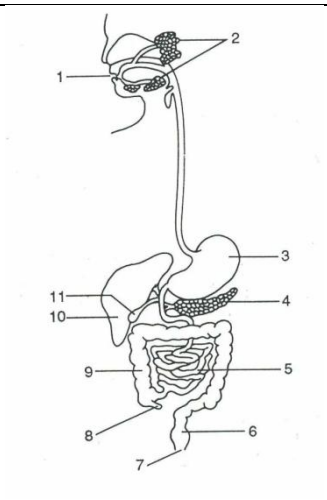 **Желчь продуцируется в:** 1) 10 2) 11 3) 3 4) 4	ОПК-5.1. ОПК-5.2. ОПК-5.3. ПК-2.1.	**1**
47	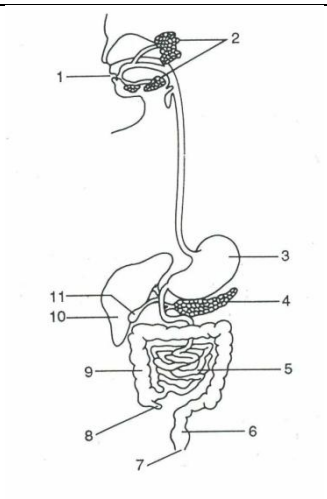 **На рисунке указан под номером 4:** 1) желудок 2) прямая кишка 3) тонкая кишка 4) поджелудочная железа	ОПК-5.1. ОПК-5.2. ОПК-5.3. ПК-2.1.	**4**

48	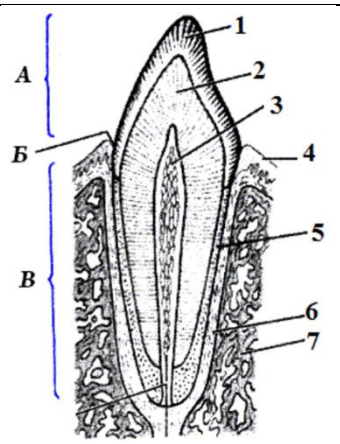 На рисунке указано под номером 1: 9) дентин 10) пульпа 11) эмаль 12) цемент	ОПК-5.1. ОПК-5.2. ОПК-5.3. ПК-2.1.	**3**
49	**На рисунке под номером 8:** 1) аорта 2) правая общая сонная артерия 3) нижняя полая вена 4) верхняя полая вена 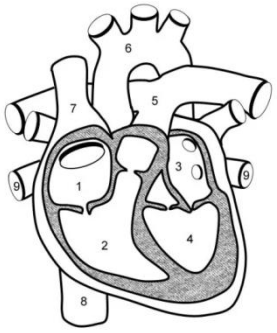	ОПК-5.1. ОПК-5.2. ОПК-5.3. ПК-2.1.	**3**
50	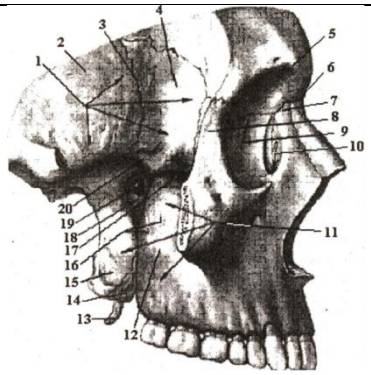 **На рисунке под номером 6:** 1) чешуя лобной кости 2) щилососцевидный отросток 3) носовая кость 4) глабелла	ОПК-5.1. ОПК-5.2. ОПК-5.3. ПК-2.1.	**4**

51	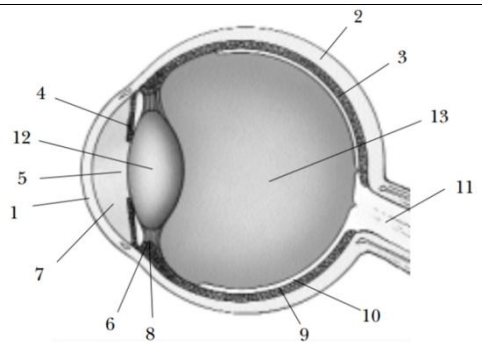 **На рисунке оптическая система глаза представлена:** 1) 4 2) 1 3) 12 4) 13	ОПК-5.1. ОПК-5.2. ОПК-5.3. ПК-2.1.	**2,3,4**
52	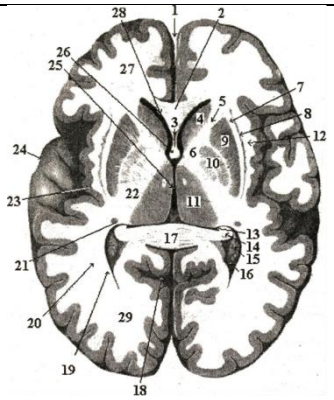 На рисунке указано под номером 3: 17) гипофиз 18) таламус 19) хвостатое ядро 20) боковые желудочки	ОПК-5.1. ОПК-5.2. ОПК-5.3. ПК-2.1.	
53	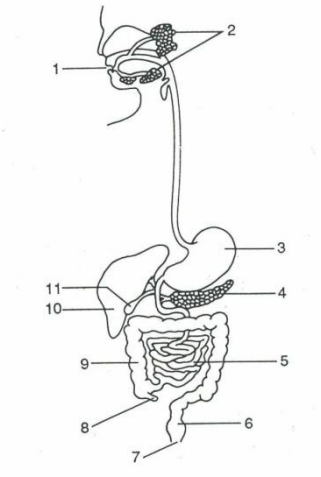 **На рисунке указан под номером 5:** 1) желудок 2) печень 3) тонкая кишка 4) пищевод	ОПК-5.1. ОПК-5.2. ОПК-5.3. ПК-2.1.	**3**

54	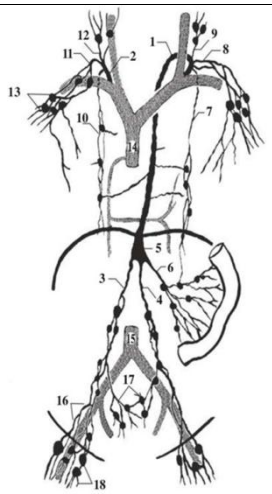 На рисунке под номером 5 показан: 1) яремный ствол 2) грудной лимфатический проток 3) кишечный ствол 4) цистерна Пеккета (cysterna chyli)	ОПК-5.1. ОПК-5.2. ОПК-5.3. ПК-2.1.	**4**
55	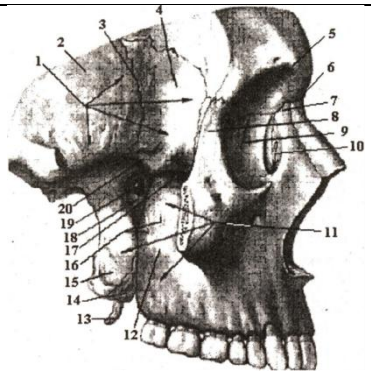 **На рисунке под номером 2:** 1) чешуя лобной кости 2) щилососцевидный отросток 3) крыло клиновидной кости 4) чешуя височной кости	ОПК-5.1. ОПК-5.2. ОПК-5.3. ПК-2.1.	**4**
56	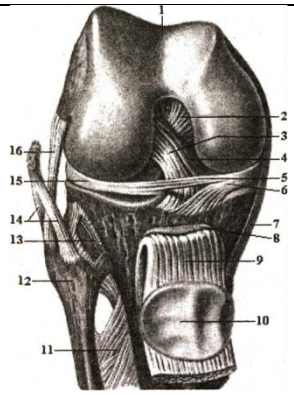 **На рисунке указано под номером 10:** 1) латеральный мениск 2) передняя крестообразная связка 3) надколенник	ОПК-5.1. ОПК-5.2. ОПК-5.3. ПК-2.1.	**3**

	4) связка надколенника		
57	**На рисунке под номером 9:** 1) аорта 2) правая общая сонная артерия 3) легочный ствол 4) легочная вена 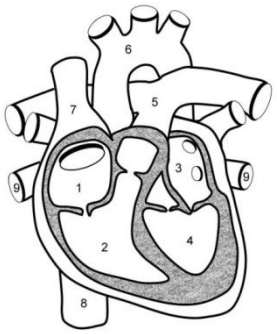	ОПК-5.1. ОПК-5.2. ОПК-5.3. ПК-2.1.	**4**
58	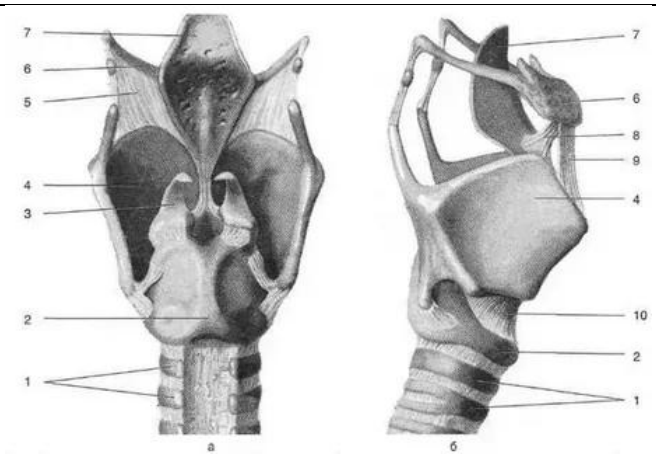 На рисунке показан под номером 2: 1) щитовидный хрящ 2) перстневидный хрящ 3) черпаловидный хрящ 4) надгортанник	ОПК-5.1. ОПК-5.2. ОПК-5.3. ПК-2.1.	**2**
59	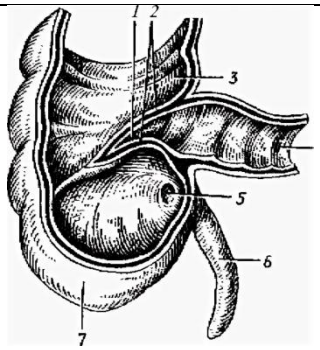 На рисунке указано под номером 3: 1) кишечные крипты 2) аппендикс 3) Баугиниева заслонка 4) полулунные складки	ОПК-5.1. ОПК-5.2. ОПК-5.3. ПК-2.1.	**4**

60	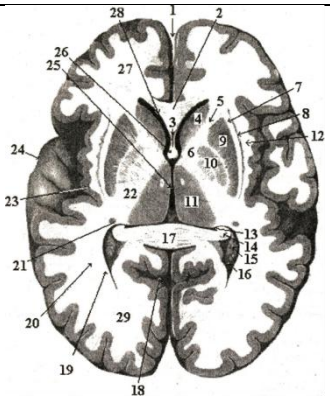 На рисунке представлени срез конечного мозга в плоскости: 1) фронтальная 2) сагиттальная 3) поперечная 4) медиальная	ОПК-5.1. ОПК-5.2. ОПК-5.3. ПК-2.1.	**3**

СИТУАЦИОННЫЕ ЗАДАНИЯ

№№	Содержание заданий	Индикатор достижения компетенции	Правильный ответ
1	Больному поставлен диагноз: блуждающая почка. Этот вид патологии почки обычно связан с недостаточностью ее фиксирующего аппарата. Вопрос: Что является фиксирующим аппаратом почки?	ОПК-5.1. ОПК-5.2. ОПК-5.3. ПК-2.1.	*Ответ на вопрос: 1) почечная фасция; 2) связки почек; 3) почечная ножка; 4) почечное ложе; 5) мышцы брюшного пресса, обеспечивающие внутрибрюшное давление.*
2	В урологическое отделение поступил больной с жалобами на отеки лица и боли в поясничной области. После проведенного обследования был поставлен диагноз: острый гломерулонефрит. Вопрос: Какие структуры почки поражены?	ОПК-5.1. ОПК-5.2. ОПК-5.3. ПК-2.1.	*Ответ на вопрос: Нефроны (почечные тельца нефронов, где происходит клубочковая фильтрация крови).*
3	В результате травмы произошел вывих атланто-осевого сустава, что привело к повреждению спинного мозга. Вопрос: Какая часть II шейного	ОПК-5.1. ОПК-5.2. ОПК-5.3. ПК-2.1.	*Ответ на вопрос: Зуб II шейного позвонка.*

	позвонка может травмировать спинной мозг при вывихе?		
4	При профилактическом осмотре у школьника выявили изгиб позвоночника во фронтальной плоскости. Вопрос: Назовите этот изгиб.	ОПК-5.1. ОПК-5.2. ОПК-5.3. ПК-2.1.	*Ответ на вопрос: Сколиоз.*
5	У больного выявлено нарушение реакции зрачка на свет: чрезмерное его сужение(миоз). Вопрос: Поражение каких каких структур ЦНС могло вызвать эту патологию?	ОПК-5.1. ОПК-5.2. ОПК-5.3. ПК-2.1.	*Ответ на вопрос: Промежуточно-боковых ядер боковых рогов сегментов С8 – Th2(реснично-спинальный центр) спинного мозга, дающих нервные импульсы к мышце,расширяющей зрачок.*
6	Отит (воспаление слизистой оболочки среднего уха) может сопровождаться снижением слуха, головокружениями. Вопрос: С вовлечением в воспалительный процесс какого нерва связаны эти симптомы?	ОПК-5.1. ОПК-5.2. ОПК-5.3. ПК-2.1.	*Ответ на вопрос: Преддверно-улиткового нерва (VIII).*
7	Во время автомобильной аварии больной получил травму грудной клетки. Вопрос:Какие кости образуют грудную клетку?	ОПК-5.1. ОПК-5.2. ОПК-5.3. ПК-2.1.	*Ответ на вопрос: Ребра, грудина, грудные позвонки.*
8	В гематологическое отделение поступил пациент, у которого после ушиба мягких тканей образовалась гематома объемом 1,5 литра. Из анамнеза – пациент страдает гемофилией. Вопрос: Как вы можете связать гемофилию с гематомой подобного объема?	ОПК-5.1. ОПК-5.2. ОПК-5.3. ПК-2.1.	*Ответ: при гемофилии нарушены процессы гемостаза, вследствие чего возможны внутенние кровтечения большого объема.*
9	Пациент Т. пришел на прием к врачу-невропатологу с жалобами на боли и слабость в руках. При неврологическом исследовании	ОПК-5.1. ОПК-5.2. ОПК-5.3. ПК-2.1.	*Ответ: Плечевое сплетение формируется передними ветвями*

	ему был поставлен диагноз инфекционно-аллергический полиневрит плечевого отдела – множественное симметричное поражение нервных стволов воспалительного характера. Вопрос: Расскажите о формировании плечевого сплетения, какие области иннервируют его ветви.		*C4-Th1 спинномозговых нервов. Короткие ветви иннервируют мускулатуру плечевого пояса, длинные ветви сплетения иннервируют мускулатуру верхней конечности.*
10	Профессиональным заболеванием хирургов является варикозное расширение вен. Это связано с тем, что они длительное время проводят стоя за операционным столом. Вопрос: поясните корреляцию заболевания и трудовой деятельности?	ОПК-5.1. ОПК-5.2. ОПК-5.3. ПК-2.1.	*Ответ: Длительное пребывание в фиксированной позе и особенности строения венозных сосудов, затрудненный отток крови от вен нижних конечностей , слабость клапанного аппарата вен.*
11	Как известно, процесс пережевывания пищи играет важную роль в пищеварении. Вопрос: Почему полость рта называют начальным отделом пищеварения и какие процессы протекают в полости рта?	ОПК-5.1. ОПК-5.2. ОПК-5.3. ПК-2.1.	*Ответ: В полости рта происходит механическая и первичная химическая обработка пищи ферментами слюны (амилаза, мальтаза). Измельченная пища поступает в нижележащие отделы, где ее происходит ее дальнейшая обработка и всасывание.*
12	Во время автомобильной аварии больной получил травму грудной клетки, после чего имел жалобы на боль при глубоком дыхании и кашле. Вопрос: Какие кости могли повредиться при травме?	ОПК-5.1. ОПК-5.2. ОПК-5.3. ПК-2.1.	*Ответ на вопрос: Ребра, грудина, грудные позвонки.*
13	После травмы височно-нижнечелюстного сустава у пациента «пропала» вкусовая чувствительность передних 2/3 языка.	ОПК-5.1. ОПК-5.2. ОПК-5.3. ПК-2.1.	*Ответ на вопрос: Поражением барабанной струны - ветви промежуточного*

	Вопрос: С поражением какого нерва связана посттравматическая потеря вкусовой чувствительности передних 2/3 языка?		*нерва.*
14	В результате автомобильной аварии у больного был поврежден тазобедренный сустав. Вопрос: Какие кости участвуют в образовании тазобедренного сустава?	ОПК-5.1. ОПК-5.2. ОПК-5.3. ПК-2.1.	*Ответ на вопрос: Тазовая кость, бедренная кость.*
15	При обследовании больного выявлена болезненность и ограничение объема движений в голеностопном суставе. Вопрос: Какие кости участвуют в образовании голеностопного сустава?	ОПК-5.1. ОПК-5.2. ОПК-5.3. ПК-2.1.	*Ответ на вопрос: Большая берцовая кость, малая берцовая кость, таранная кость.*
16	В хирургическое отделение поступил больной с жалобами на боли в области заднего прохода при дефекации, выделение крови из ануса. После обследования поставлен диагноз: геморрой. Вопрос: Какая структура толстой кишки поражена?	ОПК-5.1. ОПК-5.2. ОПК-5.3. ПК-2.1.	*Ответ на вопрос: Подслизистое венозное сплетение стенки заднепроходного (анального) канала прямой кишки*
17	Мужчине 30-ти лет был поставлен диагноз: бесплодие. При обследовании выявлено нарушение образования сперматозоидов. Вопрос: Назовите структуры яичка, где происходит образование сперматозоидов.	ОПК-5.1. ОПК-5.2. ОПК-5.3. ПК-2.1.	*Ответ на вопрос: Сперматогенез происходит в извитых семенных канальцах яичка.*
18	У больного выявлены симптомы менингита (воспаления оболочек головного мозга). Для уточнения диагноза необходимо исследование спинномозговой жидкости. Вопрос: На каком уровне необходимо сделать прокол (пункцию) подпаутинного пространства спинного мозга, чтобы получить для анализа спинномозговую жидкость.	ОПК-5.1. ОПК-5.2. ОПК-5.3. ПК-2.1.	*Ответ на вопрос: Пункция подпаутинного пространства спинного мозга проводится между остистыми отростками III-го иIV-го поясничных позвонков.*
19	Прочность и одновременно упругость кости достигается	ОПК-5.1. ОПК-5.2.	*Ответ на вопрос: в пожилом возрасте*

	определенным соотношением органических и неорганических веществ. У детей больше органических веществ (белок оссеин), поэтому кости гибкие и меньше ломаются. У пожилых людей, наоборот, чаще возникают переломы. Объясните причины подобных возрастных особенностей?	ОПК-5.3. ПК-2.1.	*кость содержит больше неорганических (минеральных) веществ, и меньше – органических, которые придают упругость, - что обуславливает относительную хрупкость костей.*
20	При обследовании ребенка 1.5 лет в области соединения лобной и теменных костей обнаружена перепонка размером 1х1.5 см. Вопрос: Как называется это соединение?	ОПК-5.1. ОПК-5.2. ОПК-5.3. ПК-2.1.	*Ответ на вопрос: Передний (лобный) родничок (синдесмоз).*
21	Больной обратился к врачу с жалобами на боли при движениях в плечевом суставе. Вопрос: Какие кости участвуют в образовании плечевого сустава?	ОПК-5.1. ОПК-5.2. ОПК-5.3. ПК-2.1.	*Ответ на вопрос: Плечевая кость, лопатка.*
22	Больной обратился в травматологический пункт с жалобами на боли при движениях в локтевом суставе. Вопрос: Какие кости участвуют в образовании локтевого сустава?	ОПК-5.1. ОПК-5.2. ОПК-5.3. ПК-2.1.	*Ответ на вопрос: Плечевая кость, локтевая кость, лучевая кость.*
23	При рентгенологическом обследовании локтевого сустава выявлен перелом локтевого отростка. Вопрос: Какая кость, участвующая в образовании локтевого сустава, повреждена?	ОПК-5.1. ОПК-5.2. ОПК-5.3. ПК-2.1.	*Ответ на вопрос: Локтевая кость.*
24	В родильное отделение поступила женщина на 38-ой неделе беременности. При обследовании было выявлено равномерное сужение таза. Вопрос: Перечислите кости, участвующие в образовании таза.	ОПК-5.1. ОПК-5.2. ОПК-5.3. ПК-2.1.	*Ответ на вопрос: Тазовые кости, крестец, копчик.*
25	У больного перелом основания мозгового черепа. Вопрос: Какие кости черепа могли быть повреждены?	ОПК-5.1. ОПК-5.2. ОПК-5.3. ПК-2.1.	*Ответ на вопрос: Клиновидная, височные, затылочная кости.*

26	У больного перелом костей свода мозгового черепа. Вопрос: Какие кости черепа могут быть повреждены?	ОПК-5.1. ОПК-5.2. ОПК-5.3. ПК-2.1.	*Ответ на вопрос: Чешуя лобной кости, теменные кости, затылочная чешуя, чешуйчатые части височных костей, большие крылья клиновидной кости.*
27	Во время операции по поводу ранения глаза выявлено повреждение верхней стенки глазницы. Вопрос: Какие кости образуют верхнюю стенку глазницы?	ОПК-5.1. ОПК-5.2. ОПК-5.3. ПК-2.1.	*Ответ на вопрос: Глазничная часть лобной кости, малые крылья клиновидной кости.*
28	Поступил больной с кровотечением из правого наружного слухового прохода. Вопрос: Какая кость черепа повреждена?	ОПК-5.1. ОПК-5.2. ОПК-5.3. ПК-2.1.	*Ответ на вопрос: Правая височная кость.*
29	У больного с абсцессом (гнойным воспалением) височной области со временем появились жалобы на затрудненное и болезненное открывание рта. Вопрос: Почему при воспалении височной области процесс может распространяться на жевательные мышцы?	ОПК-5.1. ОПК-5.2. ОПК-5.3. ПК-2.1.	*Ответ на вопрос: Височная ямка через пространство под скуловой дугой сообщается с подвисочной ямкой, где располагаются жевательные мышцы, действующие на височно-нижнечелюстной сустав.*
30	В клинику поступил больной с жалобами на боли при жевании. Вопрос: Какой сустав вовлечен в патологический процесс?	ОПК-5.1. ОПК-5.2. ОПК-5.3. ПК-2.1.	*Ответ на вопрос: Височно-нижнечелюстной сустав.*
31	У больного в результате травмы не открывается глаз. Вопрос: Функция каких мышц нарушена?	ОПК-5.1. ОПК-5.2. ОПК-5.3. ПК-2.1.	*Ответ на вопрос: Круговой мышцы глаза, мышцы, поднимающей верхнее веко.*
32	У больного жалобы на боли в височной области при открывании рта и жевании. Вопрос: Перечислите	ОПК-5.1. ОПК-5.2. ОПК-5.3. ПК-2.1.	*Ответ на вопрос: Жевательная мышца, височная мышца, медиальная и*

	жевательные мышцы.		*латеральная крыловидные мышцы.*
33	Во время осмотра пострадавшего в результате ранения передней области шеи было отмечено, что затронута зона сонного треугольника. Вопрос: Какие структуры ограничивают сонный треугольник?	ОПК-5.1. ОПК-5.2. ОПК-5.3. ПК-2.1.	*Ответ на вопрос: Спереди и сверху – заднее брюшко двубрюшной мышцы; сзади – передний край грудино-ключично-сосцевидной мышцы; спереди и снизу – верхнее брюшко лопаточно-подъязычной мышцы.*
34	У больного при переломе ребер со смещением их фрагментов оказались поврежденными наружные и внутренние межреберные мышцы. Вопрос: К какой группе мышц они относятся?	ОПК-5.1. ОПК-5.2. ОПК-5.3. ПК-2.1.	*Ответ на вопрос: К собственным мышцам груди.*
35	У больного выявлена диафрагмальная грыжа. Вопрос: Укажите слабые места диафрагмы.	ОПК-5.1. ОПК-5.2. ОПК-5.3. ПК-2.1.	*Ответ на вопрос: Поясничко-реберные и грудино-реберные треугольники.*
36	При повышении внутрибрюшного давления у больного выявлена грыжа в области передней брюшной стенки. Вопрос: Перечислите слабые места передней брюшной стенки.	ОПК-5.1. ОПК-5.2. ОПК-5.3. ПК-2.1.	*Ответ на вопрос:Белая линия живота, пупочное кольцо, латеральная и медиальная паховые ямки.*
37	У больного выявлена паховая грыжа. Вопрос: Назовите содержимое пахового канала у мужчин и женщин.	ОПК-5.1. ОПК-5.2. ОПК-5.3. ПК-2.1.	*Ответ на вопрос:У мужчин - семенной канатик, у женщин - круглая связка матки.*
38	У больного растяжение поверхностных мышц спины. Вопрос: Перечислите поверхностные мышцы спины.	ОПК-5.1. ОПК-5.2. ОПК-5.3. ПК-2.1.	*Ответ на вопрос: Трапециевидная, широчайшая, большая и малая ромбовидные мышцы; мышца, поднимающая лопатку; верхняя и нижняя задние*

			зубчатые мышцы.
39	Больному необходимо хирургическое вмешательство в области задней стенки подмышечной ямки. Вопрос: Какие отверстия имеются в задней стенке подмышечной ямки?	ОПК-5.1. ОПК-5.2. ОПК-5.3. ПК-2.1.	*Ответ на вопрос: Трехстороннее и четырехстороннее отверстия.*
40	В результате неправильного выполнения внутримышечной инъекции у больного развился абсцесс (гнойное воспаление) в ягодичной области. Вопрос: Назовите мышцу, вовлеченную в воспалительный процесс.	ОПК-5.1. ОПК-5.2. ОПК-5.3. ПК-2.1.	*Ответ на вопрос: Большая ягодичная мышца.*
41	В травматологический пункт доставлен пациент с травмой сухожилия правой трехглавой мышцы голени. Вопрос: Чем проявится нарушение функции этой мышцы?	ОПК-5.1. ОПК-5.2. ОПК-5.3. ПК-2.1.	*Ответ на вопрос: Затруднением сгибания правой стопы; при фиксированной стопе – опрокидыванием тела кпереди в правом голеностопном суставе.*
42	У пострадавшего имеется глубокая резаная рана тыла стопы с повреждением сухожилий мышц. Вопрос: Сухожилия каких мышц могут быть при этом повреждены?	ОПК-5.1. ОПК-5.2. ОПК-5.3. ПК-2.1.	*Ответ на вопрос: Сухожилия короткого и длинного разгибателей большого пальца стопы, сухожилия короткого и длинного разгибателей пальцев стопы, сухожилие передней большеберцовой мышцы.*
43	У больного было диагностировано обратное нормальному расположение внутренних органов (situs viscerum inversus): желудок находится справа, а печень и слепая кишка с	ОПК-5.1. ОПК-5.2. ОПК-5.3. ПК-2.1.	*Ответ на вопрос: Эта аномалия эмбрионального развития объясняется изменением*

	червеобразным отростком - слева. Вопрос: Чем объяснить этот редкий вариант аномалии?		*направлений вращения (поворота) закладок этих органов: печень из первоначального сагиттального положения смещается не вправо, а влево; желудок поворачивается относительно своей продольной оси не вправо, а влево; нижняя ножка пупочной петли первичной кишки, из которой развивается слепая кишка с червеобразным отростком, совершает поворот (перемещение) не против часовой стрелки, а по ходу ее (влево).*
44	Больной обратился к врачу с жалобами на изжогу, отрыжку, тошноту и неприятный запах изо рта. Был поставлен диагноз: хронический гастрит (воспаление слизистой оболочки желудка). Вопрос: Какая оболочка стенки желудка поражается при гастритах?	ОПК-5.1. ОПК-5.2. ОПК-5.3. ПК-2.1.	*Ответ на вопрос: При гастритах поражается слизистая оболочка желудка.*
45	У больного проникающее ранение правой щеки. Вопрос: Стенка какого отдела полости рта повреждена?	ОПК-5.1. ОПК-5.2. ОПК-5.3. ПК-2.1.	*Ответ на вопрос: Повреждена латеральная стенка преддверия рта.*
46	Больному планируется операция на языке, во время которой хирург должен перевязать артерию, кровоснабжающую язык. Вопрос: Назовите основную артерию, кровоснабжающую язык.	ОПК-5.1. ОПК-5.2. ОПК-5.3. ПК-2.1.	*Ответ на вопрос: Язычная артерия.*

47	У больного нарушена общая и вкусовая чувствительность. Вопрос: Какие структуры полости рта воспринимают вкус?	ОПК-5.1. ОПК-5.2. ОПК-5.3. ПК-2.1.	*Ответ на вопрос: Листовидные, грибовидные, желобовидные сосочки слизистой оболочки языка.*
48	При высокой температуре тела больной испытывает сухость во рту. Вопрос: Укажите локализацию устьев выводных протоков больших слюнных желез, открывающихся в собственно полость рта?	ОПК-5.1. ОПК-5.2. ОПК-5.3. ПК-2.1.	*Ответ на вопрос: Протоки поднижнечелюстной и подъязычной слюнных желез открываются на подъязычных сосочках; дополнительные протоки подъязычной слюнной железы открываются также в области подъязычной складки.*
49	При осмотре больного врач-невролог выявил затрудненное выдвижение языка, что связано с нарушением функции одной из пар его скелетных мышц. Вопрос: Назовите эти мышцы.	ОПК-5.1. ОПК-5.2. ОПК-5.3. ПК-2.1.	*Ответ на вопрос: Подбородочно-язычные мышцы.*
50	У больного ангина (острый тонзиллит, т. е. воспаление миндалин). При осмотре зева выявлены припухлость, покраснение и желтовато-белого цвета «налет» на его боковых стенках. Вопрос: Какие образования глоточного лимфоидного кольца вовлечены в воспалительный процесс?	ОПК-5.1. ОПК-5.2. ОПК-5.3. ПК-2.1.	*Ответ на вопрос: В воспалительный процесс вовлечены нёбные миндалины.*
51	В хирургическое отделение поступил больной с желтухой (окрашиванием в желтый цвет слизистых оболочек, склер и кожи). Известно, что в течение длительного времени он страдает желчнокаменной болезнью. При обследовании	ОПК-5.1. ОПК-5.2. ОПК-5.3. ПК-2.1.	*Ответ на вопрос: Камень находится в печеночно-поджелудочной ампуле общего желчного протока.*

	выявлен камень в области большого дуоденального сосочка и поставлен диагноз: механическая желтуха. Вопрос:В каком отделе желчевыносящих путей находится камень?		
52	В инфекционное отделение поступил больной с жалобами на частый, обильный, водянистый стул и признаками обезвоживании организма. После обследования был поставлен диагноз: острый энтерит (воспаление слизистой оболочки тонкой кишки). Вопрос: С поражением какого отдела тонкой кишки связано обезвоживание?	ОПК-5.1. ОПК-5.2. ОПК-5.3. ПК-2.1.	*Ответ на вопрос: Потеря жидкости связана с поражением слизистой оболочки тощей кишки.*
53	Больной обратился к врачу с жалобами на сильный приступообразный кашель, боль за грудиной и повышение температуры тела. Был поставлен диагноз: острый бронхит (воспаление слизистой оболочки бронхов). Вопрос: какие структуры бронхов вовлечены в воспалительный процесс?	ОПК-5.1. ОПК-5.2. ОПК-5.3. ПК-2.1.	*Ответ на вопрос: поражен мукоцилиарный аппарат, который состоит из слизистых желез слизистой оболочки бронхов и реснитчатого эпителия. Слизь образует пленку, которая в норме продвигается ресничками эпителия в сторону глотки со скоростью 30 мм в час. При бронхите – воспаления слизистой оболочки бронхов пленка не продвигается, слизь забивает бронхи, и удаляется только при кашле.*
54	Больной обратился к врачу с жалобами на затруднение носового дыхания. При рентгенологическом	ОПК-5.1. ОПК-5.2. ОПК-5.3. ПК-2.1.	*Ответ на вопрос: Хрящ перегородки носа, перпендикулярная*

	обследовании было выявлено искривление носовой перегородки и рекомендована операция. Вопрос: Какие структуры носовой перегородки должны быть подвержены хирургической коррекции?		*пластинка решетчатой кости.*
55	В урологическое отделение доставлен больной с жалобами на интенсивные боли в поясничной области и наличие крови в моче. При обследовании обнаружен камень в правом мочеточнике. Вопрос: Назовите анатомические сужения мочеточника, на уровне которых может быть обнаружен камень.	ОПК-5.1. ОПК-5.2. ОПК-5.3. ПК-2.1.	*Ответ на вопрос: Мочеточник имеет три анатомических сужения: при переходе почечной лоханки в мочеточник, на границе между брюшной и тазовой частями мочеточника (в месте пересечения им общих подвздошных сосудов) и в месте его впадения в мочевой пузырь.*
56	У больного обнаружена опухоль мочевого пузыря. При обследовании выявлено, что опухоль локализуется в области мочепузырного треугольника. Вопрос: Чем ограничен и образован мочепузырный треугольник?	ОПК-5.1. ОПК-5.2. ОПК-5.3. ПК-2.1.	*Ответ на вопрос: Мочепузырный треугольник - участок слизистой оболочки в области дна пузыря; его основание образовано поперечной межмочеточниковой складкой, проходящей между отверстиями обоих мочеточников, а вершина соответствует внутреннему отверстию мочеиспускательного канала. В пределах этого треугольника слизистая оболочка не имеет подслизистой*

			основы; в связи с этим она срастается с подлежащей мышечной оболочкой и не образует складок.
57	В гинекологическое отделение доставлена больная с сильными болями в низу живота. После обследования поставлен диагноз: внематочная беременность. Вопрос: Где может развиваться внематочная беременность?	ОПК-5.1. ОПК-5.2. ОПК-5.3. ПК-2.1.	*Ответ на вопрос: Внематочная беременность может развиваться в маточной трубе и в полости брюшины на поверхности органов малого таза.*
58	Известно, что многие кожные болезни возникают после нервных расстройств и, наоборот, некоторые заболевания кожи вызывают поражения нервной системы. Вопрос: Объясните причину этой взаимосвязи.	ОПК-5.1. ОПК-5.2. ОПК-5.3. ПК-2.1.	*Ответ на вопрос: Нервная система и эпидермис кожи имеют единый источник развития – эктодерму.*
59	У больного перелом шейного отдела позвоночного столба с повреждением передних канатиков спинного мозга 35 Вопрос: Какая функция спинного мозга нарушена?	ОПК-5.1. ОПК-5.2. ОПК-5.3. ПК-2.1.	*Ответ на вопрос: Нарушена проводниковая функция спинного мозга (повреждаются двигательные проводящие пути ЦНС).*
60	Известно, что перелом основания черепа в области задней черепной ямки с повреждением ствола головного мозга, содержащего жизненно важные центры (кровообращения и дыхания), может оказаться летальным (смертельным). Вопрос: Какой отдел ствола головного мозга содержит ядра блуждающего нерва, являющиеся этими жизненно важными центрами?	ОПК-5.1. ОПК-5.2. ОПК-5.3. ПК-2.1.	*Ответ на вопрос: Продолговатый мозг (здесь расположены жизненно важные центры дыхания, сердечной деятельности).*

ТЕСТОВЫЕ ЗАДАНИЯ НА СОПОСТАВЛЕНИЕ

№	Содержание заданий	Индика-тор	Правильный ответ

		достиже-ния компетен-ции	
1	1. Венечный шов (sutura coronalis) — А. Затылочная и теменные кости 2. Сагиттальный шов (sutura sagittalis) — Б. Лобная и теменные кости 3. Ламбдовидный шов (sutura lambdoidea) — В. Височная и теменная кости 4. Чешуйчатый шов (sutura squamosa) — Г. Теменные кости между собой	ОПК-5.1. ОПК-5.2. ОПК-5.3. ПК-2.1.	Ответы: 1-Б, 2-Г, 3-А, 4-В
2	Термин — Определение/Функция 1. Артерии — А) Сосуды, по которым кровь течет к сердцу. 2. Вены — Б) Самые мелкие сосуды, осуществляющие обмен веществ между кровью и тканями. 3. Капилляры — В) Крупнейшая артерия, несущая кровь от левого желудочка. 4. Аорта — Г) Сосуды, несущие кровь от сердца. 5. Левое предсердие — Д) Камера сердца, получающая венозную кровь от всего тела. 6. Правое предсердие — Е) Камера сердца, принимающая артериальную кровь из легких. 7. Левый желудочек — Ж) Камера сердца, выталкивающая кровь в легочную артерию.	ОПК-5.1. ОПК-5.2. ОПК-5.3. ПК-2.1.	Ответы: 1 - Г 2 - А 3 - Б 4 - В 5 - Е 6 - Д 7 - З 8 - Ж 9 - И 10 - К

	8. Правый желудочек	З) Камера сердца, выталкивающая кровь в аорту.		
	9. Эритроциты	И) Клетки крови, отвечающие за транспортировку кислорода.		
	10. Лейкоциты	К) Клетки крови, отвечающие за иммунную защиту.		
3	А. Череп	1. Обеспечивает гибкость позвоночника и амортизацию.	ОПК-5.1. ОПК-5.2. ОПК-5.3. ПК-2.1.	Ответы : А - 3 Б - 2 В - 1 Г - 4 Д - 6 Е - 5
	Б. Сустав	2. Тип соединения костей, обеспечивающий подвижность.		
	В. Межпозвоночные диски	3. Защищает головной мозг.		
	Г. Скелетные мышцы	4. Прикрепляются к костям и обеспечивают движение.		
	Д. Костный мозг	5. Защищает сердце и легкие.		
	Е. Грудная клетка	6. Орган кроветворения (внутри костей).		
4	Кость 1) Плечевая 2) Затылочная 3) Тазовая 4) Поясничные позвонки	Отдел скелета А) Мозговой отдел черепа Б) Скелет свободной верхней конечности В) Позвоночный столб Г) Скелет нижней конечности	ОПК-5.1. ОПК-5.2. ОПК-5.3. ПК-2.1.	Ответы: 1-Б, 2-А, 3-Г, 4-В.
5	Сосуд	Тип крови	ОПК-5.1. ОПК-5.2. ОПК-5.3.	Ответы: 1-Б, 2-А,

	1) Легочная артерия 2) Легочные вены 3) Аорта 4) Верхняя полая вена	А) Артериальная кровь Б) Венозная кровь	ПК-2.1.	3-А, 4-Б.
6	Орган 1) Печень 2) Желудок 3) Толстая кишка 4) Тонкая кишка	Функция А) Всасывание воды и формирование каловых масс Б) Расщепление белков, выработка соляной кислоты В) Синтез желчи, детоксикация Г) Основное всасывание питательных веществ	ОПК-5.1. ОПК-5.2. ОПК-5.3. ПК-2.1.	Ответы: 1-В, 2-Б, 3-А, 4-Г
7	Часть мозга 1) Мозжечок 2) Продолговатый мозг 3) Кора больших полушарий 4)	Функция А) Высшая нервная деятельность, память, мышление Б) Координация движений, равновесие В) Регуляция дыхания и кровообращения Г)	ОПК-5.1. ОПК-5.2. ОПК-5.3. ПК-2.1.	Ответы: 1-Б, 2-В, 3-А, 4-Г.

	Гипоталамус	температуры, эндокринные функции		
8	Структура нефрона 1) Капсула Шумлянского -Боумена 2) Канальцы нефрона	Процесс А) Образование вторичной мочи (реабсорбция) Б) Фильтрация крови (образование первичной мочи)	ОПК-5.1. ОПК-5.2. ОПК-5.3. ПК-2.1.	Ответы: 1-Б, 2-А.
9	Термин 1) Cranialis 2) Caudalis 3) Anterior 4) Posterior	Определение А) Задний Б) Верхний (черепной) В) Нижний (хвостовой) Г) Передний	ОПК-5.1. ОПК-5.2. ОПК-5.3. ПК-2.1.	Ответы: 1-Б, 2-В, 3-Г, 4-А.
10	Заболевание 1. Острый аппендицит 2. Паховая грыжа 3. Забрюшинный абсцесс 4. Острый холецистит	Анатомо-патогенетическая основа А. Воспаление в треугольнике Пти, часто вторично. Б. Ущемление содержимого грыжевого мешка в паховом канале. В. Воспаление червеобразного отростка (чаще в правой подвздошной области). Г. Воспаление желчного пузыря (проекция - точка Кера).	ОПК-5.1. ОПК-5.2. ОПК-5.3. ПК-2.1.	Ответы: 1-В, 2-Б, 3-А, 4-Г.
11	Заболевание 1. Язвенная болезнь	Симптом А. Симптом Щеткина-Блюмберга.	ОПК-5.1. ОПК-5.2. ОПК-5.3. ПК-2.1.	Ответы: 1-Б, 2-А, 3-В, 4-Г.

	желудка			
	2. Перитонит	Б. Боль, облегчающаяся после рвоты.		
	3. Острый панкреатит	В. «Опоясывающая» боль, симптом Мейо-Робсона.		
	4. Острый пиелонефрит	Г. Симптом поколачивания (Пастернацкого).		
12	Метод исследования	Показание	ОПК-5.1. ОПК-5.2. ОПК-5.3. ПК-2.1.	Ответы: 1-Б, 2-А, 3-В, 4-Г.
	1. Эзофагогастродуоденоскопия (ЭГДС)	А. Диагностика заболеваний желчного пузыря и протоков.		
	2. УЗИ органов брюшной полости	Б. Визуализация язвенной болезни, гастрита.		
	3. ЭКГ	В. Дифференциальная диагностика болей в грудной клетке.		
	4. Рентгенография органов грудной клетки	Г. Диагностика пневмонии.		
13	Состояние	Действие	ОПК-5.1. ОПК-5.2. ОПК-5.3. ПК-2.1.	Ответы: 1-А, 2-Б, 3-В, 4-Г.
	1. Анафилактический шок	А. Введение адреналина.		
	2. Гипогликемическая кома	Б. Введение глюкозы (в/в).		

	3. Напряженный пневмоторакс	В. Декомпрессия (пункция) плевральной полости.	
	4. Остановка кровообращен-ия	Г. Сердечно-легочная реанимация.	
14	А. Миокард Б. Альвеолы В. Красный костный мозг Г. Гипофиз д. Печень	1. Газообмен в легких 2. Производство эритроцитов 3. Сердечная мышца 4. Основная железа эндокринной системы 5. Орган детоксикации и желчеобразования	ОПК-5.1. ОПК-5.2. ОПК-5.3. ПК-2.1.	Ответы: А-3, Б-1, В-2, Г-4, Д-5.
15	А. Миокард Б. Альвеолы В. Красный костный мозг Г. Гипофиз Д. Печень	1. Газообмен в легких 2. Производство эритроцитов 3. Сердечная мышца 4. Основная железа эндокринной системы 5. Орган детоксикации и желчеобразования	ОПК-5.1. ОПК-5.2. ОПК-5.3. ПК-2.1.	Ответы: А-3, Б-1, В-2, Г-4, Д-5.
16	А. Длинная трубчатая Б. Плоская В. Смешанная	1. Позвонок 2. Бедренная кость 3. Лопатка	ОПК-5.1. ОПК-5.2. ОПК-5.3. ПК-2.1.	Ответы: А-2, Б-3, В-1, Г-4.

	Г. Короткая	4. Кости запястья		
17	А. Пути Голля и Бурдаха	1. Болевая и температурная чувствительность	ОПК-5.1. ОПК-5.2. ОПК-5.3. ПК-2.1.	Ответ: А-2 Б-1 В-4 Г-3.
	Б. Латеральный спиноталамический	2. Осознанная проприоцепция (суставно-мышечное чувство)		
	В. Передний спиноталамический	3. Двигательные импульсы (произвольные движения)		
	Г. Корково-спинномозговой (пирамидный)	4. Грубая тактильная чувствительность (прикосновение)		
18	А. Изжога	1. Язвенная болезнь желудка	ОПК-5.1. ОПК-5.2. ОПК-5.3. ПК-2.1.	Ответы: А-2, Б-3, В-1, Г-4.
	В. Боль в правом подреберье	2. Гастроэзофагеальная рефлюксная болезнь (ГЭРБ)		
	С. Боль «голодная» (ночная)	3. Холецистит		
	D. Жидкий стул с кровью	4. Воспалительное заболевание кишечника		
19	Продолговатый мозг	А. Центр регуляции температуры тела и голода	ОПК-5.1. ОПК-5.2. ОПК-5.3. ПК-2.1.	Ответы: 1-Б, 2-В, 3-А, 4-Г.
	2. Мозжечок	Б. Регуляция безусловных рефлексов (кашельчихание)		
	3. Гипоталамус	В. Координация движений и равновесия		
	4. Средний мозг	Г. Первичные центры зрения и слуха (четверохолмие)		

20	1. I пара (Обонятельный) — А. Двигательная (мимика) 2. II пара (Зрительный) — Б. Чувствительная (обоняние) 3. VII пара (Лицевой) — В. Смешанная (иннервация органов груди/живота) 4. X пара (Блуждающий) — Г. Чувствительная (зрение)	ОПК-5.1. ОПК-5.2. ОПК-5.3. ПК-2.1.	Ответы**:** 1-Б, 2-Г, 3-А, 4-В.
21	1. Симпатический отдел — А. Стимуляция перистальтики и пищеварения 2. Парасимпатический отдел — Б. Увеличение частоты сердечных сокращений В. Сужение зрачка (миоз) Г. Расширение бронхов	ОПК-5.1. ОПК-5.2. ОПК-5.3. ПК-2.1.	Ответы: 1-БГ, 2-АВ.
22	Термин — Определение/Функция 1. Артерии — А) Сосуды, по которым кровь течет к сердцу. 2. Вены — Б) Самые мелкие сосуды, осуществляющие обмен веществ между кровью и тканями. 3. Капилляры — В) Крупнейшая артерия, несущая кровь от левого желудочка. 4. Аорта — Г) Сосуды, несущие кровь от сердца. 5. Левое предсердие — Д) Камера сердца, получающая венозную кровь от всего тела. 6. Правое — Е) Камера сердца, принимающая	ОПК-5.1. ОПК-5.2. ОПК-5.3. ПК-2.1.	Ответы: 1 - Г 2 - А 3 - Б 4 - В 5 - Е 6 - Д 7 - З 8 - Ж 9 - И 10 - К

	предсердие	артериальную кровь из легких.		
	7. Левый желудочек	Ж) Камера сердца, выталкивающая кровь в легочную артерию.		
	8. Правый желудочек	З) Камера сердца, выталкивающая кровь в аорту.		
	9. Эритроциты	И) Клетки крови, отвечающие за транспортировку кислорода.		
	10. Лейкоциты	К) Клетки крови, отвечающие за иммунную защиту.		
23	Показатель	Характеристика/Определение	ОПК-5.1. ОПК-5.2. ОПК-5.3. ПК-2.1.	Ответы: 1-Б, 2-А, 3-В, 4-Г.
	1. Антропометрия	А. Оценка резервных возможностей дыхательной системы.		
	2. Жизненная емкость легких (ЖЕЛ)	Б. Измерение линейных размеров и массы тела (рост, вес).		
	3. Динамометрия	В. Измерение функциональной способности мышечной системы.		
	4. Индекс массы тела (ИМТ)	Г. Расчетное соотношение веса к росту для оценки состава тела.		
24	Состояние/Система	Метод исследования	ОПК-5.1. ОПК-5.2. ОПК-5.3. ПК-2.1.	Ответы: 1-В, 2-А, 3-Б, 4-Г.
	1. Электрическая активность сердца	А. Спирометрия.		
	2. Функция внешнего дыхания	Б. Клинический анализ крови (уровень гемоглобина).		
	3. Кислородная емкость крови	В. Электрокардиография (ЭКГ).		

	4. Состояние рефлекторной дуги	Г. Неврологическое обследование (проверка рефлексов).		
25	Состояние	Описание	ОПК-5.1. ОПК-5.2. ОПК-5.3. ПК-2.1.	Ответы: 1-Б, 2-В, 3-А, 4-Г.
	1. Гомеостаз	А. Состояние адаптации организма к высоким физическим нагрузкам.		
	2. Физиологическая норма	Б. Постоянство внутренней среды организма.		
	3. Тренированность	В. Оптимальный уровень функционирования систем, обеспечивающий выживание.		
	4. Утомление	Г. Временное снижение работоспособности из-за истощения энергоресурсов.		
26	Данные	Значение	ОПК-5.1. ОПК-5.2. ОПК-5.3. ПК-2.1.	Ответы: 1-А, 2-Б, 3-В, 4-Г.
	1. Рост и масса тела	А. Характеризует биологический возраст и темпы развития.		
	2. Частота сердечных сокращений (ЧСС)	Б. Показатель интенсивности метаболизма и нагрузки.		
	3. Окружность грудной клетки	В. Оценка типа телосложения и функционального объема грудной полости.		
	4. Анализ ДНК/дактилоскопия	Г. Индивидуальные уникальные биометрические признаки.		
27	Заболевание	Механизм	ОПК-5.1. ОПК-5.2. ОПК-5.3. ПК-2.1.	Ответы: А-2, Б-4, В-3, Г-1.
	А. Язвенная болезнь желудка	1. Нарушение клубочковой фильтрации и канальцевой реабсорбции.		
	Б. Артериальная гипертензия	2. Дисбаланс между факторами агрессии (HCL) и защиты слизистой.		
	В. Хронический	3. Иммунное воспаление клубочков почек.		

	гломерулонефрит			
	Г. ХОБЛ (Хроническая обструктивная болезнь легких)	4. Повышение общего периферического сосудистого сопротивления (ОПСС).		
28	Вид профилактики	Содержание	ОПК-5.1. ОПК-5.2. ОПК-5.3. ПК-2.1.	Ответ: А-3, Б-2, В-1.
	А. Первичная профилактика	1. Комплекс мер, направленных на снижение частоты осложнений, предотвращение инвалидизации и смертности.		
	Б. Вторичная профилактика	2. Меры, направленные на раннее выявление заболеваний, проведение скринингов и профилактических осмотров.		
	В. Третичная профилактика	3. Предупреждение возникновения заболеваний путем устранения факторов риска и формирования ЗОЖ.		
29	А. Лейкоцитоз, сдвиг влево	1. Острый бактериальный процесс	ОПК-5.1. ОПК-5.2. ОПК-5.3. ПК-2.1.	Ответы: А-1, Б-2, В-3, Г-4.
	Б. Повышение АЛТ, АСТ, билирубина	2. Заболевание печени (гепатит)		
	В. Глюкозурия, гипергликемия	3. Сахарный диабет		
	Г. Повышение креатинина и мочевины	4. Почечная недостаточность		

30	Заболевание	Патогенез	ОПК-5.1. ОПК-5.2. ОПК-5.3. ПК-2.1.	Ответы: 1-Б, 2-В, 3-Г, 4-А.
	1. Железодефицитная анемия	А. Пролиферация Т-лимфоцитов, аутоиммунное повреждение тканей.		
	2. Сахарный диабет 1 типа	Б. Нарушение синтеза гемоглобина из-за нехватки железа.		
	3. Язвенная болезнь желудка	В. Гибель -клеток поджелудочной железы (инсулинодефицит).		
	4. Системная красная волчанка	Г. Дисбаланс между факторами агрессии и защиты слизистой.		

ЗАДАНИЯ ОТКРЫТОГО ТИПА

31	Как называется парная кость черепа, образующая верхне-боковые отделы свода черепа?	ОПК-5.1. ОПК-5.2. ОПК-5.3. ПК-2.1.	Ответ: Теменная кость
32	Назовите самую длинную трубчатую кость в организме человека	ОПК-5.1. ОПК-5.2. ОПК-5.3. ПК-2.1.	Ответ: Бедренная кость
33	Перечислите три основные кости, которые срастаются в единую тазовую кость (*os coxae*) у взрослого человека.	ОПК-5.1. ОПК-5.2. ОПК-5.3. ПК-2.1.	Ответ: Подвздошная (os ilium), седалищная (os ischii) и лобковая (os pubis).
34	Назовите структурно-функциональную единицу компактного вещества кости.	ОПК-5.1. ОПК-5.2. ОПК-5.3. ПК-2.1.	Ответ: Остеон.
35	Какая мышца является основным вдохом (дыхательной мышцей), разделяющей грудную и	ОПК-5.1. ОПК-5.2.	Ответ: Диафрагма.

	брюшную полости?	ОПК-5.3. ПК-2.1.	
36	Назовите самую длинную мышцу человеческого тела, которая проходит по передней поверхности бедра	ОПК-5.1. ОПК-5.2. ОПК-5.3. ПК-2.1.	Ответ: Портняжная мышца (*m. sartorius*).
37	Назовите мышцу, сгибающую предплечье и поворачивающую кисть ладонью вверх.	ОПК-5.1. ОПК-5.2. ОПК-5.3. ПК-2.1.	Ответ: Двуглавая мышца плеча / Бицепс
38	Как называется клапан, расположенный между левым предсердием и левым желудочком?	ОПК-5.1. ОПК-5.2. ОПК-5.3. ПК-2.1.	Ответ: Митральный /Двустворчатый клапан
39	Как называются сосуды, обеспечивающие обмен веществ между кровью и тканями?	ОПК-5.1. ОПК-5.2. ОПК-5.3. ПК-2.1.	Ответ: Капилляры
40	Какой отдел тонкой кишки является начальным и имеет подковообразную форму	ОПК-5.1. ОПК-5.2. ОПК-5.3. ПК-2.1.	Ответ: Двенадцатиперстная кишка
41	Чем покрыто легкое снаружи?	ОПК-5.1. ОПК-5.2. ОПК-5.3. ПК-2.1.	Ответ: Висцеральная плевра
42	Куда открываются протоки предстательной железы?	ОПК-5.1. ОПК-5.2. ОПК-5.3. ПК-2.1.	Ответ: В мужской мочеиспускательный канал / Уретру
43	Какой отдел головного мозга отвечает за координацию движений и равновесие?	ОПК-5.1. ОПК-5.2. ОПК-5.3. ПК-2.1.	Ответ: Мозжечок
44	Как называются оболочки, окружающие спинной и головной мозг?	ОПК-5.1. ОПК-5.2. ОПК-5.3. ПК-2.1.	Ответ: Мозговые оболочки - твердая, паутинная, мягкая
45	Где расположена щитовидная железа?	ОПК-5.1. ОПК-5.2.	Ответ: На шее, впереди гортани

		ОПК-5.3. ПК-2.1.	и трахеи
46	Где находится гипофиз?	ОПК-5.1. ОПК-5.2. ОПК-5.3. ПК-2.1.	Ответ: В турецком седле клиновидной кости
47	Правилами интерпретации результатов лабораторных исследований являются:	ОПК-5.1. ОПК-5.2. ОПК-5.3. ПК-2.1.	Ответ: Сопоставление полученных данных с клинической картиной заболевания. Учет влияния принимаемых пациентом лекарственных препаратов на результаты
48	Для классической клинической картины (триады) типичного приступа стенокардии характерны: загрудинная локализация, давящий/сжимающий характер болей и...	ОПК-5.1. ОПК-5.2. ОПК-5.3. ПК-2.1.	Ответ: Купирование нитроглицерином (или связь с физической нагрузкой).
49	Наличие в общем анализе крови лейкоцитоза со сдвигом формулы влево, ускоренного СОЭ и повышения СРБ свидетельствует о...	ОПК-5.1. ОПК-5.2. ОПК-5.3. ПК-2.1.	Ответ: Воспалительном процессе (бактериальной этиологии).
50	В соответствии с МКБ, к основным классам болезней системы кровообращения относятся	ОПК-5.1. ОПК-5.2. ОПК-5.3. ПК-2.1.	Острая ревматическая лихорадка и хронические ревматические болезни сердца. Ишемическая болезнь сердца.
51	Показаниями к проведению электрокардиографии (ЭКГ) являются	ОПК-5.1. ОПК-5.2. ОПК-5.3. ПК-2.1.	Ответ: Жалобы на боли в грудной клетке, перебои в работе сердца. Мониторинг состояния при гипертонической болезни.

52	При проведении осмотра пациента с подозрением на острый аппендицит, точка Мак-Бурнея (болезненность при пальпации) проецируется на:	ОПК-5.1. ОПК-5.2. ОПК-5.3. ПК-2.1.	Ответ: Границу наружной и средней трети линии, соединяющей пупок и правую верхнюю переднюю подвздошную ость
53	Какой основной патогенетический механизм лежит в основе клинической картины классического приступа стенокардии?	ОПК-5.1. ОПК-5.2. ОПК-5.3. ПК-2.1.	Ответ: Несоответствие между потребностью миокарда в кислороде и его доставкой
54	В чем заключается особенность клинического течения инфаркта миокарда у лиц пожилого и старческого возраста?	ОПК-5.1. ОПК-5.2. ОПК-5.3. ПК-2.1.	Ответ: Частое отсутствие типичного болевого синдрома (безболевая форма)
55	Каков алгоритм первой помощи при подозрении на анафилактический шок?	ОПК-5.1. ОПК-5.2. ОПК-5.3. ПК-2.1.	Ответ: Прекращение введения аллергена, введение адреналина (эпинефрина), обеспечение проходимости дыхательных путей
56	При сборе анамнеза жизни у ребенка, с целью оценки факторов риска, в первую очередь необходимо уточнить	ОПК-5.1. ОПК-5.2. ОПК-5.3. ПК-2.1.	Ответ: Течение беременности и родов у матери, характер вскармливания
57	При осмотре пациента с подозрением на асцит, какой метод физикального обследования наиболее информативен для подтверждения свободной жидкости в брюшной полости?	ОПК-5.1. ОПК-5.2. ОПК-5.3. ПК-2.1.	Ответ: Перкуссия живота (определение зон тупости и тимпанита, симптом флуктуации)
58	Какой метод инструментальной диагностики	ОПК-5.1.	Ответ:

	является «золотым стандартом» для первичного выявления желчнокаменной болезни?	ОПК-5.2. ОПК-5.3. ПК-2.1.	Ультразвуковое исследование (УЗИ) органов брюшной полости
59	Какой показатель рассчитывается как отношение массы тела (кг) к квадрату роста (м²) для оценки соответствия веса росту человека?	ОПК-5.1. ОПК-5.2. ОПК-5.3. ПК-2.1.	Ответ: Индекс массы тела (ИМТ) или индекс Кетле.
60	Как называется физиологическое состояние, характеризующееся временным повышением частоты сердечных сокращений (ЧСС) выше 90 ударов в минуту в покое?	ОПК-5.1. ОПК-5.2. ОПК-5.3. ПК-2.1.	Ответ: Тахикардия.

Критерии и шкала оценивания устного опроса

Оценка за ответ	Критерии
Отлично	выставляется обучающемуся, если: - теоретическое содержание курса освоено полностью, без пробелов; - исчерпывающее, последовательно, четко и логически излагает теоретический материал; - свободно справляется с решение задач, - использует в ответе дополнительный материал; - все задания, предусмотренные учебной программой выполнены; - анализирует полученные результаты; - проявляет самостоятельность при трактовке и обосновании выводов
Хорошо	выставляется обучающемуся, если: - теоретическое содержание курса освоено полностью; - необходимые практические компетенции в основном сформированы; - все предусмотренные программой обучения практические задания выполнены, но в них имеются ошибки и неточности; - при ответе на поставленный вопросы обучающийся не отвечает аргументировано и полно. - знает твердо лекционный материал, грамотно и по существу отвечает на основные понятия.
Удовлетворительно	выставляет обучающемуся, если: - теоретическое содержание курса освоено частично, но проблемы не носят существенного характера; - большинство предусмотренных учебной программой заданий выполнено, но допускаются не точности в определении формулировки; - наблюдается нарушение логической последовательности.
Неудовлетворительно	выставляет обучающемуся, если: - не знает значительной части программного материала; - допускает существенные ошибки; - так же не сформированы практические компетенции; - отказ от ответа или отсутствие ответа.

Критерии оценивания практических задач

Форма проведения	Критерии оценивания

текущего контроля	
Решения практической задачи	«5» (отлично) – выставляется за полное, безошибочное выполнение задания
	«4» (хорошо) –в целом задание выполнено, имеются отдельные неточности или недостаточно полные ответы, не содержащие ошибок.
	«3» (удовлетворительно) – допущены отдельные ошибки при выполнении задания.
	«2» (неудовлетворительно) – отсутствуют ответы на большинство вопросов задачи, задание не выполнено или выполнено не верно.

Критерии оценивания тестовых заданий

Оценка	Коэффициент К (%)	Критерии оценки
Отлично	Свыше 80% правильных ответов	глубокое познание в освоенном материале
Хорошо	Свыше 70% правильных ответов	материал освоен полностью, без существенных ошибок
Удовлетворительно	Свыше 50% правильных ответов	материал освоен не полностью, имеются значительные пробелы в знаниях
Неудовлетворительно	Менее 50% правильных ответов	материал не освоен, знания обучающегося ниже базового уровня

Критерии оценивания практических задач

Форма проведения текущего контроля	Критерии оценивания
Решения практической задачи	«5» (отлично) – выставляется за полное, безошибочное выполнение задания
	«4» (хорошо) –в целом задание выполнено, имеются отдельные неточности или недостаточно полные ответы, не содержащие ошибок.
	«3» (удовлетворительно) – допущены отдельные ошибки при выполнении задания.
	«2» (неудовлетворительно) – отсутствуют ответы на большинство вопросов задачи, задание не выполнено или выполнено не верно.

ТИПОВЫЕ ЗАДАНИЯ ДЛЯ ПОДГОТОВКИ К ЭКЗАМЕНУ

№№	Вопросы	Соответствующий индикатор достижения компетенции	Шаблоны ответа
1	Современные принципы и методы анатомического исследования.	ОПК-5.1. ОПК-5.2. ОПК-5.3. ПК-2.1.	В анатомии используются следующие методы: - вскрытие, распилы, бальзамирование трупов и отдельн - инъекция полых органов красящими веществами. Хронические методы:

	Рентгеноанатомия и значение ее для изучения клинических дисциплин.		- антропометрия - системное измерение тела человека и е - рентгеноанатомия (рентгенография, рентгеноскопия); - томография – метод неразрушающего послойного посредством многократного его просвечивания в различ - эндоскопия (напр. – бронхоскопия, гастроскопия и др.).
2	Оси и плоскости в анатомии. Линии, условно проводимые на поверхности тела, их значение для определения проекции органов на кожные покровы.	ОПК-5.1. ОПК-5.2. ОПК-5.3. ПК-2.1.	Для определения топографии органов используют трех через тело человека условно проводят три плоскости фронтальную. Горизонтальная плоскость делит тело на верхнюю и н тело на правую и левую части. Фронтальная плоско отношению к сагиттальной и делит тело на переднюю и з
3	Предмет и содержание анатомии. Его место в ряду биологических дисциплин.	ОПК-5.1. ОПК-5.2. ОПК-5.3. ПК-2.1.	Анатомия, наряду с физиологией, является осново медицины. Объектом изучения является живой человек. Для визуальным способом, необходимо подкрепить морфологических исследований, используемыми в клин с такими дисциплинами как физиология, биохимия, физи
4	Кость как орган. Классификация костей, типы окостенения. Рост костей. Остеон. Возрастные особенности.	ОПК-5.1. ОПК-5.2. ОПК-5.3. ПК-2.1.	Кости скелета человека различаются по размерам, фор скелете и выполняемой функции. По форме бывают пневматические кости; также бывают парные и непарные Каждая кость образована основным костным вещ структурной единицей которого является остеон или кос Рост костей по периметру осуществляется за счет рост трубчатые кости растут в районе метафизов. Рост костей
5	Позвоночный столб в целом: строение, формирование его изгибов, движения.	ОПК-5.1. ОПК-5.2. ОПК-5.3. ПК-2.1.	Позвоночный столб *(columna vertebralis)* является механ из 32-34 соединенных между собой позвонков. В нем раз 1) шейный из 7 позвонков; 2) грудной из 12 позвонков; 3) поясничный из 5 позвонков; 4) крестцовый из 5 сросшихся позвонков; 5) копчиковый из 3-5 сросшихся позвонков; Изгибы: шейный и поясничный лордозы, грудной и крест
6	Ребра и грудина: строение, соединение ребер с позвонками и грудиной. Грудная клетка в целом, ее возрастные, типологические и индивидуальные особенности. Движения ребер; мышцы,	ОПК-5.1. ОПК-5.2. ОПК-5.3. ПК-2.1.	К скелету грудной клетки *(skeleton thoracis)* относятся гр Ребра (I-XII) *(costae)* состоят из костной и хрящевой ча VII) *(costae verae),* ложные ребра (VIII-X) *(costae spuri* толще передней брюшной стенки колеблющиеся ребра (

	производящие движения, их кровоснабжение и иннервация.		
7	Череп в целом, его подразделение на мозговой и лицевой отделы.	ОПК-5.1. ОПК-5.2. ОПК-5.3. ПК-2.1.	Череп *(cranium)* является скелетом головы. В нем вы развитию и функциям: мозговой череп *(viscerocranium).* Первый образует полость для го чувств, второй формирует начальные части пищеварител В мозговом черепе различают свод черепа *(calvaria)* и ра *cranii).*
8	Особенности черепа новорожденного. Возрастные изменения.	ОПК-5.1. ОПК-5.2. ОПК-5.3. ПК-2.1.	Череп новорожденного имеет ряд существенных особенн Мозговой отдел черепа больше лицевого отдела, гла теменных костей хорошо выражены. Лобная кость сос дуги отсутствуют, лобной пазухи еще нет. Челюсти нед из двух частей (двух половин). На костях черепа не выр черепа новорожденного имеются *роднички (fonticuli)* неокостеневшие соединительнотканные (перепончатые)
9	Кости мозгового отдела черепа (лобная, затылочная, решетчатая): строение, отверстия и их назначение. Варианты и аномалии.	ОПК-5.1. ОПК-5.2. ОПК-5.3. ПК-2.1.	Кости мозгового черепа: • Затылочная кость (os occipitale) непарная, расп базилярную часть, 2 латеральные части и чешую. Все отверстие (for. magnum), через которое спинной мозг сое • Теменная кость (os parietale) парная, располагается четырехугольной пластинки. • Лобная кость (os frontale) непарная, помещает имеются 2 глазничные части, формирующие верхнюю носовая часть. Внутри кости находится полость - лобная • Решетчатая кость (os ethmoidals) непарная, распо черепа.
10	Височная кость: ее части, отверстия, каналы и их назначение.	ОПК-5.1. ОПК-5.2. ОПК-5.3. ПК-2.1.	Височная кость (os *temporale)* парная. В ней располагаю и внутреннего уха, важные сосуды и нервы. В кости *пирамиду (каменистую)* и *барабанную.* В пирамиде поверхности: переднюю, заднюю и нижнюю. Отве посредством каналов, проходящих внутри кости.
11	Кости лицевого черепа: скуловая, небная, слезная, сошник, нижняя носовая раковина. Подъязычная кость, мышцы, связанные с ней.	ОПК-5.1. ОПК-5.2. ОПК-5.3. ПК-2.1.	Верхняя челюсть (maxilla) парная. В ней различают тел направлен вверх, альвеолярный - вниз, нёбный - медиал имеется крупная полость - верхнечелюстная пазуха. зубные альвеолы, в которых помещаются зубы. Нижняя челюсть (mandibula) непарная. Это единственн тело и 2 ветви. В теле различают основание нижней ч альвеолярную часть, содержащую зубные альвеолы. подбородочный выступ. Скуловая кость (os zygomaticum) парная, имеет соединяющиеся с одноименными костями. Нёбная кость (os palatinum) парная, располагается позади Слёзная кость (os lacrimale) парная, расположена в г глазницы; носовая кость (osnasale) парная, является

			полость носа; сошник (vomer) - непарная кость, обра носа; нижняя носовая раковина (conchanasalisinferio поверхности тела верхней челюсти. Подъязычная кость (os hyoideum) отстоит от черепа на на шее мышцами и связками.
12	Нижняя челюсть: развитие, ядра окостенения, строение. Возрастные и индивидуальные особенности нижней челюсти. Места типичных переломов. Контрфорсы. Топография нижнечелюстного канала. Соотношение корней зубов к каналу нижней челюсти. Проводниковое обезболивание.	ОПК-5.1. ОПК-5.2. ОПК-5.3. ПК-2.1.	Нижняя челюсть *(mandibula)* непарная. Это единств Имеет *тело* и 2 *ветви.* В теле различают основание ниж ней *альвеолярную часть,* содержащую *зубные аль* имеется *подбородочный выступ.* Ветвь вкл отростка: *мыщелковый,* заканчивающийся *головкой н* височно-нижнечелюстного сустава, и *венечный,* являющ
13	Анатомия и топография височной, подвисочной и крылонебной ямок. Стенки, содержимое, сообщения.	ОПК-5.1. ОПК-5.2. ОПК-5.3. ПК-2.1.	*Височная ямка (fossa temporalis)* располагается над с располагаются височная мышца, одноименная фасция, кл нервы. Книзу от височной ямки находится *подвисочная ямка (f* отграничена подвисочным гребнем большого крыла клин *Крыловидно-небная (крылонебная) ямка (fossa pterygo* переднюю, верхнюю, заднюю и медиальную.
14	Наружная поверхность основания черепа, отверстия и их назначение. Места типичных переломов в основании черепа.	ОПК-5.1. ОПК-5.2. ОПК-5.3. ПК-2.1.	*Наружное основание черепа (basis cranii externa)* спере черепа. Задний отдел образован наружной поверх клиновидных костей. Почти в центре указанной обл отверстие, а по бокам его - затылочные мыщелки. Кпереди от большого затылочного отверстия находится с хорошо выраженным глоточным бугорком. Базилярн клиновидной кости.
15	Внутренняя поверхность основания черепа, отверстия и их назначение. Контрфорсы черепа.	ОПК-5.1. ОПК-5.2. ОПК-5.3. ПК-2.1.	Внутреннее основание черепа (basis cranii interna) имеет внутреннего основания черепа различают три черепн заднюю. На внутреннем основании черепа видны прохождения артерий, вен, нервов. Передняя черепная ямка (fossa cranii anterior) образо кости, на которых хорошо видны мозговые возвышения

			черепная ямка (fossa cranii media) значительно глубже п телом и большими крыльями клиновидной кости, п чешуйчатой частью височных костей. Задняя черепная глубокая. В ее образовании принимают участие зать пирамид и внутренняя поверхность сосцевидных отр костей.
16	Строение сустава. Классификация суставов по форме суставных поверхностей, количеству осей движения и по функции (примеры).	ОПК-5.1. ОПК-5.2. ОПК-5.3. ПК-2.1.	Прерывные соединений костей- суставы *(junctura* соединения, образовалисьизнепрерывныхсоединенийиявляютсянаибо соединения костей. Их классифицируют по форме и различают ш седловидные,блоковидныеидругиесуставы.Почислуосей одноосные суставы.
17	Глазница, ее стенки и сообщения.	ОПК-5.1. ОПК-5.2. ОПК-5.3. ПК-2.1.	Глазница (orbita) представляет собой парную полость, пирамиду с закругленными гранями. Верхушка глазницы направлена кзади и медиально *канал (canalis opticus).* В полости глазницы располож слезная железа и другие образования. *Полость глазниц медиальную, нижнюю, латеральную.*
18	Полость носа, строение ее стенок. Околоносовые пазухи, их значение, варианты и аномалии.	ОПК-5.1. ОПК-5.2. ОПК-5.3. ПК-2.1.	Костная носовая полость (cavitas nasalis ossea), или поло половин, разделенных *костной перегородкой носа (septu* носа видна *грушевидная апертура (apertura piriformis)*, носовые вырезки правой и левой верхнечелюстных к костей (сверху). Сзади через *хоаны (choanae),* задние от полостью глотки. У каждой половины полости но *латеральную, нижнюю, верхнюю и заднюю стенку.*
19	Строение скелета конечностей. Особенности верхней конечности, как органа труда, нижней конечности, как органа опоры.	ОПК-5.1. ОПК-5.2. ОПК-5.3. ПК-2.1.	В строении костей верхней и нижней конечностей много нижней конечностей возникают на 4-й неделе внутриут пояса и скелет свободной конечности, состоящей дистального отделов. Различия в строении костей обусловлены различием их функций: верхние конечнос разнообразных и тонких движений, нижние - для опоры конечности большие, пояс нижней конечности малопод подвижный, кости имеют меньшие размеры.
20	Таз: строение, размеры, половые отличия. Соединения костей таза.	ОПК-5.1. ОПК-5.2. ОПК-5.3. ПК-2.1.	Пояс нижней конечности *(cingulum membri inferioris* костями. Спереди они соединяются друг с другом, сз кольцо - таз, вместилище для тазовых органов и опору дл Тазовая кость (os *coxae)* состоит из 3 сросшихся к седалищной. До 14-17 лет они соединяются посредст образуют вертлужную впадину *(acetabulum)* - место соед
21	Классификация соединений костей, их функциональные особенности. Непрерывные соединения костей	ОПК-5.1. ОПК-5.2. ОПК-5.3. ПК-2.1.	Костимогутсоединятьсяоднасдругойприпомощинепреры ними нет.Такое соединение называется синарт соединение,при котором между сочленяющимися образуетсясустав*(articulatio)*,называетсядиартрозом,илис *synovialis).* Непрерывные соединения костейв зависимости от вида группы: *фиброзныесоединения(juncturaefibrosae),хряще*

	черепа: их морфологические и функциональные характеристики.		соединения посредством костной ткани - синостозы *(syn* Симфизы *(symphyses)* отличаются от синхондрозов те хряща имеется небольшая полость.
22	Мимические мышцы. Их развитие, анатомия, кровоснабжение и иннервация.	ОПК-5.1. ОПК-5.2. ОПК-5.3. ПК-2.1.	Мышцы лица представляют собой тонкие мышечные пу черепа и прикрепляются к коже или целиком лежат в м приводят в движение кожу лица, что называется мимик как мимические). К ним относятся такие мышцы ка круговые мышцы глаза, рта и пр.
23	Жевательные мышцы, их анатомия, топография, функции, кровоснабжение, иннервация. Фасции жевательных мышц.	ОПК-5.1. ОПК-5.2. ОПК-5.3. ПК-2.1.	Жевательные мышцы, парные, более крупные и сильн движение нижней челюсти в височно-нижне относятся жевательная мышца *(m. masseter),* височная м крыловидная мышца *(m. pterygoideus medialis),* которы поднимают нижнюю челюсть, а также латеральная крыло
24	Анатомия мышц живота, их топография, функции, кровоснабжение, иннервация. Влагалище прямой мышцы живота. Белая линия живота. Паховый канал, его стенки. Слабые места передней брюшной стенки.	ОПК-5.1. ОПК-5.2. ОПК-5.3. ПК-2.1.	Различают две группы мышц живота: *передне* пирамидальные и широкие мышцы (наружные, вн и *заднюю,* представленную квадратными мышцами сухожильные растяжения (апоневрозы) боковых ш фиброзную полосу, называемую белой линией.
25	Мышцы плеча: классификация, функции. Иннервация мышц плеча.	ОПК-5.1. ОПК-5.2. ОПК-5.3. ПК-2.1.	Передняя группа - мышцы-сгибатели: двуглавая м двусуставная, действует на плечевой и локтевой сустав длинную. Функция: производит сгибание в лучевом предплечье. Иннервация: мышечно-кожный нерв, CV-CV Плечевая мышца (m. brachialis) начинается на передн межмышечных перегородок; прикрепляется к локтево предплечье. Иннервация: мышечно-кожный нерв, CV-CV Задняя группа - мышцы-разгибатели. Трехглавая м располагается на задней поверхности плечевой кости. локтевом суставе. Иннервация: лучевой нерв, CV-CV треугольной формы, начинается от латерального прикрепляется к задней поверхности проксимального ко
26	Мышцы, топография и фасции бедра. Бедренный	ОПК-5.1. ОПК-5.2. ОПК-5.3.	На бедре различают 3 группы мышц: переднюю - мыш сгибатели и медиальную - приводящие мышцы. Собственная фасция бедра - широкая фасция *(fascia*

	треугольник. «Приводящий» канал. Подколенная ямка.	ПК-2.1.	перегородки бедра: латеральную *(septum intermuscular fe intermusculare femoris mediale).* Подколенная ямка *(fossa poplitea)* содержит одноименн ветви, лимфатические сосуды и узлы. Ямку формиру полуперепончатой и полусухожильной мышц, сверху и мышцы бедра, снизу и изнутри - медиальная головка икр латеральная головка той же мышцы.
27	Строение зуба: части, ткани, полость зуба, фиксирующий аппарат. Кровоснабжение и иннервация зубов.	ОПК-5.1. ОПК-5.2. ОПК-5.3. ПК-2.1.	В каждом зубе различают части: *коронку, шейку и зуба.* Стенки полости формируются из особой ткани - *де* ряд общих черт с костью. Дентин коронки сн корень *цементом* (грубоволокнистой костью). В полост богатая кровеносными сосудами и нервами. Между цементом корня и стенкой костной альвеол фиброзные пучки, фиксирующие зуб *(зубоальвеолярный* сосудами и нервами, снабжающими зуб, называются *пер*
28	Зубы молочные, зубной ряд, формулы. Сроки прорезывания молочных зубов. Процесс прорезывания. Зубная формула.	ОПК-5.1. ОПК-5.2. ОПК-5.3. ПК-2.1.	Зубы *(dentes)* после рождения с 6 мес до 6-7 лет предст затем заменяются на*постоянные зубы.* Последние вклю 4 *резца,* по 2 *клыка,* 4 *малых коренных зуба (премол (моляров).* Среди молочных зубов отсутствуют премоляр
29	Полость рта: губы, преддверие рта, твердое и мягкое небо, дно полости рта. Их строение, функции, кровоснабжение и иннервация.	ОПК-5.1. ОПК-5.2. ОПК-5.3. ПК-2.1.	Рот (os) является начальным участком пищеварительно среды ротовой щелью (rima oris), которая ограничена ве щелью находится полость рта (cavitas oris). Стенками её щёки, вверху - нёбо, внизу - дно полости рта. Сзади пол зева переходит в полость глотки. Зубами и деснами наружный - преддверие рта (vestibulum oris) и внутренн oris propria). Указанные отделы соединяются друг с посредством межзубных промежутков.
30	Пищевод: топография, строение, кровоснабжение и иннервация. Регионарные лимфатические узлы пищевода.	ОПК-5.1. ОПК-5.2. ОПК-5.3. ПК-2.1.	Пищевод (oesophagus) представляет собой длинную мыш на уровне VI шейного позвонка или нижнего края достигает желудка. Место перехода пищевода в желудо располагается на уровне X-XI грудного позвонка. Дли 25-30 см, у новорожденных - 11-16 см и к 2 годам дос желудка важно знать расстояние от резцов до желудка: о
31	Желудок: топография, строение, рентгеновское изображение, кровоснабжение,	ОПК-5.1. ОПК-5.2. ОПК-5.3. ПК-2.1.	Желудок (gaster) представляет собой мышечно-элас кишечного тракта, расположенное между пищеводом желудке накапливается и переваривается пища. Имеет два отверстия со сфинктерами: кардиальное и пил другую посредством краев: малой кривизны желудка (cu желудка (curvatura major). Вместимость желудка

	регионарные лимфоузлы, иннервация. Синтопия желудка.		новорожденного - 7 мл; она быстро увеличивается в достигает 1,5 л. У мужчин желудок несколько больше, желудка находятся пространства, образованные брюш сумка, сзади - сальниковая сумка.
32	Двенадцатиперстная кишка: ее части, строение, отношение к брюшине, кровоснабжение, иннервация, топография.	ОПК-5.1. ОПК-5.2. ОПК-5.3. ПК-2.1.	Двенадцатиперстная кишка (duodenum) - подковообр шириной 4-6 см. Выпуклый край подковы направлен вн головку поджелудочной железы. Двенадцатиперстн части.Слева, примерно на середине этой части, в кишку проток поджелудочной железы.
33	Поджелудочная железа: строение, выводные протоки, кровоснабжение, иннервация, регионарные лимфоузлы. Топография, отношение к брюшине.	ОПК-5.1. ОПК-5.2. ОПК-5.3. ПК-2.1.	Поджелудочная железа (pancreas) представляет собой уд лежащий поперечно позади желудка. Общая длина жел различают правый утолщенный конец - головку(caput (corpus pancreatis) и левый суживающийся конец - хвост Поджелудочная железа относится к сложным альвео выделяют экзокринную часть, принимающую участие эндокринную, выделяющую гормон инсулин, ре Топография железы. Поджелудочная железа располага брюшной полости. Проецируется в пупочной облас находится на уровне I-III поясничных позвонков, тело - уровне XI-XII грудных позвонков.
34	Печень: топография, строение. Желчный пузырь. Выводные протоки печени и желчного пузыря. Кровоснабжение, регионарные лимфоузлы, иннервация.	ОПК-5.1. ОПК-5.2. ОПК-5.3. ПК-2.1.	Печень (hepar) - самая крупная железа в организме че многогранные функции (выделение пищеварительного участие в кроветворении, обмене веществ и поддержа неправильной формы, относится к паренхиматозным. М 2,0 кг. Различают две поверхности: верхнюю диафра нижнюю внутренностную висцеральную (facies visceralis нижним краем (margo inferior).Основу печени составляю Желчный пузырь (vesica biliaris; fellea) - грушевидное собственной борозде на висцеральной поверхности выступающий за нижний край печени, называется дно felleae), задний, суженный, образует шейку (collum vesi шейкой - тело пузыря (corpus vesicae felleae). От шейки п (ductus cysticus) длиной 3-4 см, соединяющий с общим печеночным протоком, в результ проток.
35	Наружный нос. Полость носа (обонятельная и дыхательная области). Стенки носовой полости и ее сообщения,	ОПК-5.1. ОПК-5.2. ОПК-5.3. ПК-2.1.	Выделяют корень носа (radix nasi) - верхний участок нос носа (dorsum nasi) - среднюю часть носа, идущую вниз о того, имеются 3 поверхности носа: 2 латеральные и н носовые отверстия - ноздри (nares). На латеральных пове подвижная часть носа - крылья носа (alae nasi). Нос слагается из мягких тканей и костно-хрящевого осте носовой части лобной кости, лобных отростков верхне

	кровоснабжение и иннервация. Рентгеноанатомия носовой полости.		Хрящевая часть остова представлена гиалиновым рентгенограммах в переднезадней и боковых проекциях положение, раковины, околоносовые пазухи, а соотношений, вызванные патологическим процессом ил
36	Гортань: хрящи и их соединения. Мышцы гортани, их функции. Кровоснабжение и иннервация гортани.	ОПК-5.1. ОПК-5.2. ОПК-5.3. ПК-2.1.	Гортань (larynx) - полый орган сложного строения, котор кости, а внизу переходит в трахею. Своей верхней час часть глотки. Гортань - орган голосообразования. Хр тремя непарными хрящами: щитовидным, перстневид парными: черпаловидным, рожковидным и клиновидным Гортань расположена на уровне IV-VI шейных позво гортанная часть глотки, по бокам - сосудисто-нервны железы. Спереди гортань покрыта мышцами, начинающи Гортань кровоснабжается верхними и нижним соответствующих щитовидных). Лимфатические сосуды шейным узлам.
37	Трахея и бронхи. Их строение, топография, синтопия, кровоснабжение, иннервация.	ОПК-5.1. ОПК-5.2. ОПК-5.3. ПК-2.1.	Трахея (trachea) начинается от нижнего конца гортани уровне V-VI грудных позвонков разделяется на правы бифуркацию. Трахея проецируется на протяжении от ни V-VI грудных позвонков. Передняя поверхность шейной части трахеи прилежит грудино-подъязычной и грудино-щитовидной мышцам, долям щитовидной железы и сосудисто-нервным пучкам Кровоснабжение шейной части трахеи осуществляется з Грудная часть получает ветви от бронхиальных и пи оттекает в нижнюю щитовидную, непарную и полуне трахеальные и трахеобронхиальные узлы. Иннервация аортального сплетения.
38	Легкие. Топография, сегментарное строение легких, ацинус. Кровоснабжение и иннервация легких.	ОПК-5.1. ОПК-5.2. ОПК-5.3. ПК-2.1.	Верхушки легких находятся на 3-4 см выше I ребра и граница правого легкого по среднеключичной линии подмышечной линии - VII ребро, по задней подмышечн dexter) короче и шире левого (pulmo sinister). В легком различают основание (basis pulmonis) и верху поверхности: реберную (facies costalis), прилежащую diaphragmatica), прилежащую к диафрагме, и ср обращенную к средостению. Посредством междолевых легкое разделяется на доли.Сосуды легкого принадле кровообращения. Сосуды малого круга обеспечивают газообмен в осуществляют питание легкого. Артериальная кровь г грудной части нисходящей аорты. Отток венозной кр венам в непарную и полунепарную вены. Лимфа бронхолегочным и трахеобронхиальным лимфатическим за счет ветвей грудного аортального сплетения.
39	Органы	ОПК-5.1.	Мочевые органы (почки, мочеточники, мочевой пуз

	выделительной системы: почки, мочеточники, мочевой пузырь, мочеиспускательный канал. Почки: топография, строение, кровоснабжение, регионарные лимфоузлы, иннервация.	ОПК-5.2. ОПК-5.3. ПК-2.1.	осуществляют выделение в наружную среду соединений веществ, которые не могут подвергаться дальнейшим являются мочеобразующими органами (organa uropoetic (organa uroefferentia). Почка (ren) - парный орган, бобовидный. Длина почки 1 см. Различают 2 поверхности почки: выпуклую переднюю (facies posterior); 2 края: вогнутый медиальный (mar почечные ворота (hilum renale). Кровоснабжение почек осуществляется из почечных арт аорты; отток венозной крови - через почечные вены в нн сосуды формируются из поверхностной и глубокой се лимфатические узлы. Иннервация почек осуществляется
40	Яичник: анатомия, топография, строение, отношение к брюшине, кровоснабжение, иннервация.	ОПК-5.1. ОПК-5.2. ОПК-5.3. ПК-2.1.	Яичник (ovarium) - парная половая железа, плоское овал В яичнике выделяют две поверхности: медиальную (fa lateralis), а между ними 2 края: задний - свободный (marg к брыжейке, - брыжеечный (margo mesovaricus) и 2 к uterina), и верхний - трубный. Кровоснабжение яичника осуществляется яичниковой а яичниковые вены. Лимфатические сосуды от яичника п поясничным лимфатическим узлам. Иннервация осу сплетения.
41	Общий обзор мужских половых органов. Яичко, придаток яичка: строение, оболочки. Кровоснабжение, иннервация.	ОПК-5.1. ОПК-5.2. ОПК-5.3. ПК-2.1.	Система мужских половых органов (systema genitale mas яички с оболочками, придаток яичка, семявыносящие пузырьки с семявыбрасывающими протоками, прост половой член. Яичко (testis) - парная семенная железа длиной в средн различают верхний и нижний концы (extremitas su медиальную поверхности (facies lateralis et medialis), пер et posterior). К заднему краю прилежит придаток яичка головку, тело и хвост. Яичко кровоснабжается яичковой артерией - ветвью семявыносящего протока. Венозная кровь оттекает в яичковые вены. Лимфатические сосуды, отводящие лим канатике к поясничным лимфатическим узлам.
42	Сердце: внешнее строение, топография, строение камер, рентгеновское изображение, кровоснабжение, иннервация.	ОПК-5.1. ОПК-5.2. ОПК-5.3. ПК-2.1.	Сердце (cor) - четырехкамерный полый мышечный орга уплощенный в переднезаднем направлении. В нем р которое представлено предсердиями, обращенными к средостения. Спереди в основании сердца находятся аорта и легоч cordis) обращена кпереди, вниз и влево. В правой части полой вены, в задненижней - нижней полой вены, в ле несколько правее - правых легочных вен. Лимфатические сосуды сердца, расположенные во всех сетей лимфатических капилляров. Отводящие лимфатич по ходу ветвей венечных артерий и кровеносных

			средостенные (окологрудинные), трахеобронхиальные и сердца отходят от симпатических стволов, а сердечны участвуют в образовании шейного и грудного автон выделяют 2 экстраорганных сердечных сплетения: пов легочным стволом и глубокое - между аортой и трахеей.
43	Сердце: особенности строения миокарда камер сердца. Клапаны сердца.	ОПК-5.1. ОПК-5.2. ОПК-5.3. ПК-2.1.	В миокарде желудочков имеются мышечные пуч продольные, средние круговые, внутренние продольны являются общими для обоих желудочков и в области переходят один в другой. Внутренние пучки образуют мышцы. Вверху желудочек имеет 2 отверстия: справа и сзади спереди и слева - отверстие легочного ствола (ostiun закрыты клапанами. Предсердно-желудочковые клапа створок, прикрепляющихся своим основанием на желудочковых отверстий, а свободными краями об сухожильных хорд и сосочковых мышц, образован желудочков. Створки (cuspes) представляют собой склад желудочковом клапане их 3, поэтому клапан назыв большее число створок.
44	Грудная аорта, ее висцеральные (парные и непарные) и париетальные ветви.	ОПК-5.1. ОПК-5.2. ОПК-5.3. ПК-2.1.	Источником кровоснабжения груди является главны Некоторые артерии отходят к груди от подключичной и части аорты отходят париетальные артерии, васкуляри снабжающие кровью органы, расположенные в грудной Париетальные ветви: задние межреберные артер кровоснабжают ребра, межреберные мышцы, отдают сп коже спины, позвоночному столбу и спинному м кровоснабжают молочную железу; верхние диафра superiores) парные, возникают у аортального отверст поясничной части диафрагмы и покрывающей ее плевре. Висцеральные ветви: бронхиальные ветви (rr. bro esophageales), медиастинальные ветви (rr. mediastin pericardiaci) парные, идут к задней поверхности перикард
45	Артерии головного мозга. Большой артериальный (виллизиев) круг головного мозга. Источники кровоснабжения отделов головного мозга.	ОПК-5.1. ОПК-5.2. ОПК-5.3. ПК-2.1.	Кровоснабжение головного мозга осуществляется из сонных артерий. Передняя мозговая артерия (a. cer поверхность лобной доли мозга, прилегая сначала к об продольной щели большого мозга переходит на верхн кровоснабжает конечный мозг. Недалеко от своего начал артерии соединяются посредством передней соедини anterior). Средняя мозговая артерия (a. cerebri media латеральной борозде, по которой восходит вверх и лат мозгу. В результате соединения всех мозговых артерий: передн соединительной, средних и задних мозговых - задней со формируется артериальный круг большого мозга (ci важное значение для коллатерального кровообращения в

46	Плечеголовной ствол. Общая и наружная сонные артерии, их топография, ветви, области кровоснабжения.	ОПК-5.1. ОПК-5.2. ОПК-5.3. ПК-2.1.	Плечеголовной ствол (truncus brahiocephalicus) - непарны сосуд. Отходит от дуги аорты вверх и вправо, спереди пе Артерии головы и шеи представлены системами ле подключичных артерий. Правые общая сонная и подкл плечеголовного ствола, а левые - самостоятельно от выпу Наружная сонная артерия (a. carotis externa) парная, пр общей сонной артерии до уровня шейки нижней челюст железы разделяется на концевые ветви - верхнечелю артерии. От нее отходят ветви к стенкам ротовой и твердой оболочке головного мозга.
47	Внутренняя сонная артерия: топография, ветви, области кровоснабжения.	ОПК-5.1. ОПК-5.2. ОПК-5.3. ПК-2.1.	Внутренняя сонная артерия (a. carotis interna) парная, от уровне верхнего края щитовидного хряща. В арте каменистую, пещеристую, мозговую. Передняя мозговая артерия (a. cerebri anterior) идет на ме мозга, прилегая сначала к обонятельному треугольнику, мозга переходит на верхнюю поверхность мозолистого Недалеко от своего начала правая и левая передни посредством передней соединительной артерии (a. comm артерия (a. cerebri media) более крупная, располагается восходит вверх и латерально; отдает ветви к конечному м Кровоснабжает головной мозг, глазное яблоко и внутрен
48	Подключичная артерия: топография, ветви и области, кровоснабжаемые ими.	ОПК-5.1. ОПК-5.2. ОПК-5.3. ПК-2.1.	Подключичная артерия (a. subclavia), парная; правая бер левая - непосредственно от дуги аорты. Отдает длинные и короткие ветви к мускулатуре пле конечности (плечевая, локтевая, лучевая артерии). Крово связки суставов верхней конечности.
49	Плечеголовная вена, её топография, притоки.	ОПК-5.1. ОПК-5.2. ОПК-5.3. ПК-2.1.	Плечеголовные вены (правая и левая) (vv. brachiocephali полой вены, образуются позади грудиноключичных внутренней яремной, несущей кровь от головы и шеи, верхней конечности. В образовавшийся таким образо грудной лимфатический проток, справа - правый лимфат Притоки плечеголовных вен: 1) внутренние грудные вены (vv. thoracicae internae) со отводят кровь из передних межреберных вен (vv надчревных вен (vv. epigastricae superiores), musculophrenicae) и перикардиальных (vv. pericardiacae); intercostalis suprema) отводит кровь из верхних медиастинальные вены (vv. mediastinales); 4) нижняя щи 5) позвоночная вена (v. vertebralis) отводит кровь из позв
50	Верхняя полая вена, источники ее образования и	ОПК-5.1. ОПК-5.2. ОПК-5.3. ПК-2.1.	Верхняя полая вена (v. cava superior) формируется поза двумя плечеголовными венами. Это бесклапанный со просвета 2,0-2,5 см, который расположен в переднем ср

	топография. Непарная и полунепарная вены.		плеврой справа и восходящей аортой слева. Занимая в верхнюю экстраперикардиальную и нижнюю интрапе правое предсердие. Ее притоками являются плечеголовн Непарная вена (v. azygos) и полунепарная вена (v. h средостении соответственно справа и слева от тел по являются продолжением правой и левой восходящих п вены располагаются грудной проток и грудная часть позвонков вена отклоняется от позвонков кпереди, огиб впадает в верхнюю полую вену.
51	Вены верхней конечности. Глубокие вены верхней конечности, области оттока венозной крови.	ОПК-5.1. ОПК-5.2. ОПК-5.3. ПК-2.1.	Выделяют поверхностные и глубокие вены верхней к собой большим количеством анастомозов и и Поверхностные (подкожные) вены развиты сильнее, чем От них начинаются основные венозные пути кожи и по медиальная подкожные вены руки, которые принима тыльной поверхности пальцев. Глубокие (парные) вены ладонной поверхности кисти поверхностную и глубокую венозные дуги. Ладон поверхностную ладонную венозную дугу (arcus расположенную возле артериальной поверхностной пястные вены (vv. metacarpals palmares) направляются (arcus venosus palmaris profundus). Глубокие, а также пов продолжаются в глубокие вены предплечья - парные лок vv. radiales), которые сопровождают одноименные артер предплечья две плечевые вены (vv. brachiales), не дох уровне нижнего края сухожилия широчайшей мышцы подмышечную вену (v. axillaris).
52	Анатомия и топография лимфатических сосудов и регионарных лимфатических узлов головы и шеи. Пути оттока.	ОПК-5.1. ОПК-5.2. ОПК-5.3. ПК-2.1.	Почти во всех органах, за редким исключением (голо эпителий, паренхима селезенки, плацента), распола lymphocapillaria) - замкнутыми с одной сторо ориентированными вдоль мышечных и соеди лимфокапиллярной сети лимфа поступает в лимфатич протоки. От головы и шеи лимфа оттекает в яремные стволы Из п лимфы осуществляется в правый яремный ствол (trun правый венозный угол либо в правую внутреннюю яре большинстве случаев правые лимфатические стволы вп венозный угол, самостоятельно. Из левой – соответ впадающий в грудной лимфатический проток.
53	Лимфатический узел как орган (строение, функции). Классификация лимфатических узлов.	ОПК-5.1. ОПК-5.2. ОПК-5.3. ПК-2.1.	Лимфатические узлы (nodi lymphatici), относящие образованиям, обеспечивают биологическую очистку являются органами лимфоцитопоэза. Они располагаютс обычно группами. Общее число лимфатических узлов узлов различны - от просяного зерна до крупного боба. лентовидные узлы. Масса всех узлов составляет 500-100 В зависимости от положения различают поверхностные

			также париетальные лимфатические узлы, расположенн тела, и висцеральные лимфатические узлы, к которым того, лимфатические узлы классифицируют по топогра головы и шеи, груди, живота, таза, конечностей, и по панкреатические, селезеночные, печеночные и др.).
54	Спинной мозг: положение в позвоночном канале, внешнее и внутреннее строение (ядра серого вещества и локализация проводящих путей в белом веществе).	ОПК-5.1. ОПК-5.2. ОПК-5.3. ПК-2.1.	Спинной мозг (medulla spinalis) представляет собой нера спереди назад цилиндрической формы тяж длиной 45 Возле верхнего края I шейного позвонка спинной мо продолговатый, а на уровне II поясничного позвонка (conus medullaris), тонкая вершина которого (диаме спинномозговой части терминальной нити (pars spinalis II копчиковому позвонку. Серое вещество (substantia grisea) спинного мозга на форме бабочку или букву Н, на всем протяжении им колонн - серых столбов (columnae griseae), соединенны серой спайкой (commissura grisea). Белое вещество (substantia alba) спинного мозга состо расположенных нервных волокон, составляющих перед образовании этих волокон участвуют отростки спинномозговых нервов, ядер спинного мозга и клеток р
55	Продолговатый мозг, его внешнее и внутренне строение. Положение проводящих путей и ядер в продолговатом мозге.	ОПК-5.1. ОПК-5.2. ОПК-5.3. ПК-2.1.	Продолговатый мозг (medulla oblongata) представляет со в среднем 25 мм, который является непосредственным форме напоминает усеченный конус. Утолщенный ве переходит в мост. Нижней границей продолговатого моз пары спинномозговых нервов, что соответствует уровн Верхней границей на передней поверхности является мозговые полоски ромбовидной ямки. В заднем отделе продолговатого мозга расположены блуждающего, языкоглоточного, преддверно-улитко спинномозгового пути тройничного нерва.
56	Анатомия и топография моста. Его части, внутреннее строение, положение ядер и проводящих путей в мосту.	ОПК-5.1. ОПК-5.2. ОПК-5.3. ПК-2.1.	Мост (pons) находится между продолговатым и средним участвует в образовании дна IV желудочка - ромбо треугольник. Эта часть ромбовидной ямки ограничена Поперечные волокна передней поверхности образуют ср погружаются в толщу полушарий мозжечка. Посере расположена базилярная борозда(sul. basilaris). Серое вещество покрышки моста состоит из центра формации, ядер черепных нервов и переключательных я
57	Средний мозг, его строение, ядра; проводящие пути среднего мозга.	ОПК-5.1. ОПК-5.2. ОПК-5.3. ПК-2.1.	Средний мозг (mesencephalon) расположен между мосто состав входят ножки мозга и крыша среднего мозг mesencephali) составляет задний отдел среднего мозга, большого мозга. Пластинка крыши делится на два верх superiores et inferiores). Полостью среднего мозга являет водопровод среднего мозга (aqueductus mesencephali). соединяет между собой IV и III желудочки мозга.

			От клеток парного красного ядра (nucl. ruber), располож начинается красноядерно-спинномозговой путь (tr. rubro в среднем мозге заканчивается в двигательных я ретикулярной формацией мозгового ствола красны мышечного тонуса, в которой принимает участие также ножках мозга. Основание ножки мозга также образуют длинные корково-спинномозговые, корково-ядерные и корково-м мозга проходят различные восходящие и нисходящие пу
58	Проводящие пути проприоцептивной чувствительности коркового направления, их положение в различных отделах спинного и головного мозга.	ОПК-5.1. ОПК-5.2. ОПК-5.3. ПК-2.1.	Проводящие пути проприоцептивной чувствительност коркового ядра двигательного анализатора импульс проприоцепторов мышц сухожилий, суставов. Первые клетки чувствительных узлов спинномозговых нервов. Д проприоцепторами в мышцах, сухожилиях, суставах, а вступают в корешковую зону задних рогов спинного м переходят в задние канатики. Вторыми нейронами являю тонкого и клиновидного канатиков, волокна котор центральный канал и в межоливарном слое об противоположной стороны. Эти волокна называют в перекрест - перекрестом петли, так как они составляю петля в области моста расположена позади двигатель продолговатого мозга к ней начинают присоединят температурной чувствительности - спиноталамические проходит кнаружи от красных ядер среднего мозга заканчивается в одном из его ядер. Здесь располагает этого ядра образуют таламоко-корковые пучки. Эти пуч двигательного анализаторов коры конечного мозга (п извилины).
59	Тройничный нерв: ядра, тройничный узел, общая топография ветвей тройничного нерва.	ОПК-5.1. ОПК-5.2. ОПК-5.3. ПК-2.1.	Тройничный нерв (n. trigeminus) иннервирует кожу ли пазух, слизистую оболочку ротовой полости, пере конъюнктиву глаза, жевательные мышцы, мышцы подъязычную, переднее брюшко двубрюшной мышцы), перепонку и небную занавеску. Тройничный нерв является смешанным нервом имеет ядра: среднемозговое, мостовое и спинномозговое. Периферические отростки нейронов идут в составе т заканчиваются рецепторами в коже, слизистых обол Двигательный корешок (radix motoria) тройничного двигательного ядра, направляющиеся к жевательным небную занавеску и барабанную перепонку, к передне челюстно-подъязычной мышце. От тройничного нерва отходят три крупные его ветви: г и нижнечелюстной нерв.
60	Проводящие пути проприоцептивной	ОПК-5.1. ОПК-5.2. ОПК-5.3.	Проприоцептивные пути к мозжечку участвуют в б мышечного тонуса, равновесия, координации и синергии

	чувствительности мозжечкового направления, их положение в различных отделах спинного и головного мозга.	ПК-2.1.	Различают передний и задний спинно-мозжечковые п являются псевдоуниполярные клетки чувствительны Аксоны этих клеток в составе задних корешков вступаю заднем роге (вторые нейроны). Часть нейритов этих спинного мозга той же стороны и образует задний сп составе нижних мозжечковых ножек заканчивается в Другая часть волокон ядра как своей, так и противопол канатике спинного мозга и образует перекрест - пе Волокна этого пути проходят продолговатый мозг, мост образуют перекрест с волокнами противоположной сто мозжечковый путь в составе верхних мозжечковых но заканчивается на клетках его коры (третий нейрон).

Критерии и шкала оценивания устного опрос

Оценка за ответ	Критерии
Отлично	выставляется обучающемуся, если: - теоретическое содержание курса освоено полностью, без пробелов; - исчерпывающее, последовательно, четко и логически излагает теоретический материал; - свободно справляется с решение задач, - использует в ответе дополнительный материал; - все задания, предусмотренные учебной программой выполнены; - анализирует полученные результаты; - проявляет самостоятельность при трактовке и обосновании выводов
Хорошо	выставляется обучающемуся, если: - теоретическое содержание курса освоено полностью; - необходимые практические компетенции в основном сформированы; - все предусмотренные программой обучения практические задания выполнены, но в них имеются ошибки и неточности; - при ответе на поставленный вопросы обучающийся не отвечает аргументировано и полно. - знает твердо лекционный материал, грамотно и по существу отвечает на основные понятия.
Удовлетворительно	выставляет обучающемуся, если: - теоретическое содержание курса освоено частично, но проблемы не носят существенного характера; - большинство предусмотренных учебной программой заданий выполнено, но допускаются не точности в определении формулировки; - наблюдается нарушение логической последовательности.
Неудовлетворительно	выставляет обучающемуся, если: - не знает значительной части программного материала; - допускает существенные ошибки; - так же не сформированы практические компетенции; - отказ от ответа или отсутствие ответа.

Критерии оценивания практических задач

Форма проведения текущего контроля	Критерии оценивания
Решения практической задачи	«5» (отлично) – выставляется за полное, безошибочное выполнение задания
	«4» (хорошо) –в целом задание выполнено, имеются отдельные неточности или недостаточно полные ответы, не содержащие ошибок.
	«3» (удовлетворительно) – допущены отдельные ошибки при выполнении задания.
	«2» (неудовлетворительно) – отсутствуют ответы на большинство вопросов задачи, задание не выполнено или выполнено не верно.

Критерии оценивания тестовых заданий

Оценка	Коэффициент К (%)	Критерии оценки
Отлично	Свыше 80% правильных ответов	глубокое познание в освоенном материале
Хорошо	Свыше 70% правильных ответов	материал освоен полностью, без существенных ошибок
Удовлетворительно	Свыше 50% правильных ответов	материал освоен не полностью, имеются значительные пробелы в знаниях
Неудовлетворительно	Менее 50% правильных ответов	материал не освоен, знания обучающегося ниже базового уровня

Критерии оценивания практических задач

Форма проведения текущего контроля	Критерии оценивания
Решения практической задачи	«5» (отлично) – выставляется за полное, безошибочное выполнение задания
	«4» (хорошо) –в целом задание выполнено, имеются отдельные неточности или недостаточно полные ответы, не содержащие ошибок.
	«3» (удовлетворительно) – допущены отдельные ошибки при выполнении задания.
	«2» (неудовлетворительно) – отсутствуют ответы на большинство вопросов задачи, задание не выполнено или выполнено не верно.