



Документ подписан простой электронной подписью  
Информация о владельце:  
ФИО: Кодонида Иван Паскалович  
Должность: Заместитель директора по учебной и воспитательной работе  
Дата подписания: 12.05.2026 02:12:28  
Уникальный программный ключ:  
5a19380bc0edd5b1a65549077b251ca475037995

Пятигорский медико-фармацевтический институт –

филиал федерального государственного бюджетного образовательного  
учреждения высшего образования

«Волгоградский государственный медицинский университет»

Министерства здравоохранения

Российской Федерации

**ПЯТИГОРСКИЙ МЕДИКО-ФАРМАЦЕВТИЧЕСКИЙ ИНСТИТУТ –**

филиал федерального государственного бюджетного образовательного

учреждения высшего образования

**«ВОЛГОГРАДСКИЙ ГОСУДАРСТВЕННЫЙ**

**МЕДИЦИНСКИЙ УНИВЕРСИТЕТ»**

Министерства здравоохранения Российской Федерации

**УТВЕРЖДАЮ**

Зам. Директора по УВР

И.П. Кодонида

« 14 » мая 2025 г.

**Кафедра морфологии  
ФОНД ОЦЕНОЧНЫХ СРЕДСТВ  
ДЛЯ ПРОВЕДЕНИЯ ТЕКУЩЕГО КОНТРОЛЯ УСПЕВАЕМОСТИ И  
ПРОМЕЖУТОЧНОЙ АТТЕСТАЦИИ ОБУЧАЮЩИХСЯ  
ПО ДИСЦИПЛИНЕ АНАТОМИЯ И ФИЗИОЛОГИЯ ЧЕЛОВЕКА С КУРСОМ  
БИОМЕХАНИКИ ЗУБОЧЕЛЮСТНОЙ СИСТЕМЫ**

для специальности:

31.02.05 «Стоматология ортопедическая»

Год набора: 2025



**Пятигорский медико-фармацевтический институт –  
 филиал федерального государственного бюджетного образовательного  
 учреждения высшего образования  
 «Волгоградский государственный медицинский университет»  
 Министерства здравоохранения  
 Российской Федерации**

**1. ПАСПОРТ ФОНДА ОЦЕНОЧНЫХ СРЕДСТВ**  
**Перечень формируемых компетенций по соответствующей дисциплине**  
**(модулю) или практике**

<b>Планируемые результаты освоения образовательной программы (компетенции), формируемые в рамках дисциплины</b>	<b>Перечень планируемых результатов обучения по дисциплине</b>
<p>ОК 01 ОК 02 ОК 07 ПК 2.1 ПК 2.2 ПК 2.3 ПК 2.4 ПК 3.1 ПК 3.2 ПК 3.3 ПК 3.4 ПК 3.5</p>	<p><b>Умения:</b></p> <ul style="list-style-type: none"> <li>– определять групповую принадлежность зуба;</li> <li>– определять вид прикуса;</li> <li>– читать схемы, формулы зубных рядов и зарисовки полости рта;</li> <li>– использовать знания по анатомии, физиологии и биомеханике зубочелюстной системы при изготовлении зубных протезов, ортодонтических аппаратов и челюстно-лицевых протезов и аппаратов;</li> <li>– применять рациональные приемы двигательных функций в профессиональной деятельности; использовать знания по анатомии, физиологии для оказания первой помощи.</li> </ul> <p><b>Знания:</b></p> <ul style="list-style-type: none"> <li>– строение и функцию тканей, органов и систем организма человека;</li> <li>– физиологические процессы, происходящие в организме человека;</li> <li>– анатомическое строение зубочелюстной системы;</li> <li>- физиология и биомеханика зубочелюстной системы.</li> </ul>

**Контроль и оценка результатов освоения учебной дисциплины**

<b>Результаты обучения</b>	<b>Критерии оценки</b>	<b>Методы оценки</b>
<p><b>знания:</b></p> <ul style="list-style-type: none"> <li>- строение человеческого тела и функциональные системы человека, их регуляцию и саморегуляцию при взаимодействии с внешней средой.</li> <li>- основную медицинскую терминологию;</li> </ul>	<ul style="list-style-type: none"> <li>- демонстрация знаний анатомических образований, уверенно представляя их на скелете, муляже и называя соответствующие функции;</li> <li>- демонстрация</li> </ul>	<p>Тестовый контроль с применением информационных технологий.</p> <p>Экспертная оценка правильности выполнения заданий</p> <p>Экспертная оценка решения ситуационных</p>



**Пятигорский медико-фармацевтический институт –  
 филиал федерального государственного бюджетного образовательного  
 учреждения высшего образования  
 «Волгоградский государственный медицинский университет»  
 Министерства здравоохранения  
 Российской Федерации**

<p>-строение, местоположение и функции органов тела человека;</p> <p>-физиологические характеристики основных процессов жизнедеятельности организма человека;</p> <p>-функциональные системы человека, их регуляцию и саморегуляцию при взаимодействии с внешней средой</p>	<p>проекций зон внутренних органов при необходимости оказания медицинской помощи;</p> <p>- при описании строения и функции органа уверенное использование медицинской терминологии</p>	<p>задач.</p> <p>Устный опрос</p> <p>Работа с немymi иллюстрациями</p> <p>Экзамен</p>
<p><i>Умения</i></p> <p>- применять знания о строении и функциях органов и систем организма человека при оказании сестринской помощи и сестринского ухода за пациентами.</p>	<p>- правильное определение топографии органов;</p> <p>- свободное применение знаний анатомии при решении практических заданий по оказанию сестринской помощи при различных изменениях физиологических процессов</p> <p>- оценка и определение нарушений физиологических показателей функций организма, используя данные нормальных показателей</p>	<p>Экспертная оценка выполнения практических заданий</p> <p>Экзамен</p>



**Пятигорский медико-фармацевтический институт –  
филиал федерального государственного бюджетного образовательного  
учреждения высшего образования  
«Волгоградский государственный медицинский университет»  
Министерства здравоохранения  
Российской Федерации**

**ФОНД ОЦЕНОЧНЫХ СРЕДСТВ  
ДЛЯ ПРОВЕДЕНИЯ ТЕКУЩЕГО КОНТРОЛЯ ПО ДИСЦИПЛИНЕ  
«АНАТОМИЯ И ФИЗИОЛОГИЯ ЧЕЛОВЕКА С КУРСОМ БИОМЕХАНИКИ  
ЗУБОЧЕЛЮСТНОЙ СИСТЕМЫ»**



**Пятигорский медико-фармацевтический институт –  
 филиал федерального государственного бюджетного образовательного  
 учреждения высшего образования  
 «Волгоградский государственный медицинский университет»  
 Министерства здравоохранения  
 Российской Федерации**

Тема 1. Система органов. Организм как единое целое.	ОК 01, ОК 02, ОК 07, ПК 2.1, ПК 2.2, ПК 2.3, ПК 2.4, ПК 3.1, ПК 3.2, ПК 3.3, ПК 3.4, ПК 3.5
Тема 2.1. Кровь: состав, свойства и функции	ОК 01, ОК 02, ОК 07, ПК 2.1, ПК 2.2, ПК 2.3, ПК 2.4, ПК 3.1, ПК 3.2, ПК 3.3, ПК 3.4, ПК 3.5
Тема 3.1. Кость как орган. Виды соединений костей. Кости туловища, верхних и нижних конечностей. Череп и его отделы.	ОК 01, ОК 02, ОК 07, ПК 2.1, ПК 2.2, ПК 2.3, ПК 2.4, ПК 3.1, ПК 3.2, ПК 3.3, ПК 3.4, ПК 3.5
Тема 4.1. Анатомия и физиология сердца	ОК 01, ОК 02, ОК 07, ПК 2.1, ПК 2.2, ПК 2.3, ПК 2.4, ПК 3.1, ПК 3.2, ПК 3.3, ПК 3.4, ПК 3.5
Тема 4.2. Процесс крово- и лимфообращения	ОК 01, ОК 02, ОК 07, ПК 2.1, ПК 2.2, ПК 2.3, ПК 2.4, ПК 3.1, ПК 3.2, ПК 3.3, ПК 3.4, ПК 3.5
Тема 5.1. Анатомия и физиология центральной нервной системы	ОК 01, ОК 02, ОК 07, ПК 2.1, ПК 2.2, ПК 2.3, ПК 2.4, ПК 3.1, ПК 3.2, ПК 3.3, ПК 3.4, ПК 3.5
Тема 6.1. Анатомия и физиология органов дыхания	ОК 01, ОК 02, ОК 07, ПК 2.1, ПК 2.2, ПК 2.3, ПК 2.4, ПК 3.1, ПК 3.2, ПК 3.3, ПК 3.4, ПК 3.5
Тема 6.2. Анатомия и физиология органов пищеварения	ОК 01, ОК 02, ОК 07, ПК 2.1, ПК 2.2, ПК 2.3, ПК 2.4, ПК 3.1, ПК 3.2, ПК 3.3, ПК 3.4, ПК 3.5
Тема 6.3. Анатомия и физиология мочеполовой системы	ОК 01, ОК 02, ОК 07, ПК 2.1, ПК 2.2, ПК 2.3, ПК 2.4, ПК 3.1, ПК 3.2, ПК 3.3, ПК 3.4, ПК 3.5
Тема 7.1. Анатомическое строение верхней и нижней челюсти. Кровоснабжение, иннервация.	ОК 01, ОК 02, ОК 07, ПК 2.1, ПК 2.2, ПК 2.3, ПК 2.4, ПК 3.1, ПК 3.2, ПК 3.3, ПК 3.4, ПК 3.5
Тема 7.2. Анатомическое и гистологическое строение зуба. Анатомическое строение зубов верхней и нижней челюсти.	ОК 01, ОК 02, ОК 07, ПК 2.1, ПК 2.2, ПК 2.3, ПК 2.4, ПК 3.1, ПК 3.2, ПК 3.3, ПК 3.4, ПК 3.5
Тема 7.3. Морфофункциональная характеристика полости рта.	ОК 01, ОК 02, ОК 07, ПК 2.1, ПК 2.2, ПК 2.3, ПК 2.4, ПК 3.1, ПК 3.2, ПК 3.3, ПК 3.4, ПК 3.5
Тема 7.4. Язык. Мягкое небо. Слюнные железы	ОК 01, ОК 02, ОК 07, ПК 2.1, ПК 2.2, ПК 2.3, ПК 2.4, ПК 3.1, ПК 3.2, ПК 3.3, ПК 3.4, ПК 3.5
Тема 8.1. Мышцы зубочелюстной системы	ОК 01, ОК 02, ОК 07, ПК 2.1, ПК 2.2, ПК 2.3, ПК 2.4, ПК 3.1, ПК 3.2, ПК 3.3, ПК 3.4, ПК 3.5
Тема 8.2. Функциональная анатомия зубных рядов	ОК 01, ОК 02, ОК 07, ПК 2.1, ПК 2.2, ПК 2.3, ПК 2.4, ПК 3.1, ПК 3.2, ПК 3.3, ПК 3.4, ПК 3.5
Тема 8.3. Анатомическое строение височно-нижнечелюстного сустава. Движения нижней челюсти	ОК 01, ОК 02, ОК 07, ПК 2.1, ПК 2.2, ПК 2.3, ПК 2.4, ПК 3.1, ПК 3.2, ПК 3.3, ПК 3.4, ПК 3.5
Тема 8.4. Прикус. Виды прикуса. Артикуляция. Окклюзия. Виды окклюзии	ОК 01, ОК 02, ОК 07, ПК 2.1, ПК 2.2, ПК 2.3, ПК 2.4, ПК 3.1, ПК 3.2, ПК 3.3, ПК 3.4, ПК 3.5



**Пятигорский медико-фармацевтический институт –  
филиал федерального государственного бюджетного образовательного  
учреждения высшего образования  
«Волгоградский государственный медицинский университет»  
Министерства здравоохранения  
Российской Федерации**



Пятигорский медико-фармацевтический институт –  
филиал федерального государственного бюджетного образовательного  
учреждения высшего образования  
«Волгоградский государственный медицинский университет»  
Министерства здравоохранения  
Российской Федерации

## 1. КОНТРОЛЬНЫЕ ВОПРОСЫ ДЛЯ СОБЕСЕДОВАНИЯ

### Примерные вопросы для устного опроса:

1. Предмет анатомии человека, ее связь с другими медицинскими дисциплинами. Методы исследования в анатомии.
2. Основные ориентиры тела человека (оси, плоскости, линии и направления) и области тела человека.
3. Череп и его отделы. Функции. Контрфорсы.
4. Кости мозгового черепа.
5. Кости лицевого черепа.
6. Строение верхней челюсти. Соединение с другими костями. Контрфорсы верхней челюсти, их назначение.
7. Кровоснабжение, иннервация верхней челюсти.
8. Нижняя челюсть: строение, топография нижнечелюстного канала.
9. Кровоснабжение, иннервация нижней челюсти.
10. Зубные ряды, особенности строения.
11. Зуб – строение, функции. Виды зубных систем. Групповые признаки: признаки стороны зубов, признак угла коронки, признак кривизны коронки.
12. Сроки прорезывания зубов. Формулы молочных и постоянных зубов.
13. Резцы. Групповые и индивидуальные признаки.
14. Клыки. Групповые и индивидуальные признаки.
15. Малые коренные зубы. Групповые и индивидуальные признаки.
16. Большие коренные зубы. Групповые и индивидуальные признаки.
17. Кровоснабжение и иннервация зубов.
18. Виды слизистой оболочки полости рта, степени подвижности.
19. Строение различных отделов слизистой оболочки полости рта (губ, щек, десен, языка, мягкого и твердого неба, дна полости рта, подъязычной области, ретромолярной и ретроальвеолярной областей).
20. Строение зубных рядов, факторы, способствующие устойчивости зубных рядов.
21. Особенности строения верхнего и нижнего зубных рядов.
22. Понятие о дугах: зубной, альвеолярной, базальной; понятие окклюзионной плоскости.
23. Виды движения нижней челюсти (состояние относительного физиологического покоя, вертикальные движения, сагиттальные, трансверзальные).
24. Строение височно-нижнечелюстного сустава и особенности его связочного аппарата.
25. Биомеханика височно-нижнечелюстного сустава.
26. Суть понятия прикус, виды прикуса, артикуляция.
27. Понятие окклюзии, виды окклюзии.
28. Строение клетки и основные компоненты клетки (мембрана, цитоплазма, ядро). Примеры различных клеток.
29. Классификация тканей организма человека, их функциональные отличия.
30. Общая характеристика кровеносной системы. Понятие о гомеостазе.
31. Система крови и её основные функции: гемостаз, как её неотъемлемая функция.



Пятигорский медико-фармацевтический институт –  
филиал федерального государственного бюджетного образовательного  
учреждения высшего образования


«Волгоградский государственный медицинский университет»

Министерства здравоохранения

Российской Федерации

Клинико-физиологический анализ крови и его значение для выявления заболеваний крови у стоматологических больных.

33. Понятие о группах крови (система АВО), резус-факторе.
34. Кость как орган. Строение костной ткани. Классификация костей.
35. Скелет человека: состав и функции.
36. Строение позвонков. Особенности строения позвонков шейного, грудного, поясничного, крестцового и копчикового отделов.
37. Скелет верхней конечности.
38. Скелет нижней конечности.
39. Классификация соединений костей, их характеристика. Суставы. Виды и движения.
40. Основные и вспомогательные элементы суставов. Оси движения.
41. Биомеханическая и анатомическая классификация суставов.
42. Соединение позвонков между собой. Позвоночный столб в целом.
43. Грудная клетка в целом (строение и функции грудной клетки).
44. Соединения костей таза. Таз в целом. Половые особенности.
45. Принципы классификации мышц головы.
46. Мимические мышцы головы, их топография и функция.
47. Жевательные мышцы головы, их топография и функция.
48. Строение, топография и места прикрепления фасций головы.
49. Механизм мышечного сокращения. Понятие о саркомере.
50. Классификация нервной системы. Понятие о центральной, периферической и вегетативной нервных системах.
51. 7-12 пары черепных нервов, их области иннервации.
52. 1-6 пары черепных нервов, их области иннервации.
53. Головной мозг. Его отделы и функции.
54. Спинно – мозговые нервы, узлы и сплетения. Области их иннервации.
55. Головной мозг. Его отделы и функции.
56. Спинной мозг. Строение, функции.
57. Орган зрения, зрительный анализатор.
58. Орган слуха и равновесия: слуховой, статический анализаторы.
59. Топографические особенности и функциональная характеристика тактильных рецепторов слизистой оболочки полости рта. Болевая чувствительность слизистой оболочки полости рта, тканей зуба и периодонта.
60. Понятие об эндокринной системе. Гормоны. Нарушения функций желез внутренней секреции (гипо-, гиперфункция).
61. Роль гормонов околощитовидной железы (паратгормон) и щитовидной железы (тиреокальцитонин) в регуляции минерального обмена в тканях зуба.
62. Роль гормонов гипофиза и надпочечников на состояние зубочелюстной системы.
63. Изменения в полости рта, возникающие при гипофункции поджелудочной железы.
64. Аорта, топография, отделы. Артерии головы, шеи и верхней конечности.
65. Сосуды малого круга кровообращения.
66. Сердце как центральный орган системы кровообращения. Понятие о большом и малом кругах кровообращения.
67. Нижняя полая вена, ее притоки. Вены нижней конечности, таза. Воротная вена.
68. Верхняя полая вена, ее притоки. Вены головы, шеи и верхней конечности.



Пятигорский медико-фармацевтический институт –  
филиал федерального государственного бюджетного образовательного  
учреждения высшего образования

«Волгоградский государственный медицинский университет»  
Министерства здравоохранения  
Российской Федерации

69. Париеальные и висцеральные ветви грудной аорты.  
70. Парные и непарные висцеральные ветви брюшной аорты.  
71. Лимфатические узлы, сосуды и протоки, строение и функции.  
72. Артериальное давление, способы определения. Регуляция артериального давления.  
73. Легкие – топография, строение.  
74. Гортань, трахея, бронхи – топография, строение.  
75. Процессы дыхания, его этапы. Дыхательный цикл.  
76. Полость рта, зубы, крупные слюнные железы.  
77. Глотка, пищевод, желудок. Топография (скелетотопия, синтопия).  
78. Особенности строения органов пищеварительной системы. Пищеварение в различных органах желудочно–кишечного тракта.  
79. Тонкая и толстая кишка. Особенности строения.  
80. Печень и поджелудочная железа. Строение, функции.  
81. Мочевой пузырь – топография, строение, функции.  
82. Мужской и женский мочеиспускательный канал. Гомология и отличия.  
83. Почки – топография, строение.  
84. Нефрон как структурная и функциональная единица почки.  
85. Предстательная железа и семенные пузырьки.  
86. Яичко. Строение, оболочки яичка.  
87. Яичник – топография, строение, функции.  
88. Топография, строение матки и маточных труб.  
89. Органы иммунной системы – центральные и периферические.  
90. Особенности лимфатической системы, её взаимоотношения с иммунной системой.  
91. Строение лимфатических узлов, селезёнки, миндалин, тимуса, а также их расположение.

## 2. ТЕСТОВЫЕ ЗАДАНИЯ

Тема 2.1. Кровь: состав, свойства и функции

### 1. Внутреннюю среду организма образуют...

а - полость тела

**б - кровь, лимфа, ткани (образующие внутренние органы) и тканевая жидкость**

в - внутренние органы

### 2. Жидкая часть крови называется...

а - плазмой

б - лимфой

в - тканевой жидкостью

### 3. Строение эритроцитов связано с выполняемой ими функцией:

а - участие в свертывании крови

б - выработка антител

**в - перенос кислорода**

### 4. Способность организма вырабатывать антитела обеспечивают ему...

а - превращение фибриногена в фибрин

**б - иммунитет**

в - постоянство внутренней среды

### 5. Любой круг кровообращения начинается в...

а - предсердии или в желудочке

б - тканях и внутренних органах

**в - одном из желудочков**

### 6. Артерии - это сосуды, несущие...

**а - кровь от сердца к органам**



Пятигорский медико-фармацевтический институт –  
филиал федерального государственного бюджетного образовательного  
учреждения высшего образования  
«Волгоградский государственный медицинский университет»  
Министерства здравоохранения  
Российской Федерации

б - кровь от органов к сердцу  
в - только венозную кровь  
**резус-фактор - это...**

а - вещество связанное со свертыванием крови

б - заболевание крови

**в - особый белок находящийся в эритроцитах**

**8. Заболевшему дифтерией необходимо срочно ввести...**

а - вакцину

**б - сыворотку**

в - антигены

**9. Антигенами называют...**

**а - чужеродные для организма вещества способные вызвать ответную иммунную реакцию**

б - форменные элементы крови

а - особый белок который назвали резус-фактором

**10. При заболевании СПИДом...**

а - уменьшается способность организма вырабатывать антитела и нарушается противоопухолевый иммунитет

б - понижается сопротивляемость организма, понижается способность организма к инфекционным заболеваниям

**в - все ответы правильные**

Тема 3.1. Кость как орган. Виды соединений костей. Кости туловища, верхних и нижних конечностей. Череп и его отделы.

**1. Где расположена на лопатке суставная впадина для сочленения с плечевой костью?**

а — на акромионе

б — на верхнем углу лопатки

в — на клювовидном отростке

**г — на латеральном углу лопатки**

**2. Какие отростки имеет верхняя челюсть?**

а — небный отросток

**б — скуловой отросток**

в — височный отросток

г — лобный отросток

**3. Какие кости участвуют в образовании твердого (костного) неба?**

а — небная кость

б — решетчатая кость

**в — верхняя челюсть**

г — клиновидная кость

**4. Какие кости участвуют в образовании латеральной стенки полости носа?**

а — слезная кость

**б — решетчатая кость**

в — клиновидная кость

г — верхняя челюсть

**5. Определите истинность каждого утверждения и оцените наличие связи между первым и вторым утверждением в вопросе: «Воздухоносные кости заполнены воздухом, потому что они имеют полости, выстланные слизистой оболочкой».**

1-е утверждение

2-ое утверждение

Связь

а — верно

верно

верна

**б — верно**

**верно**

**неверна**

в — верно

неверно

неверна



Пятигорский медико-фармацевтический институт – филиал федерального государственного бюджетного образовательного учреждения высшего образования

«Волгоградский государственный медицинский университет»

Министерства здравоохранения

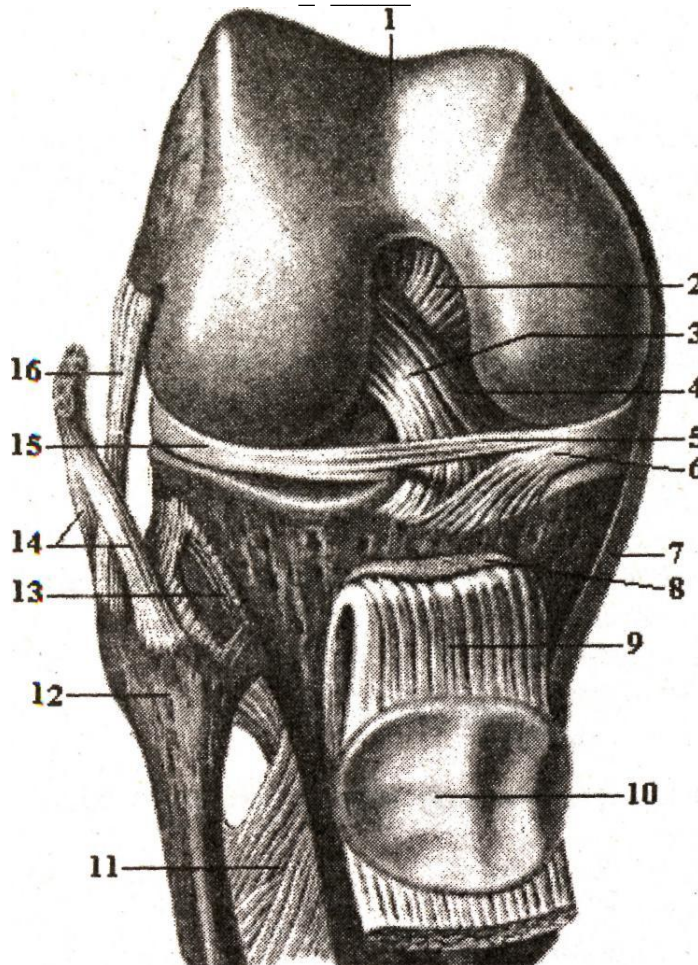
Российской Федерации

Определите истинность каждого утверждения и оцените наличие связи между первым и вторым утверждением в вопросе: «**Лобная кость относится к костям мозгового черепа, потому что она участвует в образовании медиальной стенки глазницы**»

1-е утверждение	2-ое утверждение	Связь
а— верно	верно	верна
<b>б— верно</b>	<b>верно</b>	<b>неверна</b>
в— верно	неверно	неверна
г— неверно	верно	неверна
д — неверно	неверно	неверна

7. Укажите на рисунке 3 номера следующих анатомических образований:

- а) латеральный мениск \_\_\_\_\_ 15 \_\_\_\_\_  
 б) передняя крестообразная связка \_\_\_\_\_ 3 \_\_\_\_\_  
 в) малоберцовая коллатеральная связка \_\_\_\_\_ 16 \_\_\_\_\_  
 г) связка надколенника \_\_\_\_\_ 9 \_\_\_\_\_



Коленный сустав (вскрыт, вид спереди)

8. Для каждой фразы, обозначенной цифрой, необходимо подобрать обозначенный буквами правильный ответ:

- |                                     |                               |
|-------------------------------------|-------------------------------|
| 1. Внутрисуставной диск имеется у:  | А. Локтевого сустава          |
| 2. Коллатеральные связки имеются у  | Б. Грудино-ключичного сустава |
| 3. Внутрисуставные связки имеются у | В. Лучезапястного сустава     |
| Г. Межзапястного сустава            |                               |
| Д. Пястно-фалангового сустава       |                               |

Ответ: Б; А,В,Д; В,Г

9. Укажите мышцы, участвующие в акте дыхания:



- а — верхняя задняя зубчатая мышца  
б — передняя лестничная мышца  
в — ременная мышца

г — малая грудная мышца

**10. Укажите структуры, участвующие в образовании поднижнечелюстного треугольника:**

- а — шило-подъязычная мышца  
б — челюстно-подъязычная мышца  
в — поднижнечелюстная слюнная железа  
г — двубрюшная мышца

Тема 4.1. Анатомия и физиология сердца

1. Укажите кровеносные сосуды, открывающиеся в правое предсердие:

- а — легочные вены  
б — венечный синус  
в — верхняя полая вена  
г — нижняя полая вена

2. Укажите стенку полости сердца, на которой четко выражена овальная ямка:

- а — стенка ушка правого предсердия  
б — межжелудочковая перегородка  
в — стенка ушка левого предсердия  
г — межпредсердная перегородка

3. Укажите наружные границы правого желудочка сердца:

- а — венечная борозда  
б — передняя межжелудочковая борозда  
в — задняя межжелудочковая борозда  
г — пограничная борозда

4. Укажите элементы проводящей системы сердца:

- а — ножки предсердно-желудочкового пучка  
б — синусно-предсердный узел  
в — предсердно-желудочковый узел  
г — завиток сердца

5. Укажите створки левого предсердно-желудочкового клапана сердца:

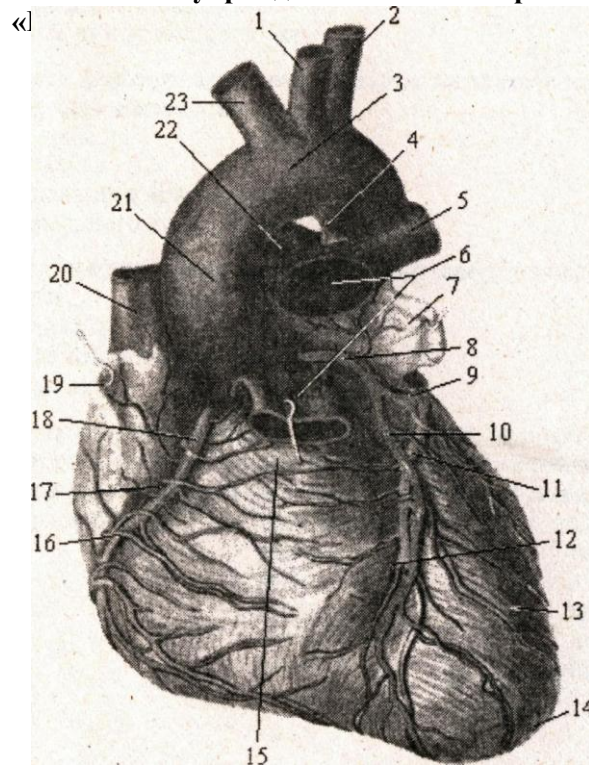
- а — задняя  
б — перегородочная  
в — латеральная  
г — передняя

6. Укажите место проекции на переднюю грудную стенку верхушки сердца у взрослого человека:

- а — хрящ 4-го левого ребра  
б — левое 4-е ребро по среднелючичной линии  
в — левое 5-е межреберье 1,5 см кнутри от среднелючичной линии  
г — левое 5-е ребро по среднелючичной линии

7. Укажите на рисунке 5 номера следующих анатомических образований:

- а ушко левого предсердия      \_\_7\_\_  
б правая венечная артерия      \_\_18\_\_  
в большая вена сердца      \_\_15\_\_  
г правый желудочек      \_\_12\_\_



8. Укажите положение, которое занимает сердце у людей мезоморфного типа телосложения:

- а — вертикальное
- б — горизонтальное (поперечное)
- в — косо
- г — горизонтальное (сагиттальное)

9. Укажите проекцию на переднюю грудную стенку верхней границы сердца у взрослого человека:

- а — линия, соединяющая хрящи правого и левого V-х ребер
- б — линия, соединяющая хрящи правого и левого II-х ребер
- в — линия, соединяющая хрящи правого и левого III-х ребер
- г — линия, соединяющая хрящи правого и левого IV-х ребер

10. Укажите место проекции на переднюю грудную стенку отверстия легочного ствола у взрослого человека.

- а — над местом прикрепления III-го левого ребра к груди
- б — над местом прикрепления IV-го левого ребра к груди
- в — грудина на уровне III-х ребер
- г — грудина на уровне IV-х ребер

Тема 4.2. Процесс крово- и лимфообращения

1. Наружная оболочка аорты. Верно всё, КРОМЕ:

- а - пучки эластических и коллагеновых волокон ориентированы продольно или по спирали
- б - присутствуют *vasa vasorum*
- в - имеет нервные волокна и окончания
- г - содержит клетки волокнистой соединительной ткани
- д - покрыта мезотелием

2. Артериола. Верно всё, КРОМЕ:

- а - внутренняя эластическая мембрана отделяет эндотелиальные клетки от гладкомышечных клеток
- б - сужение просвета происходит за счёт сокращения гладкомышечных клеток
- в - гладкомышечные клетки ориентированы преимущественно циркулярно



Пятигорский медико-фармацевтический институт –  
филиал федерального государственного бюджетного образовательного  
учреждения высшего образования

«*Vasa Vasorum*» кровоснабжающей оболочки (внутриартериальной) медицинского университета  
д - артериолы переходят в капилляры Министерства здравоохранения  
и вен (по сравнению с сопровождающей артерией) верно всё, КРОМЕ:  
Российской Федерации

- а - имеет больший диаметр
- б - имеет зияющий просвет
- в - средняя оболочка тоньше

**г - внутренняя эластическая мембрана выражена сильнее**

д - стенка тоньше

4. Микроциркуляторное русло. Верно всё, КРОМЕ:

- а - прекапиллярные сфинктеры контролируют интенсивность капиллярного кровотока
- б - объём кровотока всего русла определяет тонус гладкомышечных клеток артериол
- в - содержит прекапиллярные артериолы и посткапиллярные венулы
- г - стенка артериоло-венулярного анастомоза не содержит гладкомышечных клеток
- д - **артериовенозные анастомозы связывают мелкие артерии и вены**

5. Капилляры с фенестрированным эндотелием. Верно всё, КРОМЕ:

- а - присутствуют в эндокринных железах
- б - **фенестры - специализированные контакты между эндотелиальными клетками**
- в - фенестры – поры через цитоплазму эндотелиоцитов, затянутые тонкой диафрагмой
- г - фенестры облегчают транспорт веществ через эндотелий
- д - имеют сплошную базальную пластинку

6. Капилляры. Верно всё, КРОМЕ:

- а - в организме постоянно происходит их образование
- б - содержат перициты
- в - капилляры с непрерывным эндотелием имеют сплошную базальную мембрану
- г - капилляры синусоидного типа расположены в кроветворных органах
- д - **входящие в их состав гладкомышечные клетки регулируют ад**

7. Гематознцефалический барьер образован:

**а - непрерывным эндотелием, базальной мембраной и пластинчатыми окончаниями отростков астроцитов**

- б - ножками отростков астроцитов, эндотелием и базальной мембраной с щелями
- в - непрерывным эндотелием и сплошной базальной мембраной
- г - фенестрированным эндотелием, сплошной базальной мембраной
- д - эндотелием капилляров синусоидного типа

8. Эндотелиальные клетки. Верно всё, КРОМЕ:

**а - в эндокарде являются частью наружного соединительнотканного слоя**

- б - содержат пиноцитозные пузырьки
- в - обновляющаяся клеточная популяция
- г - связаны с базальной мембраной при помощи полудесмосом
- д - полигональные резко уплощенные клетки

9. Нижняя полая вена: ОТВЕТ: **А- если верно 1, 2, 3,**

- 1 - не имеет клапанов, как и вены внутренних органов б- если верно 1, 3
- 2 - относится к венам с сильным развитием мышечных элементов в- если верно 2,4
- 3 - во всех трех оболочках присутствуют гладкомышечные клетки г- если верно 4
- 4 - по толщине средняя оболочка превышает остальные оболочки д- если верно 1, 2, 3, 4

10. Стенка вены: ОТВЕТ: **А- если верно 1, 2, 3**

- 1 - наружная оболочка из рыхлой волокнистой соединительной ткани Б- если верно 1, 3
- 2 - в средней оболочке вен нижних конечностей много миоцитов В- если верно 2,4
- 3 - в наружной оболочке присутствуют *vasa vasorum* Г- если верно 4
- 4 - в безмышечных венах практически отсутствует средняя оболочка Д- если верно 1, 2, 3, 4**

Тема 5.1. Анатомия и физиология центральной нервной системы



Пятигорский медико-фармацевтический институт –  
филиал федерального государственного бюджетного образовательного  
учреждения высшего образования

«Вестник Российской государственной академии фармацевтического образования»  
Министерства здравоохранения

Российской Федерации

б — уровень нижнего края первого шейного позвонка

в — уровень нижнего края первого шейного позвонка

г — место выхода корешков первой пары спинномозговых нервов

2. Укажите ядра, имеющиеся в составе передних рогов спинного мозга:

а — центральное ядро

б — грудное ядро

в — передне-медиальное ядро

г — задне-латеральное ядро

3. Укажите анатомические образования, которые входят в состав конечного мозга:

а — задняя спайка

б — базальные ядра

в — внутренняя капсула

г — свод

4. Укажите, возле какой борозды располагается надкраевая извилина.

а — верхняя височная борозда

б — латеральная борозда

в — центральная борозда

г — шпорная борозда

5. Какие анатомические образования граничат с оградой?

а — наружная капсула

б — внутренняя капсула

в — скорлупа

г — самая наружная капсула

6. Укажите анатомические образования, относящиеся к промежуточному мозгу:

а — олива

б — прозрачная перегородка

в — сосцевидное тело

г — зрительный перекрест

7. Укажите анатомические образования, разделяющие мост на покрышку и основание.

а — медиальная петля

б — трапецевидное тело

в — спинномозговая петля

г — поперечные волокна моста

8. Укажите отделы головного и спинного мозга, через которые проходит задний спинно-мозжечковый путь (пучок Флексига):

а — боковой канатик спинного мозга

б — нижняя ножка мозжечка

в — верхняя ножка мозжечка

г — задний канатик спинного мозга

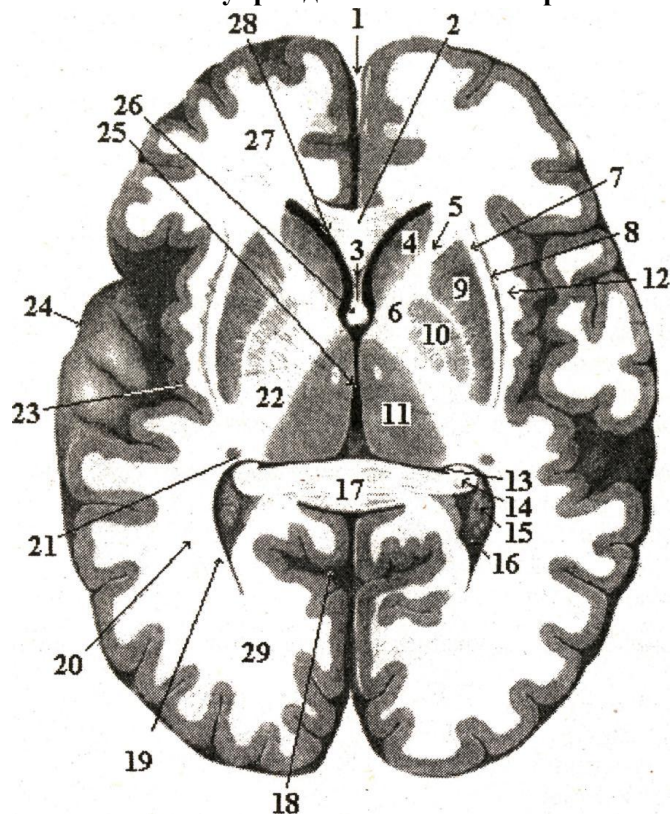
9. Укажите на рисунке б номера следующих анатомических образований:

а) таламус 11

б) мозолистое тело (валик) 17

в) внутренняя капсула (коллено) 6

г) кора островка 23



10. Определите истинность каждого утверждения и оцените наличие связи между первым и вторым утверждением в вопросе: «**Конечный мозг состоит из двух полушарий, потому что они соединяются между собой при помощи мозолистого тела и свода.**».

1-е утверждение	2-ое утверждение	Связь
а — верно	верно	верна
<b>б — верно</b>	<b>верно</b>	<b>неверна</b>
в — верно	неверно	неверна
г — неверно	верно	неверна
д — неверно	неверно	неверна

Тема 6.1. Анатомия и физиология органов дыхания

1. Укажите, какие из перечисленных образований сообщаются с нижним носовым ходом:

- а — средние ячейки решетчатой кости
- б — носослезный канал**
- в — верхнечелюстная пазуха
- г — задние ячейки решетчатой кости

2. Укажите мышцы гортани, которые при своем сокращении суживают вход в гортань:

- а — черпало-надгортанная мышца**
- б — латеральная перстне-черпаловидная мышца
- в — щито-черпаловидная мышца
- г — косые черпаловидные мышцы**

3. Укажите структуры, между которыми находится межхрящевая часть голосовой щели:

- а — между складками преддверия гортани
- б — между черпаловидными хрящами**
- в — между преддверной и голосовой складками
- г — между клиновидными хрящами

4. Укажите место локализации кривой щели на легких:



Пятигорский медико-фармацевтический институт –  
филиал федерального государственного бюджетного образовательного  
учреждения высшего образования  
«Владикавказский государственный медицинский университет»  
Министерства здравоохранения  
Российской Федерации

- а – задний край правого легкого  
б – задний край левого легкого  
в – нижний край левого легкого  
г – нижний край правого легкого

5. Укажите сегментарные бронхи, образующиеся при ветвлении левого верхнедолевого бронха:

- а — нижний язычковый  
б — верхушечно-задний  
в — передний  
г — верхний язычковый

6. Определите истинность каждого утверждения и оцените наличие связи между первым и вторым утверждением в вопросе: «Гортань располагается на уровне от IV до У1-У11 шейного позвонка, потому что она подвешена сверху к подъязычной кости».

1-е утверждение	2-ое утверждение	Связь
а— верно	верно	верна
б— верно	верно	неверна
<b>в— верно</b>	<b>неверно</b>	<b>неверна</b>
г— неверно	верно	неверна
д— неверно	неверно	неверна

7. Определите истинность каждого утверждения и оцените наличие связи между первым и вторым утверждением в вопросе: «Правое легкое имеет три доли, потому что оно имеет короткий и широкий главный бронх».

1-е утверждение	2-ое утверждение	Связь
а— верно	верно	верна
<b>б — верно</b>	<b>верно</b>	<b>неверна</b>
в — верно	неверно	неверна
г— неверно	верно	неверна
д — неверно	неверно	неверна

8. Для каждой фразы, обозначенной цифрой, необходимо подобрать обозначенный буквами правильный ответ:

- |                                   |  |
|-----------------------------------|--|
| 1. Впереди гортани располагаются: | А. Лопаточно-подъязычная мышца             |
| 2. По бокам от гортани находятся: | Б. Подъязычная кость                       |
| 3. Позади гортани располагаются:  | В. Гортанная часть глотки                  |
|                                   | Г. Щитовидная железа                       |
|                                   | Д. Предтрахеальная пластинка шейной фасции |

Ответ: АГД ;Г ;В

9. Для каждой фразы, обозначенной цифрой, необходимо подобрать обозначенный буквами правильный ответ:

- Хрящевую ткань в своих стенках имеют:
- Альвеолы имеются у:
- В образовании легочного ацинуса принимают участие:
  - Альвеолярные(ых) ходы(ов)
  - Дольковые(ых) бронхи(ов)
  - Концевые(ых) бронхиолы(ол)
  - Сегментарные(ых) бронхи(ов)
  - Дыхательные (ых) бронхиолы(ол)

Ответ: БГ ;АД ;АД

10. Укажите анатомические образования, с которыми граничит медиастинальная плевро справа:

- а — грудная аорта  
б — верхняя полая вена



Тема 6.2. Анатомия и физиология органов пищеварения

**1. Укажите возраст прорезывания первых молочных зубов:**

а — 2-3 месяца

**б — 5-7 месяцев**

в — 9-10 месяцев

г — 2 года

**2. Укажите вкусовые сосочки, располагающиеся на боковых поверхностях языка:**

а — грибовидные сосочки

б — желобовидные сосочки

**в — листовидные сосочки**

г — нитевидные сосочки

**3. Укажите место начала мышцы — нижнего констриктора глотки.**

а — подъязычная кость

**б — перстневидный хрящ**

в — нижняя челюсть

г — клиновидная кость

**4. Укажите позвонки, на уровне которых находится вход в желудок.**

а - VII- й грудной позвонок

**б — IX-й грудной позвонок**

в — XI-й грудной позвонок

г -I-й поясничный позвонок

**5. Какие органы располагаются позади тела желудка?**

а — поперечная ободочная кишка

**б — левая почка**

**в — поджелудочная железа**

г — левый надпочечник

**6. Подольковая (собирательная) вена содержит кровь**

а – артериальную, очищенную от шлаков и богатую продуктами синтеза

б – смешанную, содержащую много шлаков и богатую питательными веществами

в – венозную, содержащую много шлаков и продукты катаболизма

**г – венозную, очищенную от шлаков и богатую продуктами синтеза**

**7. Пространства Диссе локализируются**

а – вокруг островков Лангерганса

б – между ацинусами поджелудочной железы

**в – в печеночных дольках между капиллярами и трабекулами**

г – между дольками печени

**8. В построении стенки капилляров печени участвуют**

а – эндотелиоциты и гепатоциты

б – гепатоциты и жиронакапливающие клетки

**в – эндотелиоциты и звездчатые макрофаги**

г – звездчатые макрофаги и гепатоциты

**9. Синтез большинства белков плазмы крови обеспечивают**

а – панкреатоциты

б – инсулоциты

**в – гепатоциты**

г – звездчатые клетки Купфера

**10. Фагоцитарный механизм защиты в печени обеспечивают**

а – гепатоциты

**б – звездчатые клетки Купфера**



Тема 6.3. Анатомия и физиология мочеполовой системы

**1. Укажите уровень проекции верхнего полюса левой почки:**

- а — нижний край XI- грудного позвонка
- б — середина XI грудного позвонка**
- в — верхний край XI грудного позвонка
- г — нижний край XII грудного позвонка

**2. Укажите анатомические образования, входящие в состав почечной ножки:**

- а — почечная лоханка
- б — почечная вена**
- в — лимфатические сосуды
- г — капсула почки

**3. Укажите анатомические образования, расположенные в почечной пазухе:**

- а — кровеносные сосуды**
- б — мочеточник
- в — большие почечные чашки
- г — малые почечные чашки

**4. Укажите анатомические образования, относящиеся к фиксирующему аппарату почки**

- а — оболочки почки**
- б — внутрибрюшное давление
- в — почечная ножка
- г — почечное ложе

**5. Какие сегменты выделяют в составе почки?**

- а — средний
- б — верхний передний**
- в — задний
- г — нижний передний

**6. Укажите положение тазовой части мочеточника по отношению к внутренним половым органам у женщин.**

- а — позади яичника**
- б — латерально от шейки матки
- в — впереди яичника
- г — между передней стенкой влагалища и мочевым пузырем.

**7. Укажите место расположения наружного отверстия мочеиспускательного канала у женщин.**

- а — впереди клитора
- б — позади отверстия влагалища
- в — впереди отверстия влагалища**
- г — позади клитора

**8. Укажите поверхностные мышцы мочеполовой диафрагмы:**

- а — луковично-губчатая мышца**
- б — седалищно-пещеристая мышца**
- в — сфинктер мочеиспускательного канала
- г — глубокая поперечная мышца промежности

**9. Определите истинность каждого утверждения и оцените наличие связи между первым и вторым утверждением в вопросе: «Задняя поверхность матки у женщин соприкасается с прямой кишкой, потому что кпереди от матки располагается мочевого пузырь».**

1-е утверждение

2-ое утверждение

Связь



Пятигорский медико-фармацевтический институт –  
филиал федерального государственного бюджетного образовательного  
учреждения высшего образования

«Волгоградский государственный медицинский университет»

Министерства здравоохранения  
Российской Федерации

а — верно  
б — верно  
в — верно

верно  
неверно

верно  
неверно  
неверна  
неверна

г — неверно

верно  
неверно

неверна

д — неверно

неверна

**10. Определите истинность каждого утверждения и оцените наличие связи между первым и вторым утверждением в вопросе: «Семявыносящий проток является непосредственным продолжением протока придатка яичка, потому что он проходит в составе семенного канатика».**

1-е утверждение

2-ое утверждение

Связь

а — верно

верно

верна

**б — верно**

**верно**

**неверна**

в — верно

неверно

неверна

г — неверно

верно

неверна

д — неверно

неверно

неверна

Тема 7.1. Анатомическое строение верхней и нижней челюсти. Кровоснабжение, иннервация.

**1. Какой из перечисленных отростков верхней челюсти обращен латерально:**

- а) лобный;
- б) альвеолярный;
- в) скуловой;**
- г) нёбный.

**2. Выберите правильный ответ:**

- а) передняя поверхность верхней челюсти ограничена сверху подглазничным краем;**
- б) передняя поверхность верхней челюсти ограничена латерально лобным отростком;
- в) передняя поверхность верхней челюсти ограничена латерально скулоальвеолярным гребнем и скуловым отростком;**
- г) передняя поверхность верхней челюсти ограничена медиально носовой вырезкой.

**3. Какой из отростков верхней челюсти принимает участие в образовании костного нёба:**

- а) альвеолярный;
- б) нёбный;**
- в) скуловой;
- г) лобный.

**4. Сзади альвеолярный отросток верхней челюсти переходит в:**

- а) нёбный отросток верхней челюсти;
- б) бугор верхней челюсти;**
- в) лобный отросток верхней челюсти;
- г) скуловой отросток верхней челюсти.

**5. На какой поверхности верхней челюсти находятся верхние задние альвеолярные отверстия:**

- а) передней;
- б) подвисочной;**
- в) носовой;
- г) глазничной.

**6. Крыловидная бугристость нижней челюсти расположена на:**

- а) наружной поверхности угла нижней челюсти;
- б) середине протяжения внутренней поверхности ветви нижней челюсти;
- в) середине наружной поверхности ветви нижней челюсти;
- г) внутренней поверхности угла нижней челюсти.**

**7. Жевательная бугристость расположена на:**



Пятигорский медико-фармацевтический институт –  
филиал федерального государственного бюджетного образовательного  
учреждения высшего образования

- «Волгоградский государственный медицинский университет»  
Министерства здравоохранения  
Российской Федерации
- а) наружной поверхности тела нижней челюсти;
  - б) внутренней поверхности угла нижней челюсти;
  - в) наружной поверхности тела нижней челюсти;
  - г) внутренней поверхности середины тела нижней челюсти.

**8. Подъязычная ямка располагается:**

- а) ниже подбородочной ости;
- б) выше подбородочной ости;
- в) над двубрюшной ямкой;**
- г) под двубрюшной ямкой.

**9. Отверстие нижней челюсти расположено на середине:**

- а) внутренней поверхности тела;
- б) внутренней поверхности ветви;**
- в) наружной поверхности ветви;
- г) наружной поверхности тела.

**10. Из какой жаберной дуги развивается нижняя челюсть:**

- а) 1-й;**
- б) 2-й;
- в) 3-й;
- г) 4-й.

Тема 7.2. Анатомическое и гистологическое строение зуба. Анатомическое строение зубов верхней и нижней челюсти.

**1. Развитие зубов протекает в:**

- а) одну стадию;
- б) две стадии;
- в) три стадии;**
- г) четыре стадии.

**2. В первой стадии развития зуба образуются:**

- а) пульпа;
- б) зубная пластинка;**
- в) зубной сосочек;**
- г) дентин;
- д) зубной мешочек;
- е) эмалевый орган.

**3. Одонтобласты формируют:**

- а) эмаль;
- б) пульпу;
- в) цемент;
- г) дентин;**
- д) альвеолу;
- е) периодонт.

**4. Процесс развития постоянных зубов начинается на:**

- а) 2 месяце;
- б) 3 месяце;
- в) 5 месяце;**
- г) 7 месяце;
- д) 8 месяце.

**5. Зубы человека принадлежат к:**

- а) гомодонтной системе;
- б) гетеродонтной системе;**
- в) плевродонтной системе;
- г) текодонтной системе;



Пятигорский медико-фармацевтический институт –  
филиал федерального государственного бюджетного образовательного  
учреждения высшего образования  
«Волгоградский государственный медицинский университет»  
Министерства здравоохранения  
Российской Федерации

д) полиодонтному типу;  
е) диодонтному типу.  
б) частям зуба относятся:

- а) шейка;
- б) дентин;
- в) периодонт;
- г) коронка;
- д) верхушка корня зуба;
- е) корень;
- ж) плащевой дентин.

**7. В краевом периодонте выделяют следующие волокна:**

- а) зубодесневые;
- б) вестибулооральные;
- в) зубопериостальные;
- г) межзубные;
- д) зубоальвеолярные.

**8. В зубе различают следующие поверхности:**

- а) нёбная;
- б) язычная;
- в) губная;
- г) поверхности смыкания;
- д) вестибулярная;
- е) щечная;
- ж) контактные.

**9. Принадлежность зуба к правой или левой части зубной дуги определяют:**

- а) признак длины корня;
- б) признак корня;
- в) признак угла коронки;
- г) признак ширины коронки;
- д) признак кривизны коронки.

**10. Границей между зубочелюстными сегментами является плоскость, проведенная:**

- а) через межкорневую перегородку;
- б) между отдельными группами зубов;
- в) через середину межальвеолярной перегородки;
- г) между коронками отдельных зубов.

Тема 7.3. Морфофункциональная характеристика полости рта.

**1. Преддверие рта ограничено:**

- а) деснами;
- б) мягким нёбом;
- в) дном полости носа;
- г) зубами;
- д) дном полости рта;
- е) губами;
- ж) носогубной бороздой.

**2. Собственно полость рта ограничена сверху:**

- а) языком;
- б) дном полости рта;
- в) зубными рядами;
- г) твердым и частично мягким нёбом;
- д) деснами;
- е) мягким нёбом.



Пятигорский медико-фармацевтический институт –  
филиал федерального государственного бюджетного образовательного  
учреждения высшего образования

3. Собственно полость рта ограничена сзади «Врач государственного медицинского университета»

Министерства здравоохранения  
Российской Федерации

а) языком;

б) дном полости рта;

в) зубными рядами;

г) твердым и частично мягким нёбом;

д) деснами;

е) мягким нёбом.

4. Собственно полость рта ограничена спереди:

а) языком;

б) дном полости рта;

**в) зубными рядами;**

г) твердым и частично мягким нёбом;

д) деснами;

е) мягким нёбом.

5. Собственно полость рта ограничена сзади:

а) языком;

б) дном полости рта;

в) зубными рядами;

г) твердым и частично мягким нёбом;

д) деснами;

е) мягким нёбом.

6. Собственно полость рта сообщается с:

а) преддверием полости рта через межзубные и позадизубные промежутки;

б) внешней средой через ротовую щель;

**в) глоткой через зев;**

г) устьями всех крупных слюнных желез.

7. Щека ограничена следующими анатомическими образованиями:

а) губами;

**б) носогубной складкой;**

в) задним краем ветви нижней челюсти;

**г) передним краем жевательной мышцы;**

д) скуловой дугой;

е) задним краем жевательной мышцы;

**ж) основанием тела нижней челюсти;**

з) нижним краем скуловой кости.

8. Верхний слюнной сосочек расположен на слизистой щеки в области:

а) третьего моляра верхней челюсти;

б) первого моляра верхней челюсти;

**в) второго моляра верхней челюсти;**

г) второго премоляра верхней челюсти;

д) второго моляра нижней челюсти.

9. В десне выделяют:

**а) две части;**

б) три части;

в) четыре части;

г) пять частей.

10. К фиброзным связкам десны относятся волокна:

а) продольные;

б) круговые;

в) межальвеолярные;

**г) вестибулооральные;**

д) зубодесневые;



- е) спиральные;
- ж) межзубные;
- з) зубопериостальные;
- и) зубоальвеолярные.

Тема 7.4. Язык. Мягкое небо. Слюнные железы

**1. Листовидные сосочки языка расположены:**

- а) на всем протяжении спинки и по краям языка;
- б) в области корня языка;
- в) по всей верхней поверхности языка;
- г) в задних отделах по краям языка.

**2. Большими слюнными железами являются:**

- а) околоушные;
- б) щечные;
- в) подъязычные;
- г) нёбные;
- д) молярные;
- е) поднижнечелюстные;
- ж) язычные.

**3. Поверхностная часть околоушной слюнной железы образует отростки:**

- а) верхний;
- б) нижний;
- в) передний;
- г) задний;
- д) медиальный;
- е) латеральный;
- ж) глоточный.

**4. Глубокая часть околоушной слюнной железы образует отростки:**

- а) верхний;
- б) нижний;
- в) передний;
- г) задний;
- д) медиальный;
- е) латеральный;
- ж) глоточный.

**5. Границами поверхностной части околоушной слюнной железы являются:**

- а) скуловая кость;
- б) носцевидный отросток;
- в) грудино-ключично-сосцевидная мышца;
- г) край тела нижней челюсти;
- д) передний край жевательной мышцы;
- е) середина жевательной мышцы;
- ж) наружный слуховой проход;
- з) угол челюсти.

**6. Околоушный проток открывается на слизистой оболочке щеки на уровне:**

- а) первого верхнего моляра;
- б) второго верхнего моляра;
- в) второго нижнего моляра;
- г) второго верхнего премоляра.

**7. Фасциальный футляр околоушной слюнной железы образует:**

- а) поверхностная фасция;
- б) собственная фасция;



Пятигорский медико-фармацевтический институт –  
филиал федерального государственного бюджетного образовательного  
учреждения высшего образования  
«Волгоградский государственный медицинский университет»  
Министерства здравоохранения  
Российской Федерации

- в) лоноточно-ключичная фасция;  
г) внутришейная фасция;  
д) предпозвоночная фасция.

**8. Большой проток подъязычной слюнной железы открывается:**

- а) на слизистой щеки;  
б) в преддверии полости рта;  
в) на подъязычном сосочке;  
г) в подъязычной складке.

**9. В околоушной слюнной железе различают следующие части:**

- а) переднюю и заднюю;  
б) поверхностную и глубокую;  
в) медиальную и латеральную;  
г) наружную и внутреннюю;  
д) верхнюю и внутреннюю.

**10. Глубокая часть околоушной слюнной железы расположена:**

- а) в подвисочной ямке;  
б) в околоушно-жевательной области;  
в) в крыловидно-нёбной ямке;  
г) в зачелюстной ямке;  
д) на наружном основании черепа.

Тема 8.1. Мышцы зубочелюстной системы

**1. К мышцам, окружающим ротовую щель, относятся:**

- а) круговая мышца рта;  
б) мышца, поднимающая угол рта;  
в) носовая мышца;  
г) большая и малые скуловые мышцы;  
д) жевательная мышца;  
е) щечная мышца.

**2. Закрывает рот и вытягивает губы вперед:**

- а) круговая мышца рта;  
б) большая скуловая мышца;  
в) щечная мышца;  
г) мышца смеха.

**3. Угол рта тянут в латеральную сторону:**

- а) круговая мышца рта;  
б) большая скуловая мышца;  
в) мышца смеха;  
г) щечная мышца;  
д) подбородочная мышца.

**4. В круговой мышце рта различают следующие части:**

- а) краевую;  
б) губную;  
в) поверхностную;  
г) глубокую  
д) резцовую и клыковую.

**5. Тянут угол рта медиально:**

- а) мышца смеха;  
б) малая скуловая мышца;  
в) щечная мышца;  
г) резцовые мышцы.

**6. К жевательным мышцам относятся:**



Пятигорский медико-фармацевтический институт –  
филиал федерального государственного бюджетного образовательного  
учреждения высшего образования  
«Волгоградский государственный медицинский университет»  
Министерства здравоохранения  
Российской Федерации

- а) щечная мышца;
- б) височная мышца;**
- в) двубрюшная мышца;
- г) круговая мышца рта.
- д) латеральная и медиальная крыловидные.

**7. У жевательной мышцы выделяют следующие части:**

- а) переднюю;
- б) заднюю;
- в) поверхностную;**
- г) глубокую;
- д) промежуточную;
- е) среднюю.

**8. При сокращении височной мышцы:**

- а) передние пучки выдвигают, а задние поднимают нижнюю челюсть;
- б) передние и средние пучки поднимают нижнюю челюсть, а задние - выдвигают вперед;
- в) передние и средние пучки поднимают нижнюю челюсть, а задние - тянут назад;**
- г) все пучки только поднимают нижнюю челюсть.

**9. При двустороннем сокращении поверхностная часть жевательной мышцы в основном:**

- а) опускает нижнюю челюсть;
- б) выдвигает челюсть вперед;**
- в) поднимает челюсть;
- г) тянет челюсть назад.

**10. Глубокая часть жевательной мышцы начинается от:**

- а) внутренней поверхности скуловой дуги и височной фасции;**
- б) наружной поверхности скуловой дуги и суставного бугорка височной кости;
- в) ветви нижней челюсти;
- г) крыловидного отростка клиновидной кости.

Тема 8.3. Анатомическое строение височно-нижнечелюстного сустава. Движения нижней челюсти

**1. Височно-нижнечелюстной сустав образован:**

- а) каменистой частью височной кости и нижней челюстью;
- б) головкой нижней челюсти и нижнечелюстной ямкой;
- в) венечным отростком нижней челюсти и височной костью;**
- г) венечным отростком.

**2. Капсула височно-нижнечелюстного сустава снизу прикрепляется к:**

- а) венечному отростку нижней челюсти;
- б) головке нижней челюсти;
- в) шейке нижней челюсти;**
- г) углу нижней челюсти.

**3. Верхняя суставная щель височно-нижнечелюстного сустава ограничена:**

- а) нижнечелюстной ямкой и суставным бугорком;
- б) нижнечелюстной ямкой, суставным бугорком и головкой нижней челюсти;
- в) суставным бугорком и головкой нижней челюсти;
- г) нижнечелюстной ямкой, суставным бугорком и верхней поверхностью диска.**

**4. Нижняя суставная щель височно-нижнечелюстного сустава ограничена:**

- а) нижней поверхностью диска и головкой нижней челюсти;
- б) верхней поверхностью диска и головкой нижней челюсти;
- в) нижнечелюстной ямкой и головкой нижней челюсти;**
- г) нижней поверхностью диска и венечным отростком нижней челюсти.



Пятигорский медико-фармацевтический институт –  
филиал федерального государственного бюджетного образовательного  
учреждения высшего образования

«Федеральное государственное учреждение высшего образования «Пятигорский медико-фармацевтический институт»  
Министерства здравоохранения  
Российской Федерации»

5. Какие интракапсулярные связки височно-нижнечелюстного сустава

- а) переднюю диско-височную, переднюю, заднюю, медиальную, латеральную диско-нижнечелюстную связку;
- б) переднюю, заднюю, медиальную, латеральную, диско-нижнечелюстные связки;
- в) **переднюю и заднюю диско-височные, медиальную и латеральную диско-нижнечелюстные связки;**
- г) латеральную связку.

6. В височно-нижнечелюстном суставе возможны следующие виды движений:

- а) опускание и поднятие нижней челюсти, движение вперед и назад;
- б) **опускание и поднятие нижней челюсти, боковые движения, движение нижней челюсти вперед и назад;**
- в) опускание нижней челюсти, поднятие нижней челюсти, движение вперед и назад;
- г) боковые движения нижней челюсти, движение ее вперед и назад.

7. Капсула височно-нижнечелюстного сустава:

- а) прикрепляется сверху по корню скуловой дуги, по каменисто-барабанной щели, клиновидной ости, по переднему скату суставного бугорка;
- б) **прикрепляется сверху к заднему скату суставного бугорка, по краю скуловой дуги, по барабанной части височной кости;**
- в) прикрепляется сверху по краю скуловой дуги и внизу по шейке суставного отростка нижней челюсти;
- г) прикрепляется сверху только по каменисто-барабанной щели.

8. К внекапсулярным связкам височно-нижнечелюстного сустава относятся:

- а) латеральная;
- б) клиновидно-нижнечелюстная;
- в) **шило-нижнечелюстная;**
- г) крыловидно-нижнечелюстная.

Тема 8.4. Прикус. Виды прикуса. Артикуляция. Оклюзия. Виды окклюзии

1. Сколько зубов составляют зубной ряд?

- 1) 12;
- 2) 14;
- 3) 18;
- 4) **16.**

2. Сколько видов прикуса различают?

- 1) 2;
- 2) 1;
- 3) **3;**
- 4) 4.

3. Какой вид прикуса НЕ выделяют?

- 1) **Фиксированный;**
- 2) Постоянный;
- 3) Сменный;
- 4) Временный.

4. Сколько зубов включает сменный прикус?

- 1) 18;
- 2) 30;
- 3) 20;
- 4) **32.**

5. Какая разновидность НЕ относится к разновидностям постоянного прикуса?

- 1) **Сменный прикус;**
- 2) Физиологическая прогнатия, прогения;



3) Бипрогнатия;

4) Ортогнатический прикус.

**6. К какому виду прикуса относится прямой прикус?**

1) Физиологический прикус;

2) Постоянный прикус;

3) Временный прикус;

4) Сменный прикус.

**7. Что такое бипрогнатия?**

1) Одновременное отклонение вперед верхних и нижних передних зубов;

2) Умеренное выстояние или переднее положение верхней челюсти;

3) Краевое смыкание резцов и одноименных бугров верхних и нижних боковых зубов;

4) Небольшое перекрытие резцами верхней челюсти зубов нижней челюсти.

**8. Какие виды аномалии прикуса в зависимости от характера дефектов в зубных рядах, размера и положения костей челюсти, особенностей взаимодействия зубов при смыкании челюстей выделяют?**

1) Дистопия, диастема;

2) Открытый прикус, глубокий прикус;

3) Дистальный прикус, мезиальный прикус;

4) Открытый прикус.

**9. Что характерно для центральной окклюзии?**

1) Характеризуется выдвиганием нижней челюсти вперед;

2) Смыкание зубных рядов, при котором имеет место максимальное количество межзубных контактов;

3) Возникает при дорсальном смещении нижней челюсти из центрального положения;

4) Возникает при перемещении нижней челюсти вправо или влево.

**10. Что характерно для задней окклюзии?**

1) Возникает при перемещении нижней челюсти вправо или влево;

2) Смыкание зубных рядов, при котором имеет место максимальное количество межзубных контактов;

3) Характеризуется выдвиганием нижней челюсти вперед;

4) Возникает при дорсальном смещении нижней челюсти из центрального положения.

### 3. СИТУАЦИОННЫЕ ЗАДАЧИ

Тема 2.1. Кровь: состав, свойства и функции

#### Задача № 1

У длительно голодающего человека начали развиваться тканевые отеки. Что из перечисленного может объяснить возникновение такого состояния?

А. Повышение осмотического давления крови

**В. Снижение онкотического давления крови**

С. Снижение системного артериального давления

Д. Сдвиг рН крови в кислую сторону

Е. Сдвиг рН крови в щелочную сторону

#### Задача № 2

У пожилого человека увеличилось содержание в крови эритроцитов. Какой из перечисленных параметров крови будет изменяться?

**А. Вязкость**

В. Величина рН

С. Осмотическое давление

Д. Онкотическое давление

Е. Щелочной резерв крови



Пятигорский медико-фармацевтический институт –  
филиал федерального государственного бюджетного образовательного  
учреждения высшего образования  
«Волгоградский государственный медицинский университет»  
Министерства здравоохранения  
Российской Федерации

При подъеме в гору человек начинает часто и глубоко дышать. Какие изменения активной реакции крови могут происходить у него?

- А. Метаболический ацидоз
- В. Метаболический алкалоз
- С. Респираторный ацидоз**
- Д. Респираторный алкалоз
- Е. Компенсированный ацидоз

**Задача № 4**

При переливании крови у пациента начались гемотранфузионные осложнения. Что из перечисленного может быть причиной таких осложнений?

- А. Повышение онкотического давления крови
- В. Снижение осмотического давления крови
- С. Биологический гемолиз
- Д. Осмотический гемолиз**
- Е. Изменения рН крови

**Задача № 5**

У пациента в начале острого воспалительного процесса отмечается увеличение СОЭ. Увеличение каких из перечисленных компонентов крови являются причиной изменения СОЭ?

- А. Белков плазмы
- В. Фибриногена
- С. Минеральных компонентов
- Д. Глобулинов**
- Е. Альбуминов

Тема 3.1. Кость как орган. Виды соединений костей. Кости туловища, верхних и нижних конечностей. Череп и его отделы.

**Задача № 1**

В результате травмы произошел вывих атланта-осевого сустава, что привело к повреждению спинного мозга.

**Вопрос:** Какая часть II шейного позвонка может травмировать спинной мозг при вывихе?

**Собеседование по решению задачи:** Позвонки: развитие, особенности строения в различных отделах позвоночника; соединения между позвонками. Атланта-затылочный сустав: строение, мышцы, производящие движения в нём.

**Ответ на вопрос:** Зуб II шейного позвонка.

**Задача № 2**

При профилактическом осмотре у школьника выявили изгиб позвоночника во фронтальной плоскости.

**Вопрос:** Назовите этот изгиб.

**Собеседование по решению задачи:** Позвоночный столб в целом: части; изгибы, их формирование. Мышцы, производящие движения позвоночного столба; их иннервация. Грудная клетка в целом, её индивидуальные, возрастные и типологические особенности.

**Ответ на вопрос:** Сколиоз.

**Задача № 3**

Во время автомобильной аварии больной получил травму грудной клетки.

**Вопрос:** Какие кости образуют грудную клетку?



Пятигорский медико-фармацевтический институт –  
филиал федерального государственного бюджетного образовательного  
учреждения высшего образования

Собеседование по решению задачи: Развитие грудного ребра и грудной клетки. Соединение ребер с позвонками и грудиной. Движения ребер и мышцы, производящие эти движения; их кровоснабжение и иннервация.

**Ответ на вопрос:** Ребра, грудина, грудные позвонки.

**Задача № 4**

При обследовании ребенка 1.5 лет в области соединения лобной и теменных костей обнаружена перепонка размером 1x1.5 см.

**Вопрос:** Как называется это соединение?

**Собеседование по решению задачи:** Анатомическая и биомеханическая классификация соединений костей. Непрерывные соединения костей.

**Ответ на вопрос:** Передний (лобный) родничок.

**Задача № 5**

У больного жалобы на боли в височной области при открывании рта и жевании.

**Вопрос:** Перечислите жевательные мышцы.

**Собеседование по решению задачи:** Жевательные мышцы: особенности развития; топография, строение, функции, кровоснабжение.

**Ответ на вопрос:** Жевательная мышца, височная мышца, медиальная и латеральная крыловидные мышцы.

Тема 4.1. Анатомия и физиология сердца

**Задача № 1**

При перкуссии (выстукивании) грудной клетки у больного выявлено, что правая граница сердца расположена на 3 см латеральнее правого края грудины.

**Вопрос:** Соответствует ли это норме?

**Собеседование по решению задачи:** Сердце: развитие, топография, наружное строение; проекция границ и клапанов на переднюю стенку грудной клетки.

**Ответ на вопрос:** Нет, т.к. в норме правая граница сердца опускается от уровня верхнего края третьего правого реберного хряща вниз до пятого правого реберного хряща по правой окологрудинной линии.

**Задача № 2**

У пациента нарушение ритма сердца.

**Вопрос:** Назовите систему, которая обеспечивает автоматизм и ритмичную работу сердца.

**Собеседование по решению задачи:** Сердце: строение стенки, особенности строения миокарда предсердий и желудочков. Проводящая система сердца.

**Ответ на вопрос:** Регуляцию и координацию последовательности сокращений миокарда стенок камер сердца осуществляет его проводящая система.

**Задача № 3**

Аускультация (выслушивание) тонов клапанов сердца, производится в определенных местах грудной клетки.

**Вопрос:** Тоны какого клапана выслушивают в точке проекции на грудную клетку верхушки сердца?

**Собеседование по решению задачи:** Клапанный аппарат сердца. Механизм регуляции тока крови в сердце.

**Ответ на вопрос:** В точке проекции на переднюю грудную стенку верхушки сердца (в V левом межреберье на 1- 1,5 см кнутри, медиальнее, от левой среднеключичной линии) выслушиваются тоны митрального (двустворчатого или левого предсердно-желудочкового) клапана.

**Задача № 4**



Пятигорский медико-фармацевтический институт –  
филиал федерального государственного бюджетного образовательного  
учреждения высшего образования

Установлено, что при «Волгоградский государственный медицинский университет» встречаются инфаркты миокарда.

Министерства здравоохранения  
Российской Федерации

**Собеседование по решению задачи:** Артерии и вены сердца.

**Ответ на вопрос:** Передняя межжелудочковая ветвь и огибающая ветвь.

#### Задача № 5

При выполнении некоторых операций на сердце доступ к его задней стенке осуществляется через пазухи перикарда.

**Вопрос:** Назовите пазухи перикарда.

**Собеседование по решению задачи:** Сердце: строение стенки сердца. Перикард: строение, полость перикарда, синусы перикарда.

**Ответ на вопрос:** Поперечная и косая пазухи перикарда.

Тема 4.2. Процесс крово- и лимфообращения

#### Задача № 1

В артериях течет как артериальная, так и венозная кровь.

**Вопрос:** Назовите артерии, содержащие венозную кровь.

**Собеседование по решению задачи:** Большой и малый круги кровообращения. Сосуды малого (легочного) круга кровообращения: общая характеристика, закономерности их распределения в лёгких.

**Ответ на вопрос:** Правая и левая лёгочные артерии (образуются при бифуркации лёгочного ствола) несут венозную кровь от сердца к лёгким.

#### Задача № 2

При вскрытии трупа обнаружен разрыв дуги аорты.

**Вопрос:** Назовите ветви дуги аорты.

**Собеседование по решению задачи:** Связь структуры и функции в сосудистой системе.

**Ответ на вопрос:** Плечеголовной ствол, левая общая сонная артерия, левая подключичная артерия.

#### Задача № 3

У больных сахарным диабетом обнаруживаются изменения кровоснабжения сетчатки глазного яблока.

**Вопрос:** Какая артерия кровоснабжает сетчатку глазного яблока?

**Собеседование по решению задачи:** Общая и внутренняя сонная артерии: топография, ветви, области кровоснабжения.

**Ответ на вопрос:** Сетчатку глазного яблока кровоснабжает центральная артерия сетчатки - ветвь глазной артерии (из системы внутренней сонной артерии).

#### Задача № 4

При травме языка, сопровождающейся обильным кровотечением, возникает необходимость в перевязке язычной артерии в месте её отхождения от наружной сонной артерии.

**Вопрос:** На каком уровне язычная артерия отходит от наружной сонной артерии?

**Собеседование по решению задачи:** Общая и наружная сонная артерии: топография, ветви, области кровоснабжения.

**Ответ на вопрос:** На уровне большого рога подъязычной кости.

#### Задача № 5



Пятигорский медико-фармацевтический институт –  
филиал федерального государственного бюджетного образовательного  
учреждения высшего образования

«Волгоградский государственный медицинский университет»  
Министерства здравоохранения  
Российской Федерации

У больного в результате длительного заболевания возникли мозговые нарушения. При обследовании выявлен стеноз (сужение) устья левой подчелюстной артерии.

**Вопрос:** Какая ветвь подчелюстной артерии отходит к головному мозгу?

**Собеседование по решению задачи:** Подчелюстная артерия: топография, ветви, области кровоснабжения.

**Ответ на вопрос:** Позвоночная артерия.

Тема 5.1. Анатомия и физиология центральной нервной системы

#### Задача №1

Известно, что многие кожные болезни возникают после нервных расстройств и, наоборот, некоторые заболевания кожи вызывают поражения нервной системы.

**Вопрос:** Объясните причину этой взаимосвязи.

**Собеседование по решению задачи:** Фило- и онтогенез нервной системы.

**Ответ на вопрос:** Нервная система и эпидермис кожи имеют единый источник развития – эктодерму.

#### Задача №2

У больного перелом шейного отдела позвоночного столба с повреждением передних канатиков спинного мозга

**Вопрос:** Какая функция спинного мозга нарушена?

**Собеседование по решению задачи:** Функциональная анатомия спинного мозга. Внутреннее строение: топография белого и серого вещества спинного мозга; клиническое значение.

Строение простой и сложной рефлекторных дуг.

**Ответ на вопрос:** Нарушена проводниковая функция спинного мозга (повреждаются двигательные проводящие пути ЦНС).

#### Задача №3

Больному с жалобами на боли в пояснице, усиливающиеся при изменениях положения туловища, поставлен диагноз: пояснично-крестцовый радикулит (поражение корешков соответствующих спинно-мозговых нервов)

**Вопрос:** К какой части нервной системы относятся корешки спинномозговых нервов?

**Собеседование по решению задачи:** Функции нервной системы. Общий план строения нервной системы (понятие о нейронах и нейроглии). Классификация нервной системы: анатомо-функциональная, топографическая.

**Ответ на вопрос:** К периферической части нервной системы.

#### Задача №4

У больного выявлены симптомы менингита (воспаления оболочек головного мозга).

Для уточнения диагноза необходимо исследование спинномозговой жидкости.

**Вопрос:** На каком уровне необходимо сделать прокол (пункцию) подпаутинного пространства спинного мозга, чтобы получить для анализа спинномозговую жидкость.

**Собеседование по решению задачи:** Спинной мозг: внешнее строение (сегменты, утолщения, мозговой конус, их скелетотопия). Оболочки спинного мозга, межоболочечные пространства и их содержимое; клиническое значение.

**Ответ на вопрос:** Пункция подпаутинного пространства спинного мозга проводится между остистыми отростками III-го и IV-го поясничных позвонков.

#### Задача №5

При исследовании 4-х недельного эмбриона выявлено нарушение развития головного мозга.



Пятигорский медико-фармацевтический институт –  
филиал федерального государственного бюджетного образовательного  
учреждения высшего образования  
«Волгоградский государственный медицинский университет»

Министерства здравоохранения  
Российской Федерации

**Вопрос:** Из каких мозговых пузырей состоит головной мозг 4-х недельного эмбриона?  
**Собеседование по решению задачи:** Развитие головного мозга: источник, стадии трёх и пятимозговых пузырей, их производные.

Тема 6.1. Анатомия и физиология органов дыхания

**Задача № 1**

Больной обратился к врачу с жалобами на частые кровотечения из носа.

**Вопрос:** Что может явиться источником носовых кровотечений?

**Собеседование по решению задачи:** Развитие дыхательной системы.

**Ответ на вопрос:** Густые венозные пещеристые сплетения подслизистой основы слизистой оболочки нижней и средней носовых раковин.

**Задача № 2**

Больной обратился к врачу с жалобами на сильный приступообразный кашель, боль за грудиной и повышение температуры тела. Был поставлен диагноз: острый бронхит (воспаление слизистой оболочки бронхов).

**Вопрос:** какие структуры бронхов вовлечены в воспалительный процесс?

**Собеседование по решению задачи:** Связь формы(структуры) и функции в дыхательной системе.

**Ответ на вопрос:** поражен мукоцилиарный аппарат, который состоит из слизистых желез слизистой оболочки бронхов и реснитчатого эпителия. Слизь образует пленку, которая в норме продвигается ресничками эпителия в сторону глотки со скоростью 30 мм в час. При бронхите – воспаления слизистой оболочки бронхов пленка не продвигается, слизь забивает бронхи, и удаляется только при кашле.

**Задача № 3**

Больной обратился к врачу с жалобами на затруднение носового дыхания. При рентгенологическом обследовании было выявлено искривление носовой перегородки и рекомендована операция.

**Вопрос:** Какие структуры носовой перегородки должны быть подвержены хирургической коррекции?

**Собеседование по решению задачи:** Полость носа: стенки, отделы, раковины, ходы и их сообщения (обонятельная и дыхательная области слизистой оболочки) полости носа; кровоснабжение и иннервация стенок полости носа.

**Ответ на вопрос:** Хрящ перегородки носа, перпендикулярная пластинка решетчатой кости.

**Задача № 4**

В ЛОР отделение поступил больной с хроническим гайморитом (воспалением слизистой оболочки верхнечелюстной пазухи). После рентгенологического исследования назначена пункция (прокол) пазухи.

**Вопрос:** Дайте анатомическое обоснование необходимости рентгенологического исследования и

места пункции верхнечелюстной пазухи.

**Собеседование по решению задачи:** Полость носа: строение её стенок; их кровоснабжение, иннервация, отток лимфы. Околоносовые (придаточные) пазухи полости носа: их функции, топография, сообщения с носовыми ходами.

**Ответ на вопрос:** Рентгенологическое исследование необходимо для выявления уровня жидкости (например, гноя) в пазухе. Верхнечелюстная пазуха сообщается со средним носовым ходом полулунной расщелиной. При небольшом количестве содержимого пазухи



**Пятигорский медико-фармацевтический институт –  
филиал федерального государственного бюджетного образовательного  
учреждения высшего образования**

**Ведущий государственный медицинский университет  
Министерства здравоохранения  
Российской Федерации**

**Задача № 5**

В поликлинику обратился больной с жалобами на грубый «лающий» кашель, осиплость голоса и повышение температуры тела. Был поставлен диагноз: ларингит (воспаление слизистой оболочки гортани).

**Вопрос:** Поражение каких структур гортани может вызвать изменение голоса?

**Собеседование по решению задачи:** Гортань: хрящи гортани, их функции; соединения; мышцы гортани, их функции; полость гортани, её отделы. Кровоснабжение, отток лимфы.

**Ответ на вопрос:** Изменения голоса могут быть вызваны поражением голосовых складок гортани.

Тема 6.2. Анатомия и физиология органов пищеварения

**Задача № 1**

У женщины 20-ти лет кровотечение в полость малого таза. При исследовании обнаружена кровь в «дугласовом пространстве».

**Вопрос:** Что такое «дугласово пространство»?

**Собеседование по решению задачи:** Брюшина: строение; топография брюшины в нижнем этаже брюшной полости: углубления.

**Ответ на вопрос:** «Дугласово пространство» – это прямокишечно-маточное углубление.

**Задача № 2**

Больной обратился к врачу с жалобами на изжогу, отрыжку, тошноту и неприятный запах изо рта. Был поставлен диагноз: хронический гастрит (воспаление слизистой оболочки желудка).

**Вопрос:** Какая оболочка стенки желудка поражается при гастритах?

**Собеседование по решению задачи:** Связь формы (структуры) и функции в пищеварительной системе.

**Ответ на вопрос:** При гастритах поражается слизистая оболочка желудка.

**Задача № 3**

У больного проникающее ранение правой щеки.

**Вопрос:** Стенка какого отдела полости рта повреждена?

**Собеседование по решению задачи:** Ротовая полость: части; стенки: губы, щеки, твердое и мягкое нёбо, дно полости рта; их кровоснабжение.

**Ответ на вопрос:** Повреждена латеральная стенка преддверия рта.

**Задача № 4**

Больному планируется операция на языке, во время которой хирург должен перевязать артерию, кровоснабжающую язык.

**Вопрос:** Назовите основную артерию, кровоснабжающую язык.

**Собеседование по решению задачи:** Язык: строение, функции, кровоснабжение, отток лимфы.

**Ответ на вопрос:** Язычная артерия.

**Задача № 5**

У больного нарушена общая и вкусовая чувствительность.

**Вопрос:** Какие структуры полости рта воспринимают вкус?

**Собеседование по решению задачи:** Язык: строение, функции, кровоснабжение, отток лимфы.



Пятигорский медико-фармацевтический институт –  
филиал федерального государственного бюджетного образовательного  
учреждения высшего образования

Юго-Восточный федеральный университет  
Министерства здравоохранения  
Российской Федерации

Тема 6.3. Анатомия и физиология мочеполовой системы

**Задача № 1**

У пациента обнаружена подвздошная дистопия (эктопия) почек: они находятся в подвздошных ямках полости таза.

**Вопрос:** Чем объясняется такое расположение почек?

**Собеседование по решению задачи:** Развитие органов мочевой и половых систем.

**Ответ на вопрос:** Подвздошная дистопия (эктопия) почек – аномалия их развития; она обусловлена тем, что в раннем плодном периоде (на 3-ем месяце) развития не произошло перемещение («восхождение») metanephros (постоянных или конечных, тазовых почек) из полости таза (места их закладки) в брюшную полость.

**Задача № 2**

Больному поставлен диагноз: блуждающая почка. Этот вид патологии почки обычно связан с недостаточностью ее фиксирующего аппарата.

**Вопрос:** Что является фиксирующим аппаратом почки?

**Собеседование по решению задачи:** Связь формы (структуры) и функции в мочевой и половых системах.

**Ответ на вопрос:** 1) почечная фасция; 2) связки почек; 3) почечная ножка; 4) почечное ложе; 5) мышцы брюшного пресса, обеспечивающие внутрибрюшное давление.

**Задача № 3**

В урологическое отделение поступил больной с жалобами на отеки лица и боли в поясничной области. После проведенного обследования был поставлен диагноз: острый гломерулонефрит.

**Вопрос:** Какие структуры почки поражены?

**Собеседование по решению задачи:** Почки: функции, топография, строение, в т.ч., структурно-функциональная единица - нефрон; кровоснабжение, отток лимфы.

**Ответ на вопрос:** Нефроны.

**Задача № 4**

У мужчины 25-ти лет травма полового члена, которая привела к нарушению мочеиспускания.

**Вопрос:** Повреждение какой структуры полового члена привело к нарушению мочеиспускания?

**Собеседование по решению задачи:** Наружные мужские половые органы: половой член; мошонка, наружное и внутреннее строение, функции; кровоснабжение.

**Ответ на вопрос:** К нарушению мочеиспускания привело поражение губчатого тела полового члена, через которое проходит мочеиспускательный канал.

**Задача № 5**

У мужчины 25-ти лет нарушение эрекции. Известно, что 5 лет назад он перенес травму промежности.

**Вопрос:** Повреждение каких мышц промежности вызвало нарушение эрекции?

**Собеседование по решению задачи:** Промежность, её области, диафрагмы. Мышцы и фасции мужской и женской промежности, их кровоснабжение.

**Ответ на вопрос:** В эрекции полового члена участвуют поверхностная поперечная мышца промежности, седалищно-пещеристые и луковично-губчатые мышцы.

Тема 8.4. Прикус. Виды прикуса. Артикуляция. Окклюзия. Виды окклюзии



Пятигорский медико-фармацевтический институт –  
филиал федерального государственного бюджетного образовательного  
учреждения высшего образования

«Волгоградский государственный медицинский университет»

Министерства здравоохранения  
Российской Федерации

При обследовании больного у него был диагностирован тупокиев травмирующий прикус, при котором передние нижние зубы при смыкании касаются слизистой оболочки передних отделов твердого неба.

**Вопрос:** Какое образование слизистой оболочки твердого неба травмируется при данном виде прикуса?

**Ответ:** травмируется резцовый сосочек

**Собеседование по задаче:** Собственно полость рта, её стенки. Твердое небо. Рельеф слизистой оболочки твердого неба. Характер и расположение подслизистого слоя в различных отделах твердого неба. Кровоснабжение, иннервация, лимфоотток.

#### Задача №2

При определении прикуса врач выявил следующее соотношение жевательных бугорков первых моляров верхней и нижней челюстей. Медиальный щёчный бугорок верхнего моляра располагается между медиальным щёчным и дистальным щёчным бугорками нижнего моляра.

**Вопрос:** Как называется такое соотношение жевательных бугорков шестых зубов?

**Ответ:** соотношение жевательных бугорков первых моляров верхней и нижней челюсти носит название «ключ» зубной системы.

**Собеседование по задаче:** Зубные ряды и дуги, их взаимоотношения; факторы, обеспечивающие структурно-функциональное единство зубной системы.

#### Задача №3

У пациента при смыкании челюстей в центральной окклюзии (прикус) режущие края коронок верхних и нижних передних зубов смыкаются между собой «встык»

**Вопрос:** Как называется вид смыкания зубов у данного пациента?

**Ответ:** у данного пациента один из видов переходных прикусов - прямой прикус.

**Собеседование по задаче:** Артикуляция, окклюзия, прикус. "Ключ" зубной системы. Физиологический прикус и его характеристика. Переходные прикусы.

#### Задача №4

У пациента при смыкании челюстей в центральной окклюзии (прикус) определяется щель между резцами верхней и нижней челюсти.

**Вопрос:** Как называется вид смыкания зубов у данного пациента?

**Ответ:** у данного пациента один из видов патологических прикусов - открытый прикус.

**Собеседование по задаче:** Артикуляция, окклюзия, прикус. "Ключ" зубной системы. Патологические прикусы их характеристика.

## 4. ЗАДАНИЯ ПО ОЦЕНКЕ ОСВОЕНИЯ ПРАКТИЧЕСКИХ НАВЫКОВ

Перечень органов, их частей и деталей строения (анатомических образований), которые каждый студент должен уметь найти и показать на трупе или отдельных препаратах и назвать их по латыни.

### АНАТОМИЯ КОСТЕЙ (ОСТЕОЛОГИЯ)

#### Остеология (osteologia)

Тело позвонка - corpus vertebrae

Дуга позвонка - arcus vertebrae

Верхняя позвоночная вырезка - incisura vertebralis superior

Нижняя позвоночная вырезка - incisura vertebralis inferior

Позвоночное отверстие - foramen vertebrale

Остистый отросток - processus spinosus

Поперечный отросток - processus transversus

Верхний суставной отросток - processus articularis superior

Нижний суставной отросток - processus articularis inferior

Передняя дуга 1 шейного позвонка - arcus anterior atlantis

Ямка зуба 1 шейного позвонка - fovea dentis atlantis



Пятигорский медико-фармацевтический институт –  
филиал федерального государственного бюджетного образовательного  
учреждения высшего образования  
«Волгоградский государственный медицинский университет»  
Министерства здравоохранения  
Российской Федерации

Задняя дуга 1 шейного позвонка - dens axis  
Зуб осевого позвонка - dens axis  
Основание крестца - basis ossis sacri  
Верхушка крестца – apex ossis sacri  
Тазовые крестцовые отверстия - foramina sacralia pelvina  
Крестцовый канал - canalis sacralis  
Головка ребра – caput costae  
Шейка ребра – collum costae  
Бугорок ребра - tuberculum costae  
Рукоятка грудины – manubrium sterni  
Яремная вырезка грудины – incisura sterni jugularis  
Тело грудины – corpus sterni  
Мечевидный отросток - processus xiphoideus  
Глабелла лобной кости – glabella ossis frontalis  
Тело клиновидной кости - corpus ossis sphenoidalis  
Турецкое седло – sella turcica  
Гипофизарная ямка – fossa hypophysialis  
Спинка седла клиновидной кости - dorsum sellae ossis sphenoidalis  
Большое крыло клиновидной кости – ala major ossis sphenoidalis  
Круглое отверстие – foramen rotundum  
Овальное отверстие – foramen ovale  
Остистое отверстие – foramen spinosum  
Слезная кость - os lacrimale  
Сошник - vomer  
Носовая кость - os nasale  
Затылочный мыщелок - condylus occipitalis  
Наружный затылочный выступ - protuberantia occipitalis externa  
Внутренний затылочный выступ – protuberantia occipitalis interna  
Большое затылочное отверстие - foramen occipitale magnum  
Внутреннее слуховое отверстие и внутренний слуховой проход – porus acusticus internus et meatus acusticus internus  
Тело верхней челюсти - corpus maxillae  
Лобный отросток верхней челюсти – processus frontalis maxillae  
Скуловой отросток верхней челюсти - processus zygomaticus maxillae  
Небный отросток верхней челюсти - processus palatinus maxillae  
Перпендикулярная пластина небной кости ( на черепе) – lamina perpendicularis ossis palatini  
Горизонтальная пластинка небной кости на черепе - lamina horizontalis ossis palatini  
Тело нижней челюсти – corpus mandibulae  
Альвеолярная дуга нижней челюсти – arcus alveolaris mandibulae  
Зубные альвеолы нижней челюсти – alveoli dentales mandibulae  
Тело подъязычной кости – corpus ossis hyoidei  
Рваное отверстие на черепе – foramen lacerum  
Яремное отверстие на черепе – foramen cranii jugulare  
Передняя черепная ямка – fossa cranii anterior  
Задняя черепная ямка – fossa cranii posterior  
Скат на черепе - clivus  
Хоаны - choanae  
Твердое небо – palatum (durum) osseum  
Резцовый канал - canalis incisivus  
Крыловидно-небная ямка – fossa pterygopalatina  
Подвисочная ямка – fossa infratemporalis  
Височная ямка – fossa temporalis  
Шейка лопатки – collum scapulae



Пятигорский медико-фармацевтический институт –  
филиал федерального государственного бюджетного образовательного  
учреждения высшего образования

«Волгоградский государственный медицинский университет»

Министерства здравоохранения  
и социального развития  
Российской Федерации

Анатомическая шейка плечевой кости - *tuberculum majus humeri*

Большой бугорок плечевой кости - *tuberculum minus humeri*

Малый бугорок плечевой кости - *tuberculum minus humeri*

Головка лучевой кости - *caput radii*

Шейка лучевой кости - *collum radii*

Головка локтевой кости – *caput ulnae*

Кости запястья: - *ossa carpi*

- ладьевидная кость – *os scaphoideum*

- полулунная кость – *os lunatum*

- трехгранная кость - *os triquetrum*

- кость-трапеция – *os trapezium*

- гороховидная кость – *os pisiforme*

- трапецивидная кость – *os trapezoideum*

- головчатая кость – *os capitatum*

- крючковидная кость – *os hamatum*

Основание, тело и головка пястной кости – *basis, corpus et caput ossismetacarpalis*

Лобковый бугорок – *tuberculum pubicum*

Головка бедренной кости - *caput ossis femoris*

Шейка бедренной кости – *collum ossis femoris*

Малый вертел бедренной кости – *trochanter minor*

Большой вертел бедренной кости - *trochanter major*

Надколенник - *patella*

Пяточный бугор – *tuber calcanei*

Головка таранной кости – *caput tali*

Ладьевидная кость предплюсны – *os naviculare tarsi*

Кубовидная кость – *os cuboideum*

Медиальная клиновидная кость – *os cuneiforme mediale*

Промежуточная клиновидная кость - *os cuneiforme intermedium*

Латеральная клиновидная кость - *os cuneiforme laterale*

Основание, тело и головка плюсневой кости – *basis, corpus et caput ossismetatarsalis*

Проксимальная, средняя и дистальная фаланги пальцев стопы – *phalanx proximalis, phalanx media, phalanx distalis*

## АРТРОЛОГИЯ

Венечный шов (черепа) – *sutura coronalis*

Сагиттальный шов (черепа) – *sutura sagittalis*

Ламбдовидный шов (черепа) – *sutura lambdoidea*

Межпозвоночный диск – *discus intervertebralis*

Фиброзное кольцо (межпозвоночного диска) – *anulus fibrosus*

Студенистое ядро (межпозвоночного диска) – *nucleus pulposus*

Передняя продольная связка (позвоночника) – *ligamentum longitudinale anterius*

Задняя продольная связка (позвоночника) - *ligamentum longitudinale posterius* Межостистая  
связка – *ligamentum interspinale*

Желтая связка (позвоночника) – *ligamentum flavum*

Надостная связка (позвоночника) – *ligamentum supraspinale*

Сустав головки ребра – *articulatio capitis costae*

Грудино-рёберный сустав – *articulatio sternocostalis*

Суставная капсула плечевого сустава – *capsula articularis articulationis humeri*

Среднезапястный сустав - *articulatio mediocarpea*

Лобковый симфиз – *symphysis pubica*



Пятигорский медико-фармацевтический институт –  
филиал федерального государственного бюджетного образовательного  
учреждения высшего образования

«Волгоградский государственный медицинский университет»

Министерства здравоохранения

Российской Федерации

Верхняя побоквая связка – ligamentum patellae

Связка надколенника – ligamentum patellae

Поперечная связка колена – ligamentum transversum genus

Латеральный мениск коленного сустава – meniscus lateralis articulationisgenus

Медиальный мениск коленного сустава – meniscus medialis articulationisgenus

## МИОЛОГИЯ

Трапецевидная мышца – musculus trapezius

Широчайшая мышца спины – musculus latissimus dorsi

Ромбовидная мышца – musculus rhomboideus

Большая грудная мышца - musculus pectoralis major

Малая грудная мышца - musculus pectoralis minor

Передняя зубчатая мышца – musculus serratus anterior

Наружные, внутренние межреберные мышцы – musculi intercostales externi, interni

Поясничная часть диафрагмы – pars lumbalis diaphragmatis

Реберная часть диафрагмы - pars costalis diaphragmatis

Грудинная часть диафрагмы - pars sternalis diaphragmatis

Аортальное отверстие диафрагмы – hiatus aorticus diaphragmatis

Пищеводное отверстие диафрагмы - hiatus oesophageus diaphragmatis

Отверстие нижней полой вены – foramen venae cavae inferioris

Передняя пластинка влагалища прямой мышцы живота – lamina anterior vaginae musculi recti abdominis

Прямая мышца живота – musculus rectus abdominis

Двубрюшная мышца – musculus digastricus

Надчерепной апоневроз (сухожильный шлем) – aponeurosis epicranialis (galea aponeurotica)

Круговая мышца глаза – musculus orbicularis oculi

Большая скуловая мышца – musculus zygomaticus major

Височная мышца – musculus temporalis

Жевательная мышца – musculus masseter

Большая круглая мышца – musculus teres major

Подмышечная полость - cavum axillare

Локтева ямка – fossa cubiti

Локтевая мышца – musculus anconeus

Бедренный канал – canalis femoralis

Большая ягодичная мышца – musculus gluteus maximus

Прямая мышца (четырёхглавая мышца) – musculus rectus femoris (musculus quadriceps femoris)

Длинная приводящая мышца бедра – musculus adductor longus

Широкая фасция бедра – fascia lata femoris

Трёхглавая мышца голени - musculus triceps surae

Икроножная мышца - musculus gastrocnemius

## ПИЩЕВАРИТЕЛЬНАЯ СИСТЕМА

Подъязычная слюнная железа – glandula salivaria sublingualis

Поднижнечелюстная слюнная железа - glandula salivaria submandibularis

Околоушная слюнная железа - glandula salivaria parotis

Коронка зуба – corona dentis

Шейка зуба - cervix dentis

Корень зуба – radix dentis

Резцы - dentes incisivi

Клыки - dentes canini

Малые коренные зубы – dentes premolares



Пятигорский медико-фармацевтический институт –  
филиал федерального государственного бюджетного образовательного  
учреждения высшего образования  
«Волгоградский государственный медицинский университет»  
Министерства здравоохранения  
Российской Федерации

Большие коренные зубы – dentes maxillares superiores

Зуб мудрости – dens serotinus

Корень языка - corpus linguae

Корень языка - radix linguae

Спинка языка - dorsum linguae

Язычная миндалина - tonsilla lingualis

Мягкое небо – palatum molle

Свод глотки – fornix pharyngis

Глоточная миндалина – tonsilla pharyngealis

Шейная часть пищевода – pars cervicalis oesophagi

Грудная часть пищевода – pars thoracica oesophagi

Брюшная часть пищевода – pars abdominalis oesophagi

Передняя стенка желудка – paries anterior ventriculi

Задняя стенка желудка – paries posterior ventriculi

Большая кривизна желудка – curvatura ventriculi major

Малая кривизна желудка - curvatura ventriculi minor

Кардиальная часть желудка – pars cardiaca ventriculi

Дно желудка – fundus ventriculi

Тело желудка - corpus ventriculi

Большой сосочек двенадцатиперстной кишки - papilla duodeni major

Малый сосочек двенадцатиперстной кишки - papilla duodeni minor

Тощая кишка - jejunum

Подвздошная кишка - ileum

Слепая кишка – caecum (cesum)

Червеобразный отросток – appendix vermiformis

Восходящая ободочная кишка - colon ascendens

Нисходящая ободочная кишка – colon descendens

Сигмовидная ободочная кишка – colon sigmoideum Гаустры – haustra coli

Прямая кишка - rectum

Диафрагмальная поверхность печени – facies diaphragmatica hepatis

Висцеральная поверхность печени – facies visceralis hepatis

Ворота печени – porta hepatis

Правая доля печени – lobus hepatis dexter

Левая доля печени - lobus hepatis sinister

Квадратная доля печени – lobus quadratus hepatis

Хвостатая доля печени - lobus caudatus hepatis

Дно желчного пузыря – fundus vesicae felleae

Тело желчного пузыря – corpus vesicae felleae

Шейка желчного пузыря – collum vesicae felleae

Пузырный проток – ductus cysticus

Общий желчный проток – ductus choledochus

Головка поджелудочной железы – caput pancreatis

Тело поджелудочной железы – corpus pancreatis

Хвост поджелудочной железы - cauda pancreatis

## ДЫХАТЕЛЬНАЯ СИСТЕМА

Верхняя носовая раковина – concha nasalis superior  
Средняя носовая раковина - concha nasalis media  
Нижняя носовая раковина - concha nasalis inferior  
Верхний носовой ход – meatus nasi superior  
Средний носовой ход - meatus nasi medius  
Нижний носовой ход - meatus nasi inferior  
Хоаны - choanae  
Гортань (на трупе) - larynx  
Надгортанник - epiglottis  
Вход в гортань – aditus laryngis  
Преддверие гортани - vestibulum laryngis  
Голосовая связка гортани – plica vocalis  
Голосовая щель – rima glottidis  
Трахея - trachea  
Хрящи трахеи – cartilagine tracheales  
Бифуркация трахеи – bifurcatio tracheae  
Правый главный бронх - bronchus principalis dexter  
Левый главный бронх - bronchus principalis sinister  
Основание легкого – basis pulmonis  
Верхушка легкого – apex pulmonis  
Реберная поверхность легкого – facies costalis pulmonis  
Медиальная поверхность легкого – facies medialis pulmonis  
Диафрагмальная поверхность легкого - facies diaphragmatica pulmonis  
Передний край легкого – margo anterior pulmonis  
Ворота легкого – hilum pulmonis  
Корень легкого - radix pulmonis  
Купол плевры – cupula pleurae  
Висцеральная (легочная) плевра – pleura visceralis (pulmonalis)  
Париетальная плевра – pleura parietalis  
Диафрагмальная плевра – pleura diaphragmatica

### **МОЧЕПОЛОВОЙ АППАРАТ**

Почка (правая, левая) – ren (dexter, sinister)  
Почечные ворота – hilum renalis  
Почечная пазуха – sinus renalis  
Корковое вещество почки – cortex renis  
Мозговое вещество почки – medulla renis  
Почечная пирамида – pyramis renalis  
Почечная лоханка – pelvis renalis  
Большая почечная чашка – calyx renalis major  
Малая почечная чашка – calyx renalis minor  
Мочеточник (правый, левый) - ureter (dexter, sinister)  
Мочевой пузырь – vesica urinaria  
Дно мочевого пузыря – fundus vesicae urinariae  
Шейка мочевого пузыря - cervix vesicae urinariae  
Мочепузырный треугольник – trigonum vesicae urinariae  
Мочеточниковое отверстие – ostium ureteris  
Внутреннее отверстие мочеиспускательного канала – ostium urethrae internum

### **МУЖСКИЕ ПОЛОВЫЕ ОРГАНЫ**

Яичко - testis  
Придаток яичка - epididymis

Головка придатка яичка – caput epididymidis  
Тело придатка яичка – corpus epididymidis  
Семявыносящий проток – ductus deferens  
Ампула семявыносящего протока – ampulla ductus deferentis  
Семенной пузырек – vesicula seminalis  
Семенной бугорок – colliculus seminalis  
Семенной канатик – funiculus spermaticus  
Предстательная железа - prostata  
Правая (левая) доля предстательной железы - lobus prostatae dexter, sinister Перешеек предстательной железы (средняя доля) - isthmus prostatae (lobus medius)  
Головка полового члена – glans penis  
Крайняя плоть полового члена – preputium penis  
Пещеристое тело полового члена – corpus cavernosum penis  
Губчатое тело полового члена - corpus spongiosum penis  
Диафрагма таза – diaphragma pelvis

### **ЖЕНСКИЕ ПОЛОВЫЕ ОРГАНЫ**

Яичник - ovarium  
Свободный край яичника – margo liber ovarii  
Брыжеечный край яичника – margo mesovaricus ovarii  
Маточная труба – tuba uterina  
Бахромки маточной трубы – fimbriae tubae uterinae  
Воронка маточной трубы - infundibulum tubae uterinae  
Ампула маточной трубы – ampulla tubae uterinae  
Перешеек маточной трубы – isthmus tubae uterinae  
Тело матки – corpus uteri  
Дно матки - fundus uteri  
Шейка матки – cervix uteri  
Надвлагалищная часть шейки матки – portio supravaginalis cervicis uteri  
Влагалищная часть шейки матки – portio vaginalis cervicis uteri  
Большая половая губа – labium pudendi majus  
Малая половая губа - labium pudendi minus  
Преддверие влагалища – vestibulum vaginae  
Клиитор - clitoris  
Наружное отверстие женского мочеиспускательного канала – ostium externum urethrae femininae

### **АНГИОЛОГИЯ**

Основание сердца – basis cordis  
Верхушка сердца – apex cordis  
Грудинно-реберная (передняя) поверхность сердца – facies sternocostalis(anterior) cordis  
Диафрагмальная (нижняя) поверхность сердца – facies diaphragmatica(inferior) cordis  
Правое предсердие – atrium cordis dextrum  
Левое предсердие – atrium cordis sinistrum  
Правое ушко сердца - auricula cordis dextra  
Левое ушко сердца - auricula cordis sinistra  
Венечная борозда сердца – sulcus cordis coronalis  
Передняя межжелудочковая борозда – sulcus interventricularis cordis  
Правый желудочек сердца – ventriculus dexter  
Левый желудочек сердца - ventriculus sinister

Правое предсердно-желудочковое отверстие - ostium atrioventriculare dextrum  
Левое предсердно-желудочковое отверстие - ostium atrioventriculare sinistrum  
Отверстие аорты ( в сердце) – ostium aortae

Клапан легочного ствола – valva trunci pulmonalis

Овальная ямка (предсердия) - fossa ovalis

Мясистые трабекулы – trabeculae carneae

Сосочковые мышцы – muscoli papillares

Сухожильные хорды - chordae tendineae

Перикард - pericardium

Правая венечная артерия – arteria coronaria dextra

Левая венечная артерия - arteria coronaria sinistra

Венечный синус сердца – sinus coronarius cordis

Легочный ствол - truncus pulmonalis

Правая легочная артерия – arteria pulmonalis dextra

Левая легочная артерия - arteria pulmonalis sinistra

Луковица аорты – bulbus aortae

Восходящая часть аорты – pars ascendens aortae

Дуга аорты – arcus aortae

Плечеголовной ствол – truncus brachiocephalicus

Левая общая сонная артерия – arteria carotis communis sinistra

Правая общая сонная артерия – arteria carotis communis dextra

Наружняя сонная артерия – arteria carotis externa

Верхняя щитовидная артерия – arteria thyroidea superior

Язычная артерия – arteria lingualis

Лицевая артерия – arteria facialis

Затылочная артерия – arteria occipitalis

Задняя ушная артерия – arteria auricularis posterior

Внутренняя сонная артерия - arteria carotis interna

Брюшная аорта – aorta abdominalis (pars abdominalis aortae)

Бедренная артерия - arteria femoralis

Верхняя полая вена – vena cava superior

Внутренняя яремная вена – vena jugularis interna

Наружняя яремная вена – vena jugularis externa

Нижняя полая вена – vena cava inferior

Бедренная вена – vena femoralis

Подколенная вена – vena poplitea

### **ЛИМФАТИЧЕСКАЯ СИСТЕМА**

Грудной лимфатический проток – ductus thoracicus

Поднижнечелюстные лимфатические узлы – nodi lymphatici submandibulares

Бронхо – легочные лимфатические узлы - nodi lymphatici bronchopulmonales

Поясничные лимфатические узлы - nodi lymphatici lumbales

Левые желудочные лимфатические узлы - nodi lymphatici gastrici sinistri

Правые желудочные лимфатические узлы - nodi lymphatici gastrici dextri

Левые желудочно-сальниковые лимфатические узлы - nodi lymphatici gastromentales sinistri

Правые желудочно-сальниковые лимфатические узлы - nodi lymphatici gastromentales dextri

Верхние брыжеечные лимфатические узлы - nodi lymphatici mesentericisuperiores

Подмышечные лимфатические узлы - nodi lymphatici axillares

Паховые лимфатические узлы - nodi lymphatici inguinales

## ИММУННАЯ СИСТЕМА

Тимус - thymus  
Небная миндалина – tonsilla palatina  
Язычная миндалина – tonsilla lingualis  
Аппендикс – appendix vermiformis  
Селезенка – lien (splen)  
Ворота селезенки – hilum lienis

## ЦЕНТРАЛЬНАЯ НЕРВНАЯ СИСТЕМА

Передняя срединная щель спинного мозга - fissura mediana anterior medullaespinalis  
Задняя срединная борозда спинного мозга - sulcus medianus posterior medullaespinalis  
Передний канатик спинного мозга (на разрезе или на целом мозге) - funiculus anterior medullae spinalis  
Боковой канатик спинного мозга (на разрезе или на целом мозге) - funiculus lateralis medullae spinalis  
Задний канатик спинного мозга (на разрезе или на целом мозге) - funiculus posterior medullae spinalis  
Передний рог спинного мозга (на разрезе) - cornu anterius medullae spinalis  
Задний рог спинного мозга (на разрезе) - cornu posterius medullae spinalis  
Серп большого мозга (твердая оболочка головного мозга) - falx cerebri  
Намет мозжечка - tentorium cerebelli  
Верхний сагиттальный синус (твердой мозговой оболочки) - sinus sagittalis superior  
Нижний сагиттальный синус - sinus sagittalis inferior  
Средняя мозжечковая ножка - pedunculus cerebellaris medius  
Нижняя мозжечковая ножка - pedunculus cerebellaris inferior  
Верхняя мозжечковая ножка - pedunculus cerebellaris superior  
IV желудочек (на сагиттальном разрезе) - ventriculus quartus  
Ромбовидная ямка - fossa rhomboidea  
Ножка мозга - pedunculus cerebri  
Межножковая ямка (средний мозг) - fossa interpeduncularis (mesencephalon)  
Красное ядро (на разрезе среднего мозга) - nucleus ruber  
Черное вещество (на разрезе среднего мозга) - substantia nigra  
Промежуточный мозг - diencephalon  
Шишковидное тело - corpus pineale  
Таламус - thalamus  
Медиальное коленчатое тело - corpus geniculatum mediale  
Латеральное коленчатое тело - corpus geniculatum laterale  
III желудочек - ventriculus tertius  
Верхняя лобная борозда - sulcus frontalis superior  
Нижняя лобная борозда - sulcus frontalis inferior  
Постцентральная борозда - sulcus postcentralis  
Борозда гиппокампа - sulcus hippocampi  
Предцентральная извилина - gyrus precentralis  
Верхняя лобная извилина - gyrus frontalis superior  
Мозолистое тело - corpus callosum  
Свод мозга - fornix cerebri  
Прозрачная перегородка (мозга) - septum pellucidum (cerebri)  
Головка хвостатого ядра - caput nuclei caudati  
Тело хвостатого ядра - corpus nuclei caudati  
Хвост хвостатого ядра - cauda nuclei caudati  
Чечевицеобразное ядро - nucleus lentiformis  
Ограда - claustrum

## ПЕРИФЕРИЧЕСКАЯ НЕРВНАЯ СИСТЕМА

Зрительный нерв (II пара) - *nervus opticus*  
Глазодвигательный нерв (III пара) - *nervus oculomotorius*  
Блоковой нерв (IV пара) - *nervus trochlearis*  
Тройничный нерв (V пара) - *nervus trigeminus*  
Тройничный узел - *ganglion trigeminale*  
Глазной нерв - *nervus ophthalmicus*  
Верхнечелюстной нерв - *nervus maxillaris*  
Нижнечелюстной нерв - *nervus mandibularis*  
Ушно-височный нерв - *nervus auriculotemporalis*  
Язычный нерв - *nervus lingualis*  
Нижний альвеолярный нерв - *nervus alveolaris inferior*  
Отводящий нерв (VI пара) - *nervus abducens*  
Лицевой нерв (промежуточно-лицевой нерв VII пара) - *nervus facialis* Языкоглоточный нерв (IX пара) - *nervus glossopharyngeus*  
Блуждающий нерв (X пара) - *nervus vagus*  
Верхний гортанный нерв - *nervus laryngeus superior*  
Возвратный гортанный нерв - *nervus laryngeus recurrens*  
Передний блуждающий ствол – *truncus vagalis anterior*  
Задний блуждающий ствол - *truncus vagalis dorsalis*  
Добавочный нерв (XI пара) - *nervus accessorius*  
Подъязычный нерв (XII пара) - *nervus hypoglossus*  
Диафрагмальный нерв - *nervus phrenicus*  
Мышечно-кожный нерв - *nervus musculocutaneus*  
Срединный нерв - *nervus medianus*  
Локтевой нерв - *nervus ulnaris*  
Бедренный нерв - *nervus femoralis*  
Запирательный нерв - *nervus obturatorius*  
Седалищный нерв - *nervus ischiadicus*  
Общий малоберцовый нерв - *nervus peroneus communis*  
Глубокий малоберцовый нерв - *nervus peroneus profundus*  
Поверхностный малоберцовый нерв - *nervus peroneus superficialis* Большеберцовый нерв - *nervus tibialis*  
Медиальный подошвенный нерв - *nervus plantaris medialis*  
Латеральный подошвенный нерв - *nervus plantaris lateralis*  
Симпатический ствол - *truncus sympathicus*  
Узлы симпатического ствола - *ganglia trunci sympathici*  
Межузловые ветви симпатического ствола - *rami interganglionares truncisymphathici*  
Соединительные ветви симпатического ствола - *rami communicantes truncisymphathici*  
Большой внутренностный нерв - *nervus splanchnicus major*  
Малый внутренностный нерв - *nervus splanchnicus minor*  
Чревные узлы (чревое сплетение) - *ganglia coeliaca (plexus coeliacus)*

## ЭНДОКРИННЫЕ ЖЕЛЕЗЫ

Правая доля щитовидной железы - *lobus dexter glandulae thyreoideae*  
Левая доля щитовидной железы - *lobus sinister glandulae thyreoideae*  
Перешеек щитовидной железы - *isthmus glandulae thyreoideae*  
Надпочечник (левый, правый) - *glandula suprarenalis (dextra, sinistra)*

## ОРГАНЫ ЧУВСТВ

Склера глазного яблока - sclera bulbi oculi  
Роговица - cornea  
Ресничное тело (на разрезе глазного яблока) - corpus ciliare  
Радужка (на разрезе глазного яблока) - iris  
Зрачок - pupilla  
Сетчатка (на разрезе глазного яблока) - retina  
Хрусталик (на разрезе глазного яблока) - lens  
Стекловидное тело (на разрезе глазного яблока) - corpus vitreum  
Латеральная прямая мышца глаза - musculus rectus lateralis oculi  
Верхняя прямая мышца глаза - musculus rectus superior oculi  
Верхнее веко - palpebra superior  
Нижнее веко - palpebra inferior  
Верхний конъюнктивальный мешок - recessus conjunctivalis superior  
Нижний конъюнктивальный мешок - recessus conjunctivalis inferior  
Слезная железа - glandula lacrimalis  
Завиток ушной раковины - helix auriculae  
Противозавиток - anthelix  
Козелок - tragus  
Противокозелок – antitragus  
Мочка ушной раковины - lobulus auricularis

## 5. ТЕМЫ ДОКЛАДОВ

### Тема 2.1. Кость как орган. Соединение костей. Основы миологии

1. Пороки развития костей мозгового черепа.
2. Пороки развития костей лицевого черепа.
3. Аномалии развития позвоночного столба.
4. Развитие костей туловища в онтогенезе. Часто встречаемые аномалии.
5. Мышцы-пришельцы: понятие, развитие, особенности иннервации.

**ФОНД ОЦЕНОЧНЫХ СРЕДСТВ  
ДЛЯ ПРОВЕДЕНИЯ ПРОМЕЖУТОЧНОЙ АТТЕСТАЦИИ ПО ДИСЦИПЛИНЕ  
«АНАТОМИЯ И ФИЗИОЛОГИЯ ЧЕЛОВЕКА С КУРСОМ БИОМЕХАНИКИ  
ЗУБОЧЕЛЮСТНОЙ СИСТЕМЫ»**

**Промежуточная аттестация проводится в форме зачета, дифференцированного зачета, экзамена, другой формы контроля.**

Промежуточная аттестация включает следующие типы заданий: тестовые задания, практико-ориентированные задания, решение ситуационной задачи, собеседование по контрольным вопросам и т.д.

## **1. ТЕСТОВЫЕ ЗАДАНИЯ**

### **ОСТЕОЛОГИЯ**

**1. Автор труда «О назначении частей человеческого тела»:**

- Клавдий Гален;
- Леонардо да Винчи;
- Андрей Везалий;
- Гиппократ;
- Авиценна;

**2. На протяжении 13 веков господствовали поддерживаемые церковью анатомические представления:**

- Клавдия Галена;
- Леонардо да Винчи;
- Андрея Везалия;
- Гиппократа;
- Эразистрата;

**3. Автор труда «Канон врачебной науки»:**

- Клавдий Гален;
- Леонардо да Винчи;
- Андрей Везалий;
- Гиппократ;
- Авиценна;

**4. Основатель научной анатомии:**

- Гиппократ;
- Клавдий Гален;
- Леонардо да Винчи;
- Андрей Везалий;
- Авиценна;

**5. Автор труда «О строении тела человека»:**

- Гиппократ;
- Клавдий Гален;
- Леонардо да Винчи;
- Андрей Везалий;
- Авиценна;

**6. Первую русскую анатомическую терминологию разработал:**

- М.И. Шеин;
- Н.М. Максимович-Амбодик;
- П.А. Загорский;
- И.В. Буяльский;

- Н.И. Пирогов;
- 7. Автор первого отечественного атласа по анатомии «Силабус, или Указатель всех частей человеческого тела» (1744 г.):**
- М.И. Шеин;
  - Н.М. Максимович-Амбодик;
  - П.А. Загорский;
  - И.В. Буяльский;
  - Н.И. Пирогов;
- 8. Автор первого учебника по анатомии на русском языке «Сокращенная анатомия, все дело анатомическое кратко в себе заключающая» (1757 г.):**
- М.И. Шеин;
  - Н.М. Максимович-Амбодик;
  - П.А. Загорский;
  - И.В. Буяльский;
  - Н.И. Пирогов;
- 9. Организовал преподавание анатомии на русском языке:**
- М.И. Шеин;
  - Н.М. Максимович-Амбодик;
  - П.А. Загорский;
  - И.В. Буяльский;
  - К.И. Щепин;
- 10. Автор первого оригинального отечественного учебника по анатомии «Сокращенная анатомия, или Руководство к познанию строения человеческого тела в пользу обучающихся врачебной науке» (1802 г.):**
- М.И. Шеин;
  - Н.М. Максимович-Амбодик;
  - П.А. Загорский;
  - И.В. Буяльский;
  - К.И. Щепин;
- 11. Автор руководства на русском языке «Краткая общая анатомия тела человеческого» (1844 г.):**
- М.И. Шеин;
  - Н.М. Максимович-Амбодик;
  - П.А. Загорский;
  - И.В. Буяльский;
  - К.И. Щепин;
- 12. Автор атласа «Полный курс прикладной анатомии человеческого тела» (1843-1844 г.):**
- М.И. Шеин;
  - Н.М. Максимович-Амбодик;
  - П.А. Загорский;
  - И.В. Буяльский;
  - Н.И. Пирогов;

**13. Метод распилов замороженных трупов предложил:**

- М.И. Шеин;
- Н.М. Максимович-Амбодик;
- П.А. Загорский;
- И.В. Буяльский;
- Н.И. Пирогов;

**14. Основоположник функционального направления в анатомии:**

- Н.И. Пирогов;
- П.Ф. Лесгафт;
- В.Н. Шевкуненко;
- М.Г. Привес;
- С.С. Михайлов;

**15. Учение об индивидуальной анатомической изменчивости раз-работал:**

- Н.И. Пирогов;
- П.Ф. Лесгафт;
- В.Н. Шевкуненко;
- М.Г. Привес;
- С.С. Михайлов;

**16. Ввел преподавание рентгеноанатомии в курсе анатомии че-ловека:**

- Н.И. Пирогов;
- П.Ф. Лесгафт;
- В.Н. Шевкуненко;
- М.Г. Привес;
- С.С. Михайлов;

**17. Кости являются производными:**

- мышечной ткани;
- эпителиальной ткани;
- соединительной ткани;
- нервной ткани;

**18. Структурной единицей кости является:**

- остеоцит;
- костная балка;
- остеон;
- остеобласт;
- остеокласт;

**19. Снаружи кость покрыта:**

- периостом;
- перихондрием;
- эндостом;

- периостом и суставным хрящом;
- периостом и эндостом;

**20. Костномозговая полость выстлана:**

- периостом;
- перихондрием;
- суставным хрящом;
- эндостом;
- желтым костным мозгом;

**21. Компактное вещество образует:**

- губчатые кости;
- эпифизы трубчатых костей;
- диафизы трубчатых костей;
- губчатые кости и диафизы трубчатых костей;
- губчатые кости и эпифизы трубчатых костей;

**22. Губчатое вещество образует:**

- эпифизы трубчатых костей;
- диафизы трубчатых костей;
- губчатые кости;
- губчатые кости и диафизы трубчатых костей;
- губчатые кости и эпифизы трубчатых костей;

**23. Источник развития костей:**

- энтодерма;
- эктодерма;
- мезодерма;

**24. Кости туловища развиваются из:**

- дерматома;
- миотома;
- склеротома;
- нефротома;
- спланхнотома;

**25. Из первой висцеральной дуги развивается:**

- лобная кость;
- затылочная кость;
- клиновидная кость;
- верхняя челюсть;
- височная кость;

**26. Из первой висцеральной дуги развивается:**

- лобная кость;
- затылочная кость;
- нижняя челюсть;
- теменная кость;
- подъязычная кость;

**27. Подъязычная кость развивается:**

- из первой висцеральной дуги;
- из первой и второй висцеральных дуг;
- из второй висцеральной дуги;
- из первой и третьей висцеральных дуг;
- из второй и третьей висцеральных дуг;

**28. Источник развития мозгового черепа:**

- дерматомы головных сомитов;
- миотомы головных сомитов;
- склеротомы головных сомитов;
- мезодерма висцеральных дуг;
- эктодерма висцеральных дуг;

**29. Источник развития лицевого черепа:**

- дерматомы головных сомитов;
- склеротомы головных сомитов;
- миотомы головных сомитов;
- мезодерма висцеральных дуг;
- эктодерма висцеральных дуг;

**30. Образование костной ткани внутри соединительной ткани происходит при:**

- энхондральном окостенении;
- перихондральном окостенении;
- эндесмальном окостенении;

**31. Образование костной ткани внутри хряща происходит:**

- при перихондральном окостенении;
- при энхондральном окостенении;
- при эндесмальном окостенении;

**32. Отложение костных клеток на поверхности хряща происходит:**

- при перихондральном окостенении;
- при энхондральном окостенении;
- при эндесмальном окостенении;

**33. Первичные кости образуются путем:**

- энхондрального окостенения;
- перихондрального окостенения;
- энхондрального и перихондрального окостенения;
- эндесмальное окостенения;

**34. Вторичные кости образуются путем:**

- энхондрального окостенения;
- перихондрального окостенения;
- энхондрального и перихондрального окостенения;
- эндесмальное окостенения;

- 35. Рост кости в толщину происходит за счет:**
- надкостницы;
  - эндоста;
  - эпифизарного хряща;
  - суставного хряща;
- 36. Рост трубчатых костей в длину происходит за счет:**
- надкостницы;
  - эндоста;
  - эпифизарного хряща;
  - суставного хряща;
- 37. Стадии развития первичных костей:**
- перепончатая, хрящевая, костная;
  - перепончатая, хрящевая;
  - перепончатая, костная;
  - хрящевая, костная;
- 38. Стадии развития вторичных костей:**
- перепончатая, хрящевая, костная;
  - перепончатая, костная;
  - перепончатая, хрящевая;
  - хрящевая, костная;
- 39. Перепончатая стадия развития скелета охватывает период:**
- 3 – 4 недели внутриутробного развития;
  - 5 – 6 недели внутриутробного развития;
  - с 7 недели внутриутробного развития;
- 40. Хрящевая стадия развития скелета охватывает период:**
- 3 – 4 недели внутриутробного развития;
  - 5 – 6 недели внутриутробного развития;
  - с 7 недели внутриутробного развития;
- 41. Костная стадия развития скелета охватывает период:**
- 3 – 4 недели внутриутробного развития;
  - 5 – 6 недели внутриутробного развития;
  - с 7 недели внутриутробного развития;
- 42. Кости свода черепа по развитию являются:**
- первичными;
  - вторичными;
  - смешанными;
- 43. Кости свода черепа развиваются путем:**
- перихондрального окостенения;
  - энхондрального окостенения;
  - эндесмального окостенения;
- 44. Кости основания черепа по развитию являются:**
- первичными;

- вторичными;
  - смешанными;
- 45. Кости лицевого черепа по развитию являются:**
- первичными;
  - вторичными;
  - смешанными;
- 46. Затылочная кость по развитию является:**
- первичной;
  - вторичной;
  - смешанной;
- 47. Височная кость по развитию является:**
- первичной;
  - вторичной;
  - смешанной;
- 48. Клиновидная кость по развитию является:**
- первичной;
  - вторичной;
  - смешанной;
- 49. Верхняя челюсть по развитию является:**
- первичной;
  - вторичной;
  - смешанной;
- 50. Нижняя челюсть по развитию является:**
- первичная;
  - вторичная;
  - смешанная;
- 51. Небная кость по развитию является:**
- первичной;
  - вторичной;
  - смешанной;
- 52. В онтогенезе у человека зачатки конечностей появляются:**
- на 2-й неделе внутриутробного развития;
  - на 3-й неделе внутриутробного развития;
  - на 5-й неделе внутриутробного развития;
  - на 6-й неделе внутриутробного развития;
- 53. Окостенение костей запястья происходит:**
- на 8-й неделе внутриутробного развития;
  - на 9-й неделе внутриутробного развития;
  - после рождения;
- 54. Все кости верхней конечности проходят три стадии развития, кроме:**
- ключицы;

- лопатки;
- плечевой кости;
- костей предплечья;
- запястных и пястных костей;

**55. Ключица развивается как:**

- первичная кость;
- вторичная кость;
- первичная и вторичная кость;

**56. Позвонки по классификации относятся к:**

- смешанным костям;
- губчатым костям;
- плоским костям;
- сесамовидным костям;
- воздухоносным костям;

**57. Количество шейных позвонков:**

- 5;
- 6;
- 7;
- 8;
- 12;

**58. Количество грудных позвонков:**

- 5;
- 6;
- 7;
- 8;
- 12;

**59. Количество поясничных позвонков:**

- 5;
- 6;
- 7;
- 8;
- 12;

**60. Количество крестцовых позвонков:**

- 5;
- 6;
- 7;
- 8;
- 12;

**61. С образованием единой кости срастаются позвонки:**

- шейного отдела;
- грудного отдела;
- поясничного отдела;

крестцового отдела;

• поясничного и крестцового отделов;

**62. Верхняя и нижняя позвоночные вырезки расположены:**

• соответственно сверху и снизу тела позвонка;

• соответственно сверху и снизу остистого отростка;

соответственно сверху и снизу ножки дуги позвонка;

• соответственно сверху и снизу поперечного отростка;

**63. От дуги позвонка отходит остистый отросток:**

один;

• два;

• три;

• четыре;

**64. Количество поперечных отростков:**

• один;

два;

• три;

• четыре;

**65. Главной отличительной особенностью всех шейных позвонков является:**

• малые размеры тела позвонка;

отверстие в поперечных отростках;

• борозда позвоночной артерии;

• расположение суставных отростков во фронтальной плоскости;

• сосцевидный отросток;

**66. Главной отличительной особенностью всех грудных позвонков является:**

• отверстие в поперечных отростках;

• малые размеры тела позвонка;

реберные ямки на теле позвонка;

• расположение суставных отростков в сагиттальной плоскости;

• сосцевидный отросток;

**67. Характерной особенностью поясничных позвонков является:**

• расположение суставных отростков во фронтальной плоскости;

расположение суставных отростков в сагиттальной плоскости;

• раздвоенный остистый отросток;

• отверстие в поперечных отростках;

• реберные ямки на теле позвонка;

**68. Характерной особенностью поясничных позвонков является:**

• расположение суставных отростков во фронтальной плоскости;

• сосцевидный отросток на поперечном отростке;

• сосцевидный отросток на нижнем суставном отростке;

- сосцевидный отросток на верхнем суставном отростке;
- раздвоенный остистый отросток;

**69. Борозда позвоночной артерии расположена:**

- на верхней поверхности передней дуги атланта;
- на нижней поверхности передней дуги атланта;
- на верхней поверхности задней дуги атланта;
- на нижней поверхности задней дуги атланта;
- впереди латеральных масс;

**70. Отличительными признаками X грудного позвонка являются:**

- наличие полной реберной ямки на теле позвонка, отсутствие реберной ямки на поперечном отростке, расположение нижних суставных отростков в сагиттальной плоскости;
- наличие полной реберной ямки на теле позвонка, реберной ямки поперечного отростка, сосцевидный отросток;
- верхняя реберная ямка на теле позвонка, наличие реберных ямок на поперечных отростках, расположение суставных отростков во фронтальной плоскости;
- наличие полной реберной ямки на теле позвонка, расположение нижних суставных отростков во фронтальной плоскости, отсутствие реберной ямки поперечного отростка;
- расположение нижних суставных отростков в сагиттальной плоскости, наличие реберной ямки поперечного отростка, наличие полной реберной ямки на теле позвонка;

**71. Отличительные признаки XI грудного позвонка:**

- расположение нижних суставных отростков в сагиттальной плоскости, наличие реберной ямки поперечного отростка, наличие полной реберной ямки на теле позвонка;
- наличие полной реберной ямки на теле позвонка, реберной ямки поперечного отростка, сосцевидный отросток;
- верхняя реберная ямка на теле позвонка, наличие реберных ямок на поперечных отростках, расположение суставных отростков во фронтальной плоскости;
- наличие полной реберной ямки на теле позвонка, расположение нижних суставных отростков во фронтальной плоскости, отсутствие реберной ямки поперечного отростка;
- наличие полной реберной ямки на теле позвонка, отсутствие реберной ямки на поперечном отростке, расположение нижних суставных отростков в сагиттальной плоскости;

**72. Отличительные признаки XII грудного позвонка:**

- расположение нижних суставных отростков в сагиттальной плоскости, наличие реберной ямки поперечного отростка, наличие полной реберной ямки на теле позвонка;
- наличие полной реберной ямки на теле позвонка, расположение нижних суставных отростков во фронтальной плоскости, отсутствие реберной ямки поперечного отростка;
- наличие полной реберной ямки на теле позвонка, реберной ямки поперечного отростка, сосцевидный отросток;
- верхняя реберная ямка на теле позвонка, наличие реберных ямок на поперечных отростках, расположение суставных отростков во фронтальной плоскости;

наличие полной реберной ямки на теле позвонка, отсутствие реберной ямки на поперечном отростке, расположение нижних суставных отростков в сагиттальной плоскости;

**73. Ямка зуба находится:**

- на боковых массах;
- на передней поверхности передней дуги атланта;
- на внутренней поверхности передней дуги атланта;
- на задней поверхности задней дуги атланта;
- на нижней поверхности передней дуги атланта;

**74. Промежуточный крестцовый гребень образуется из сращения:**

- остистых отростков крестцовых позвонков;
- поперечных отростков;
- поперечных и реберных отростков;
- суставных отростков;
- тел крестцовых позвонков;

**75. Срединный крестцовый гребень образован от сращения:**

- суставных отростков крестцовых позвонков;
- поперечных отростков;
- поперечных и реберных отростков;
- остистых отростков;
- дуг позвонков;

**76. Латеральный крестцовый гребень образуется из сращения:**

- суставных отростков;
- остистых отростков;
- тел крестцовых позвонков;
- поперечных и реберных отростков;
- дуг позвонков;

**77. Ушковидная поверхность крестца находится:**

- на тазовой поверхности;
- на латеральной части;
- на верхушке крестца;
- на основании крестца;
- между срединными и промежуточными гребнями;

**78. Грудина по классификации относится к:**

- трубчатым костям;
- губчатым костям;
- плоским костям;
- смешанным костям;
- воздухоносным костям;

**79. Яремная вырезка грудины находится:**

- на теле грудины;
- на мечевидном отростке;
- в области угла грудины;
- на верхнем крае рукоятки;
- на боковых краях рукоятки;

- 80. Ребра по классификации относятся к:**
- трубчатым костям;
  - губчатым костям;
  - плоским костям;
  - смешанным костям;
  - воздухоносным костям;
- 81. К истинным ребрам относятся:**
- I – VII ребра;
  - I – VIII ребра;
  - VII – X ребра;
  - VIII – X ребра;
  - XI – XII ребра;
- 82. К ложным ребрам относятся:**
- I – VII ребра;
  - I – VIII ребра;
  - VII – X ребра;
  - VIII – X ребра;
  - XI – XII ребра;
- 83. К колеблющимся ребрам относятся:**
- I – VII ребра;
  - I – VIII ребра;
  - VII – X ребра;
  - VIII – X ребра;
  - XI – XII ребра;
- 84. Борозда ребра расположена:**
- вдоль нижнего края тела ребра;
  - вдоль верхнего края тела ребра;
  - на головке ребра;
  - на шейке ребра;
  - в области угла ребра;
- 85. Гребень головки ребра отсутствует у:**
- I, II, XI, XII ребер;
  - I, X, XI, XII ребер;
  - I, XI, XII ребер;
  - I, II, XII ребер;
  - II, XII ребер;
- 86. На первом ребре бугорок передней лестничной мышцы расположен:**
- на верхней поверхности;
  - на наружной поверхности;
  - на внутренней поверхности;
  - на нижней поверхности;
  - на шейке ребра;
- 87. Первое ребро имеет:**
- наружную и внутреннюю поверхности;
  - верхний и нижний края;

- верхнюю и нижнюю поверхности;
- передний и задний края;
- переднюю и заднюю поверхности;

**88. Отличительные признаки 1 ребра:**

- бугристость передней зубчатой мышцы;
- борозда позвоночной артерии на верхней поверхности;
- бугорок передней лестничной мышцы на наружной поверхности;
- борозда для межреберной артерии на внутренней поверхности;
- борозда подключичной артерии на верхней поверхности;

**89. Отличительная особенность 11-го ребра:**

- наличие гребня головки ребра;
- совпадение угла и бугорка ребра;
- наличие суставной поверхности бугорка ребра;
- отсутствие суставной поверхности бугорка ребра;
- наличие борозды подключичной артерии;

**90. Отличительная особенность 12-го ребра:**

- наличие суставной поверхности бугорка ребра;
- наличие борозды подключичной артерии;
- отсутствие гребня головки ребра;
- совпадение угла и бугорка ребра;
- наличие гребня головки ребра;

**91. Кости плечевого пояса представлены:**

- ключицей;
- лопаткой;
- лопаткой и ключицей;
- лопаткой и плечевой костью;
- ключицей, лопаткой и плечевой костью;

**92. Скелет свободной верхней конечности включает:**

- лопатку, плечевую кость, кости предплечья, кости кисти;
- плечевую кость, локтевую кость, кости кисти;
- лопатку, ключицу, плечевую кость;
- плечевую кость, локтевую и лучевую кости, кости кисти;

**93. Ключица по классификации относится к:**

- трубчатым костям;
- губчатым костям;
- плоским костям;
- смешанным костям;
- воздухоносным костям;

**94. Ключица имеет:**

- тело, реберный и акромиальный концы;
- тело, лопаточный и грудинный концы;
- тело, акромиальный и грудинный концы;
- тело, реберный и лопаточный концы;
- тело, реберный и грудинный концы;

**95. На нижней поверхности грудинного конца ключицы располагается:**

- конусовидный бугорок;
- вдавление реберно-ключичной связки;
- трапецевидная линия;
- грудинная суставная поверхность;
- акромиальная суставная поверхность;

**96. На нижней поверхности акромиального конца ключицы располагается:**

- акромиальная суставная поверхность;
- вдавление реберно-ключичной связки;
- грудинная суставная поверхность;
- борозда подключичной артерии;
- трапецевидная линия;

**97. На нижней поверхности акромиального конца ключицы находится:**

- акромиальная суставная поверхность;
- конусовидный бугорок;
- вдавление реберно-ключичной связки;
- грудинная суставная поверхность;
- борозда подключичной артерии;

**98. Конусовидный бугорок расположен на:**

- нижней поверхности грудинного конца ключицы;
- верхней поверхности акромиального конца ключицы;
- нижней поверхности акромиального конца ключицы;
- теле ключицы;

**99. Лопатка по классификации относится к:**

- трубчатым костям;
- губчатым костям;
- плоским костям;
- смешанным костям;
- воздухоносным костям;

**100. В лопатке различают три края:**

- верхний, нижний, латеральный;
- медиальный, нижний, верхний;
- реберный, медиальный, верхний;
- медиальный, латеральный, ключичный;
- медиальный, латеральный, верхний;

**101. В лопатке различают три угла:**

- реберный, медиальный, верхний;
- медиальный, нижний, верхний;
- верхний, нижний, латеральный;
- медиальный, латеральный, ключичный;
- медиальный, латеральный, верхний;

**102. Ость лопатки заканчивается:**

- клювовидным отростком;
- надсуставным бугорком;
- плечевым отростком - акромионом;

- подсуставным бугорком;
- суставной впадиной;

**103. Подлопаточная ямка находится:**

- на дорзальной поверхности лопатки;
- выше лопаточной ости;
- ниже лопаточной ости;
- на реберной поверхности лопатки;
- под клювовидным отростком;

**104. Суставная впадина лопатки находится:**

- на верхушке акромиона;
- на дорзальной поверхности лопатки;
- на реберной поверхности лопатки;
- в области верхнего угла;
- в области латерального угла;

**105. Плечевая кость по классификации относится к:**

- трубчатым костям;
- губчатым костям;
- плоским костям;
- смешанным костям;
- воздухоносным костям;

**106. На задней поверхности тела плечевой кости проходит:**

- борозда локтевого нерва;
- дельтовидная бугристость;
- борозда лучевого нерва;
- межбугорковая борозда;
- надмышцелковый гребень;

**107. Блок плечевой кости расположен на:**

- проксимальном эпифизе плечевой кости;
- дистальном эпифизе плечевой кости;
- диафизе плечевой кости;

**108. Над блоком плечевой кости сзади находится:**

- лучевая ямка;
- венечная ямка;
- борозда лучевого нерва;
- ямка локтевого отростка;
- дельтовидная бугристость;

**109. Над головкой мышцелка плечевой кости находится:**

- лучевая ямка;
- венечная ямка;
- борозда лучевого нерва;
- борозда локтевого нерва;
- дельтовидная бугристость;

**110. Головка плечевой кости отделяется от остальной кости:**

- хирургической шейкой;
- межбугорковой бороздой;

- бороздой лучевого нерва;
- гребнем малого бугорка;
- анатомической шейкой;

**111. Борозда лучевого нерва расположена на:**

- проксимальном эпифизе плечевой кости;
- дистальном эпифизе плечевой кости;
- диафизе плечевой кости;

**112. Борозда локтевого нерва находится:**

- в верхней трети диафиза плечевой кости;
- на задней поверхности медиального надмыщелка;
- на задней поверхности средней трети диафиза плечевой кости;
- на верхней поверхности латерального надмыщелка;
- над венечной ямкой плечевой кости;

**113. Над блоком плечевой кости спереди располагается:**

- лучевая ямка;
- венечная ямка;
- борозда лучевого нерва;
- борозда локтевого нерва;
- ямка локтевого отростка;

**114. Борозда лучевого нерва находится:**

- в верхней трети диафиза плечевой кости;
- над блоком плечевой кости;
- на задней поверхности диафиза плечевой кости;
- над медиальным надмыщелком;
- над латеральным надмыщелком;

**115. Ямка локтевого отростка расположена на:**

- передней поверхности проксимального эпифиза плечевой кости;
- задней поверхности проксимального эпифиза плечевой кости;
- передней поверхности дистального эпифиза плечевой кости;
- задней поверхности дистального эпифиза плечевой кости;
- диафизе плечевой кости;

**116. Лучевая кость по классификации относится к:**

- трубчатым костям;
- губчатым костям;
- плоским костям;
- смешанным костям;
- воздухоносным костям;

**117. Тело лучевой кости имеет 3 края:**

- передний, верхний, задний;
- передний, задний, латеральный;
- передний, задний, межкостный;
- передний, межкостный, медиальный;
- латеральный, задний, межкостный;

**118. Тело лучевой кости имеет 3 поверхности:**

- переднюю, медиальную, заднюю;

- переднюю, медиальную, латеральную;
- заднюю, медиальную и латеральную;
- переднюю, заднюю и латеральную;
- переднюю, заднюю и межкостную;

**119. На дистальном конце лучевой кости имеется:**

- головка лучевой кости;
- венечный отросток;
- локтевая вырезка;
- локтевой отросток;
- бугристость лучевой кости;

**120. На дистальном конце лучевой кости находится:**

- бугристость лучевой кости;
- шейка лучевой кости;
- запястная суставная поверхность;
- головка лучевой кости;
- лучевая вырезка;

**121. На проксимальном конце лучевой кости находится:**

- локтевая вырезка;
- шиловидный отросток;
- запястная суставная поверхность;
- лучевая вырезка;
- головка лучевой кости;

**122. Локтевая кость по классификации относится к:**

- трубчатым костям;
- губчатым костям;
- плоским костям;
- смешанным костям;
- воздухоносным костям;

**123. На проксимальном конце локтевой кости находится:**

- головка локтевой кости;
- шиловидный отросток;
- локтевая вырезка;
- блоковидная вырезка;
- запястная суставная поверхность;

**124. Тело локтевой кости имеет 3 края:**

- передний, медиальный, задний;
- передний, медиальный, латеральный;
- передний, межкостный, медиальный;
- передний, задний, межкостный;
- латеральный, задний, межкостный;

**125. Проксимальный конец локтевой кости продолжается в:**

- головку локтевой кости;
- венечный отросток;
- шиловидный отросток;
- локтевой отросток;

- бугристость локтевой кости;
- 126. На дистальном эпифизе локтевой кости располагается:**
- суставная окружность головки локтевой кости;
- локтевая вырезка;
- лучевая вырезка;
- запястная суставная поверхность;
- блоковидная вырезка;

**127. Пястные кости по классификации относятся к:**

- трубчатым костям;
- губчатым костям;
- плоским костям;
- смешанным костям;
- воздухоносным костям;

**128. Фаланги пальцев кисти по классификации относятся к:**

- трубчатым костям;
- губчатым костям;
- плоским костям;
- смешанным костям;
- воздухоносным костям;

**129. Проксимальный ряд запястья составляют кости:**

- ладьевидная, полулунная, головчатая, крючковидная;
- ладьевидная, полулунная, головчатая, гороховидная;
- ладьевидная, полулунная, трехгранная, гороховидная;
- трапеция, ладьевидная, полулунная, трехгранная;
- полулунная, ладьевидная, гороховидная, крючковидная;

**130. Дистальный ряд костей запястья составляют кости:**

- ладьевидная, полулунная, головчатая; крючковидная;
- трапеция, трапециевидная, трехгранная, головчатая;
- трапеция, трапециевидная, трехгранная, крючковидная;
- трапециевидная, трехгранная, головчатая, крючковидная;
- трапеция, трапециевидная, головчатая, крючковидная;

**131. На подвздошном гребне располагаются:**

- передняя, задняя, нижняя ягодичные линии;
- наружная и внутренняя губы, промежуточная линия;
- наружная и внутренняя ягодичные линии, промежуточная губа;
- верхняя и нижняя губы, промежуточная линия;
- промежуточная, наружная и внутренняя линии;

**132. Подвздошно-лобковое возвышение находится на:**

- гребне подвздошной кости;
- нижней ветви лобковой кости;
- теле лобковой кости;
- линии сращения лобковой кости с подвздошной;
- теле подвздошной кости;

**133. На наружной поверхности крыла подвздошной кости заметны ягодичные линии:**

- верхняя, нижняя, средняя;
- верхняя, задняя, передняя;
- передняя, средняя, задняя;
- передняя, задняя, нижняя;
- верхняя, передняя, нижняя;

**134. Подвздошная ямка находится на:**

- наружной поверхности крыла подвздошной кости;
- внутренней поверхности крыла подвздошной кости;
- теле подвздошной кости;
- лобковой кости;
- седалищной кости;

**135. Лобковый бугорок находится на:**

- верхней ветви лобковой кости;
- нижней ветви лобковой кости;
- теле лобковой кости;
- гребне подвздошной кости;
- ветви седалищной кости;

**136. Лобковая кость состоит из:**

- тела, передней и задней ветвей;
- тела, верхней и нижней ветвей;
- тела, передней и нижней ветвей;
- тела и ветви лобковой кости;
- тела, верхней и задней ветвей;

**137. Большую и малую седалищные вырезки разделяет:**

- седалищный бугор;
- седалищная ость;
- лобковый бугорок;
- подвздошно-лобковое возвышение;
- подвздошная ость;

**138. Симфизальная поверхность находится на:**

- ветви седалищной кости;
- крыле подвздошной кости;
- теле подвздошной кости;
- лобковой кости;
- теле седалищной кости;

**139. Межвертельный гребень расположен:**

- на нижнем эпифизе бедренной кости;
- в нижней трети диафиза бедренной кости;
- на задней поверхности верхнего эпифиза бедренной кости;
- на передней поверхности верхнего эпифиза бедренной кости;
- в средней трети диафиза бедренной кости;

**140. Шероховатая линия бедренной кости находится на:**

- передней поверхности тела;
- задней поверхности тела;
- проксимальном конце;

- дистальном конце;
- на шейке;

**141. Проксимальный конец бедренной кости имеет:**

- головку, шейку, большой и малый вертелы;
- медиальный и латеральный мыщелки, надколенную поверхность;
- подколенную и надколенную поверхности, медиальный и латеральный надмыщелки;
- головку, большой и малый вертелы, шероховатую линию, подколенную поверхность;
- головку, ямку головки, шейку, медиальный и латеральный мыщелки;

**142. Медиальная губа шероховатой линии бедренной кости продолжается:**

- в подколенную поверхность;
- в надколенную поверхность;
- в третий вертел;
- в ягодичную бугристость;
- в гребенчатую линию;

**143. Латеральная губа шероховатой линии бедренной кости продолжается:**

- в подколенную поверхность;
- в надколенную поверхность;
- в ягодичную бугристость;
- в медиальный надмыщелок;
- в гребенчатую линию;

**144. Дистальный эпифиз бедренной кости имеет:**

- головку, шейку, большой и малый вертелы;
- шероховатую линию, подколенную поверхность;
- медиальный и латеральный мыщелки, надколенную поверхность;
- головку, большой и малый вертелы, шероховатую линию, подколенную поверхность;
- головку, ямку головки, шейку, медиальный и латеральный мыщелки;

**145. Тело большеберцовой кости имеет края:**

- передний, задний, медиальный;
- межкостный, передний, задний;
- передний, медиальный, латеральный;
- задний, медиальный, латеральный;
- передний, задний, латеральный;

**146. Большеберцовая кость имеет:**

- медиальный и латеральный мыщелки, межмыщелковое возвышение; линию камбаловидной мышцы, медиальную лодыжку;
- медиальный и латеральный мыщелки, межмыщелковое возвышение, линию камбаловидной мышцы, латеральную лодыжку;
- медиальную и латеральную лодыжки, линию камбаловидной мышцы, межмыщелковое возвышение;
- медиальный и латеральный мыщелки, межмыщелковую ямку, тело, медиальную лодыжку;
- верхнюю суставную поверхность, медиальный и латеральный мыщелки, тело, нижнюю суставную поверхность, латеральную лодыжку;

- 147. Межмышцелковое возвышение большеберцовой кости находится:**
- на дистальном конце;
  - на задней поверхности тела;
  - на проксимальном конце;
  - на медиальной поверхности тела;
  - на латеральной поверхности тела;
- 148. Бугристость большеберцовой кости находится:**
- на задней поверхности тела;
  - на латеральной поверхности тела;
  - на медиальной поверхности тела;
  - на переднем крае тела;
  - на нижнем эпифизе;
- 149. Линия камбаловидной мышцы большеберцовой кости находится:**
- на задней поверхности тела;
  - на медиальной поверхности тела;
  - на латеральной поверхности тела;
  - над медиальной лодыжкой;
  - над малоберцовой вырезкой;
- 150. Малоберцовая суставная поверхность большеберцовой кости находится:**
- ниже медиального мыщелка;
  - ниже латерального мыщелка;
  - над медиальной лодыжкой;
  - над малоберцовой вырезкой;
  - впереди межмышцелкового возвышения;
- 151. На нижнем эпифизе малоберцовой кости находится:**
- головка;
  - шейка;
  - верхушка головки;
  - латеральная лодыжка;
  - медиальная лодыжка;
- 152. На проксимальном эпифизе малоберцовой кости находится:**
- латеральная лодыжка;
  - медиальная лодыжка;
  - головка;
  - ямка лодыжки;
  - суставной бугорок;
- 153. Тело малоберцовой кости имеет поверхности:**
- переднюю, латеральную, медиальную;
  - межкостную, переднюю, заднюю;
  - латеральную, медиальную, заднюю;
  - межкостную, медиальную, латеральную;
  - переднюю, заднюю, медиальную;
- 154. Малоберцовый блок на пяточной кости расположен:**
- на латеральной поверхности;

- на медиальной поверхности;
- на верхнем крае кубовидной поверхности;
- на переднем крае передней таранной поверхности;
- на переднем крае передней пяточной поверхности;

**155. Кости предплюсны:**

- таранная, пяточная, клиновидная, медиальная-латеральная-промежуточная ладьевидные, кубовидная;
- таранная, пяточная, ладьевидная, передняя-задняя-средняя клиновидные, кубовидная;
- таранная, пяточная, ладьевидная, медиальная-латеральная-промежуточная клиновидные, кубовидная;
- ладьевидная, полулунная, трехгранная, трапеция, трапециевидная, головчатая, крючковидная;
- таранная, пяточная, ладьевидная, полулунная, кубовидная, клиновидная, трехгранная;

**156. Опора таранной кости расположена на:**

- пяточной кости с латеральной стороны;
- таранной кости с латеральной стороны;
- таранной кости с медиальной стороны;
- пяточной кости с медиальной стороны;
- таранной кости кпереди от блока;

**157. Борозда таранной кости находится:**

- на верхней поверхности тела;
- на головке таранной кости;
- на шейке таранной кости;
- на нижней поверхности тела;
- на заднем отростке;

**158. Ладьевидная суставная поверхность таранной кости находится:**

- на нижней поверхности тела;
- на верхней поверхности тела;
- на головке таранной кости;
- на шейке таранной кости;
- на заднем отростке;

**159. Кубовидная суставная поверхность располагается на:**

- таранной кости;
- пяточной кости;
- медиальной клиновидной кости;
- промежуточной клиновидной;
- латеральной клиновидной кости;

**160. Борозда пяточной кости находится:**

- на пяточном бугре;
- на верхней поверхности тела;
- на нижней поверхности тела;
- на медиальной поверхности;
- на латеральной поверхности;

**161. Блоковая ось лобной кости находится:**

- на наружной поверхности лобной чешуи;
- на внутренней поверхности лобной чешуи;
- на мозговой поверхности глазничных частей;
- на глазничной поверхности;
- на височной поверхности лобной чешуи;

**162. На наружной поверхности чешуи лобной кости располагается:**

- ямка слезной железы;
- блоковая ость;
- носовая ость;
- глабелла (надпереносье);
- лобный гребень;

**163. На внутренней поверхности чешуи лобной кости находится:**

- ямка слезной железы;
- надглазничная вырезка;
- лобный гребень;
- блоковая ямка;
- глабелла (надпереносье);

**164. На нижней поверхности глазничной части лобной кости располагаются:**

- ямка слезной железы, блоковая ямка, блоковая ость;
- ямка слезной железы, лобный гребень;
- блоковая ямка, надбровная дуга;
- носовая ость, ямка слезной железы;
- ямка слезной железы, слепое отверстие, блоковая ость;

**165. Надбровная дуга лобной кости расположена:**

- на наружной поверхности лобной чешуи;
- на внутренней поверхности лобной чешуи;
- на глазничной поверхности;
- на височной поверхности лобной чешуи;
- на носовой части;

**166. Ямка слезной железы расположена на лобной кости:**

- в латеральном отделе глазничной поверхности;
- в заднем отделе глазничной поверхности;
- в медиальном отделе глазничной поверхности;
- рядом с блоковой ямкой;
- у основания лобного гребня;

**167. Борозда верхнего сагиттального синуса лобной кости находится на:**

- наружной поверхности лобной чешуи;
- височной поверхности лобной чешуи;
- мозговой поверхности глазничных частей;
- внутренней поверхности лобной чешуи по средней линии;
- внутренней поверхности лобной чешуи вдоль теменного края;

**168. Решетчатая вырезка расположена:**

- на наружной поверхности лобной чешуи лобной кости;
- между глазничными частями лобной кости;

- на внутренней поверхности лобной чешуи;
- на височной поверхности лобной чешуи;
- вблизи ямки слезной железы;

**169. Лобная пазуха открывается:**

- в нижний носовой ход;
- в средний носовой ход;
- в верхний носовой ход;
- в крыловидно-небную ямку;
- в подвисочную ямку;

**170. Теменная кость по классификации относится к:**

- трубчатым костям;
- губчатым костям;
- плоским костям;
- смешанным костям;
- воздухоносным костям;

**171. Теменная кость имеет края:**

- лобный, затылочный, клиновидный и сосцевидный;
- чешуйчатый, сагиттальный, клиновидный и сосцевидный;
- лобный, затылочный, сагиттальный, чешуйчатый;
- передний, задний, лобный, затылочный;
- передний, верхний и боковые;

**172. На теменной кости различают углы:**

- передний, верхний и боковые;
- лобный, клиновидный, затылочный, сосцевидный;
- лобный, затылочный, сагиттальный, чешуйчатый;
- лобный, затылочный, височный, сосцевидный;
- лобный, сагиттальный, клиновидный, чешуйчатый;

**173. Борозда сигмовидного синуса на теменной кости находится:**

- в области лобного угла;
- в области затылочного угла;
- в области клиновидного угла;
- в области сосцевидного угла;
- вдоль верхнего края;

**174. Верхняя височная линия находится на:**

- наружной поверхности теменной кости;
- внутренней поверхности теменной кости;
- в области сосцевидного угла;
- в области клиновидного угла;
- на сагиттальном крае;

**175. Верхняя височная линия на теменной кости расположена:**

- на наружной поверхности теменной кости ниже теменного бу-гра;
- на наружной поверхности теменной кости выше теменного бу-гра;
- на внутренней поверхности вдоль сагиттального синуса;
- на внутренней поверхности в области сосцевидного угла;
- вдоль борозды сагиттального синуса теменной кости;

- 176. Борозда верхнего сагиттального синуса на теменной кости находится:**
- в области сосцевидного угла внутренней поверхности теменной кости;
  - на наружной поверхности теменной кости;
  - вдоль лобного края теменной кости на внутренней поверхности;
  - вдоль затылочного края теменной кости на внутренней поверхности;
  - вдоль верхнего края теменной кости на внутренней поверхности;
- 177. Нижняя височная линия на теменной кости расположена:**
- на наружной поверхности ниже теменного бугра;
  - на наружной поверхности выше теменного бугра;
  - на внутренней поверхности вдоль сагиттального синуса;
  - на внутренней поверхности в области сосцевидного угла;
  - вдоль борозды сагиттального синуса теменной кости;
- 178. Затылочная кость по классификации относится к:**
- трубчатым костям;
  - губчатым костям;
  - плоским костям;
  - смешанным костям;
  - воздухоносным костям;
- 179. Глоточный бугорок расположен:**
- на мозговой поверхности базилярной части затылочной кости;
  - на мозговой поверхности латеральной части затылочной кости;
  - на нижней поверхности базилярной части затылочной кости;
  - на нижней поверхности латеральной части затылочной кости;
  - на наружной поверхности затылочной чешуи;
- 180. Борозда поперечного синуса расположена:**
- на нижней поверхности базилярной части затылочной кости;
  - на нижней поверхности латеральной части затылочной кости;
  - на мозговой поверхности базилярной части затылочной кости;
  - на внутренней поверхности затылочной чешуи;
  - на наружной поверхности затылочной чешуи;
- 181. Борозда нижнего каменистого синуса находится на:**
- мозговой поверхности базилярной части затылочной кости;
  - нижней поверхности базилярной части затылочной кости;
  - нижней поверхности латеральной части затылочной кости;
  - на внутренней поверхности затылочной чешуи;
  - на наружной поверхности затылочной чешуи;
- 182. Крестообразное возвышение затылочной кости находится:**
- на нижней поверхности базилярной части;
  - на нижней поверхности латеральной части;
  - на внутренней поверхности затылочной чешуи;
  - на наружной поверхности затылочной чешуи;
  - на мозговой поверхности базилярной части;
- 183. Скрат затылочной кости расположен:**
- на мозговой поверхности базилярной части;
  - на нижней поверхности базилярной части;

- на нижней поверхности латеральной части;
- на внутренней поверхности затылочной чешуи;
- на наружной поверхности затылочной чешуи;

**184. Борозда сигмовидного синуса затылочной кости находится:**

- на нижней поверхности базилярной части;
- на нижней поверхности латеральной части;
- на мозговой поверхности латеральной части;
- на мозговой поверхности базилярной части;
- на наружной поверхности затылочной чешуи;

**185. Мыщелки затылочной кости находятся:**

- на нижней поверхности базилярной части;
- на верхней поверхности базилярной части;
- на верхней поверхности латеральной части;
- на нижней поверхности латеральной части;
- на чешуе затылочной кости;

**186. Мыщелковая ямка находится:**

- на нижней поверхности латеральной части затылочной кости;
- на верхней поверхности латеральной части затылочной кости;
- на нижней поверхности базилярной части;
- на внутренней поверхности базилярной части;
- на чешуе затылочной кости;

**187. Яремный отросток находится на:**

- базилярной части затылочной кости;
- латеральной части затылочной кости;
- чешуе затылочной кости;
- теменной кости;
- клиновидной кости;

**188. Клиновидная пазуха открывается:**

- в нижний носовой ход;
- в средний носовой ход;
- в верхний носовой ход;
- в крыловидно-небную ямку;
- в подвисочную ямку;

**189. Клиновидный гребень расположен:**

- на верхней поверхности тела клиновидной кости;
- на задней поверхности тела клиновидной кости;
- на передней поверхности тела клиновидной кости;
- на боковой поверхности тела клиновидной кости;
- на больших крыльях;

**190. Верхняя глазничная щель расположена:**

- между корнями малых крыльев клиновидной кости;
- между малыми и большими крыльями клиновидной кости;
- в основании крыловидного отростка клиновидной кости;
- между пластинками крыловидного отростка клиновидной кости;
- между большими крыльями клиновидной кости;

**191. Крыловидный крючок клиновидной кости находится:**

- на медиальной пластинке крыловидного отростка;
- на латеральной пластинке крыловидного отростка;
- у основания крыловидного отростка;
- на клиновидном гребне;
- на малых крыльях;

**192. Турецкое седло располагается:**

- на верхней поверхности больших крыльев клиновидной кости;
- на верхней поверхности тела клиновидной кости;
- на нижней поверхности тела;
- на малых крыльях клиновидной кости;
- на передней поверхности тела клиновидной кости;

**193. Гипофизарная ямка расположена:**

- между корнями малых крыльев клиновидной кости;
- между пластинками крыловидных отростков клиновидной кости;
- на мозговой поверхности больших крыльев;
- на дне турецкого седла клиновидной кости;
- по бокам клиновидного гребня клиновидной кости;

**194. Большое крыло клиновидной кости имеет поверхности:**

- переднюю, заднюю, медиальную и латеральную;
- мозговую, глазничную, верхнечелюстную и височную;
- мозговую, глазничную, верхнечелюстную и решетчатую;
- наружную, внутреннюю, верхнюю и нижнюю;
- верхнеглазничную, нижнеглазничную, височную и мозговую;

**195. Крыловидная ямка находится на:**

- передней поверхности тела клиновидной кости;
- передней поверхности крыловидных отростков;
- на больших крыльях;
- задней поверхности тела клиновидной кости;
- задней поверхности крыловидных отростков;

**196. Канал крыловидных отростков располагается на:**

- глазничной поверхности большого крыла;
- верхнечелюстной поверхности;
- височной поверхности;
- мозговой поверхности;
- крыловидном отростке;

**197. Круглое отверстие расположено:**

- на теле клиновидной кости;
- на малом крыле клиновидной кости;
- у основания большого крыла клиновидной кости;

- между телом и малым крылом клиновидной кости;
- между малым и большим крылом клиновидной кости;

**198. Овальное отверстие расположено:**

- на теле клиновидной кости;
- на большом крыле клиновидной кости;
- между телом и малым крылом клиновидной кости;
- между телом и большим крылом клиновидной кости;
- между малым и большим крылом клиновидной кости;

**199. Остистое отверстие расположено:**

- на теле клиновидной кости;
- на большом крыле клиновидной кости;
- между телом и малым крылом клиновидной кости;
- между телом и большим крылом клиновидной кости;
- между малым и большим крылом клиновидной кости;

**200. Через круглое отверстие большого крыла клиновидной кости проходит:**

- I ветвь тройничного нерва;
- II ветвь тройничного нерва;
- III ветвь тройничного нерва;
- средняя менингеальная артерия;
- внутренняя сонная артерия;

**201. Через овальное отверстие проходит:**

- I ветвь тройничного нерва;
- II ветвь тройничного нерва;
- III ветвь тройничного нерва;
- средняя менингеальная артерия;
- внутренняя сонная артерия;

**202. Через остистое отверстие проходит:**

- блоковый нерв;
- отводящий нерв;
- средняя менингеальная артерия;
- I ветвь тройничного нерва;
- II ветвь тройничного нерва;

**203. Височная кость имеет части:**

- каменистую, барабанную и чешуйчатую;
- барабанную, чешуйчатую и глазничную;
- каменистую, чешуйчатую и лобную;
- чешуйчатую, основную и латеральную;
- барабанную, основную и латеральную;

**204. В пирамиде височной кости различают три поверхности:**

- верхнюю, заднюю, нижнюю;
- верхнюю, переднюю, заднюю;

- переднюю, верхнюю, нижнюю;
- переднюю, заднюю, нижнюю;
- переднюю, боковую, заднюю;

**205. Пирамида височной кости имеет края:**

- передний, задний, медиальный
- передний, задний, латеральный;
- передний, задний, верхний;
- передний, верхний, нижний;
- медиальный, латеральный, верхний;

**206. На задней поверхности пирамиды височной кости находятся:**

- внутреннее слуховое отверстие, поддуговая ямка, борозда большого каменистого нерва;
- внутреннее слуховое отверстие, наружная апертура преддверия водопровода, тройничное вдавление;
- борозда верхнего каменистого синуса, внутреннее слуховое отверстие, дугообразное возвышение, наружная апертура водопровода преддверия;
- поддуговая ямка, внутреннее слуховое отверстие, наружная апертура водопровода преддверия;
- внутреннее слуховое отверстие, поддуговая ямка, отверстие мышечно-трубного канала;

**207. На нижней поверхности пирамиды височной кости находятся:**

- наружное отверстие сонного канала, яремная ямка, каменистая ямочка, расщелина канала малого каменистого нерва;
- наружная апертура канальца улитки, яремная ямка, внутреннее отверстие сонного канала, шилососцевидное отверстие, шиловидный отросток;
- яремная ямка, наружное отверстие сонного канала, каменистая ямочка, шиловидный отросток, шилососцевидное отверстие;
- яремная ямка, внутреннее отверстие сонного канала, поддуговая ямка, шиловидный отросток, шилососцевидное отверстие;
- яремная ямка, наружное отверстие сонного канала; поддуговая ямка, барабанно-чешуйчатая щель, шиловидный отросток, шилососцевидное отверстие;

**208. На передней поверхности пирамиды височной кости находятся:**

- наружное отверстие сонного канала, яремная ямка, дугообразное возвышение;
- тройничное вдавление, шиловидный отросток, поддуговая ямка;
- внутреннее слуховое отверстие, крыша барабанной полости;
- дугообразное возвышение, крыша барабанной полости, тройничное вдавление, внутреннее слуховое отверстие;
- дугообразное возвышение, крыша барабанной полости, тройничное вдавление, расщелины каналов и борозды большого и малого каменистых нервов;

**209. Крыша барабанной полости находится:**

- на задней поверхности пирамиды височной кости;
- на передней поверхности пирамиды височной кости;
- на барабанной части височной кости;
- на сосцевидном отростке височной кости;
- на нижней поверхности пирамиды височной кости;

**210. Борозда большого каменистого нерва располагается на:**

- задней поверхности пирамиды височной кости;

- нижней поверхности пирамиды височной кости;
- передней поверхности пирамиды височной кости;
- сосцевидном отростке височной кости;
- барабанной части височной кости;

**211. Наружное отверстие сонного канала расположено:**

- на передней поверхности пирамиды височной кости;
- на задней поверхности пирамиды височной кости;
- на нижней поверхности пирамиды височной кости;
- на переднем крае пирамиды височной кости;
- на заднем крае пирамиды височной кости;

**212. Борозда верхнего каменистого синуса проходит по:**

- передней поверхности пирамиды височной кости;
- задней поверхности пирамиды височной кости;
- нижней поверхности пирамиды височной кости;
- заднему краю пирамиды височной кости;
- верхнему краю пирамиды височной кости;

**213. Каменисто-чешуйчатая щель расположена между:**

- барабанной и чешуйчатой частями височной кости;
- клиновидной и височной костями височной кости;
- лобной и височной костями височной кости;
- каменистой и барабанной частями височной кости;
- каменистой и чешуйчатой частями височной кости;

**214. Височная кость располагается между:**

- клиновидной, решетчатой и теменной костями;
- затылочной, лобной, и теменной костями;
- решетчатой, теменной и затылочной костями;
- клиновидной, теменной и затылочной костями;
- лобной клиновидной и затылочной костями;

**215. Височная кость участвует в образовании:**

- полости носа;
- полости глазницы;
- передней черепной ямки;
- крыловидно-небной ямки;
- височной и подвисочной ямок;

**216. Каналец барабанной струны височной кости начинается:**

- на дне внутреннего слухового прохода, заканчивается шилосос-цевидным отверстием;
- в яремной ямке, заканчивается в барабанно-сосцевидной щели;
- в каменистой ямочке, заканчивается расщелиной канала малого каменистого нерва;
- на стенке сонного канала, заканчивается в барабанной полости;
- от канала лицевого нерва, заканчивается в каменисто-барабанной щели;

**217. Лицевой канал височной кости начинается:**

- на дне внутреннего слухового прохода и заканчивается шило-сосцевидным отверстием;

- в глубине каменистой ямочки, заканчивается расщелиной кана-ла малого каменистого нерва;
- в яремной ямке, заканчивается в барабанно-сосцевидной щели;
- на дне внутреннего слухового прохода, заканчивается расщели-ной канала малого каменистого нерва;
- начинается на дне внутреннего слухового прохода и заканчива-ется в каменисто-барабанной щели;

**218. Во внутреннем слуховом проходе височной кости начинается канал:**

- внутренней сонной артерии;
- лицевого нерва;
- блокового нерва;
- большого каменистого нерва;
- малого каменистого нерва;

**219. В каменистой ямочке височной кости начинается:**

- мышечно-трубный канал;
- лицевой канал;
- сосцевидный каналец;
- барабанный каналец;
- каналец барабанной струны;

**220. В яремной ямке височной кости начинается:**

- мышечно-трубный канал;
- лицевой канал;
- сосцевидный каналец;
- барабанный каналец;
- каналец барабанной струны;

**221. Сосцевидный каналец височной кости начинается:**

- на дне внутреннего слухового прохода и заканчивается шило-сосцевидным отверстием;
- в яремной ямке и заканчивается в барабанно-сосцевидной щели;
- в каменистой ямочке и заканчивается в барабанно-сосцевидной щели;
- в яремной ямке и заканчивается в каменисто-барабанной щели;
- от канала лицевого нерва и заканчивается в каменисто-барабанной щели;

**222. Барабанный каналец височной кости начинается:**

- в яремной ямке и заканчивается в барабанно-сосцевидной щели;
- в стенке сонного канала, проникает в барабанную полость;
- от канала лицевого нерва, заканчивается в каменисто-барабанной щели;
- на дне внутреннего слухового прохода, заканчивается шило-сосцевидным отверстием;
- в каменистой ямочке, заканчивается расщелиной малого каме-нистого нерва;

**223. В каменисто-барабанную щель височной кости открывается:**

- сосцевидный каналец;
- барабанный каналец;
- мышечно-трубный канал;

- каналец барабанной струны;
  - сонно-барабанный каналец;
- 224. В барабанно-сосцевидную щель височной кости открывается:**
- каналец барабанной струны;
  - сонно-барабанный каналец;
  - канал лицевого нерва;
  - барабанный каналец;
  - сосцевидный каналец;
- 225. По классификации костей верхняя челюсть относится к:**
- плоским;
  - губчатым;
  - сесамовидным;
  - трубчатым;
  - воздухоносным;
- 226. Тело верхней челюсти имеет четыре поверхности:**
- переднюю, заднюю, носовую, глазничную;
  - подвисочную, небную, переднюю, глазничную;
  - глазничную, переднюю, носовую, подвисочную;
  - верхнюю, подглазничную, височную, носовую;
  - внутреннюю, наружную, верхнюю, нижнюю;
- 227. Верхняя челюсть имеет четыре отростка:**
- небный, скуловой, альвеолярный, лобный;
  - носовой, скуловой, слезный, альвеолярный;
  - височный, небный, альвеолярный, скуловой;
  - шиловидный, сосцевидный, мышцелковый, венечный;
  - яремный, небный, скуловой, лобный;
- 228. Нижний край альвеолярного отростка верхней челюсти образует:**
- бугор верхней челюсти;
  - раковинный гребень;
  - передний слезный гребень;
  - подглазничный край;
  - альвеолярную дугу;
- 229. На подвисочной поверхности тела верхней челюсти имеется:**
- верхнечелюстная расщелина;
  - подглазничный канал;
  - бугор верхней челюсти;
  - носовой гребень;
  - передний слезный гребень;
- 230. На передней поверхности верхней челюсти открывается:**
- альвеолярный канал;
  - слезная борозда;
  - подглазничный канал;
  - верхнечелюстная расщелина;
  - резцовый канал;
- 231. Клыковая ямка верхней челюсти располагается на:**

- бугре верхней челюсти;
- передней поверхности верхней челюсти;
- небном отростке верхней челюсти;
- носовой поверхности верхней челюсти;
- лобном отростке верхней челюсти;

**232. Раковинный гребень расположен:**

- на подвисочной поверхности тела верхней челюсти;
- на носовой поверхности тела верхней челюсти;
- на альвеолярном отростке верхней челюсти;
- на небном отростке верхней челюсти;
- на скуловом отростке верхней челюсти;

**233. Большая небная борозда находится:**

- на носовой поверхности тела верхней челюсти;
- на глазничной поверхности тела верхней челюсти;
- на подвисочной поверхности тела верхней челюсти;
- на небном отростке верхней челюсти;
- на альвеолярном отростке верхней челюсти;

**234. На внутренней поверхности угла нижней челюсти находится:**

- жевательная бугристость;
- подбородочная ость;
- подбородочный бугорок;
- подъязычная ямка;
- крыловидная бугристость

**235. На наружной поверхности угла нижней челюсти имеется:**

- крыловидная бугристость;
- двубрюшная ямка;
- челюстно-подъязычная линия;
- жевательная бугристость;
- крыловидная ямка;

**236. На наружной поверхности нижней челюсти различают:**

- альвеолярные возвышения, подбородочное отверстие, косую линию;
- подбородочную ость, поднижнечелюстную ямку, щечный гребень;
- челюстно-подъязычную линию;
- жевательную бугристость, подбородочное отверстие, двубрюшную ямку, косую линию;
- крыловидную бугристость, крыловидную ямку, альвеолярные возвышения, подбородочный бугорок;
- челюстно-подъязычную линию, подъязычную ямку, двубрюшную ямку, косую линию;

**237. На уровне коренных зубов, под челюстно-подъязычной линией, на внутренней поверхности тела нижней челюсти располагается:**

- двубрюшная ямка;
- подбородочное отверстие;
- подъязычная ямка;
- поднижнечелюстная ямка;

- жевательная бугристость;
- 238. На середине наружной поверхности тела нижней челюсти на-ходится:**
- подбородочный выступ;
  - подбородочная ость;
  - жевательная бугристость;
  - поднижнечелюстная ямка;
  - щечный гребень;
- 239. Верхний край тела нижней челюсти образует:**
- основание нижней челюсти;
  - щечный гребень;
  - челюстно-подъязычную борозду;
  - альвеолярную дугу;
  - косую линию;
- 240. На ветви нижней челюсти находятся:**
- крыловидный и суставной отростки;
  - щечный гребень, косая линия;
  - мышцелковый и венечный отростки;
  - канал нижней челюсти, челюстно-подъязычная линия;
  - двубрюшная ямка;
- 241. Ветвь нижней челюсти заканчивается:**
- крыловидным и суставным отростками;
  - мышцелковым и венечным отростками;
  - жевательной и крыловидной бугристостью;
  - альвеолярными возвышениями;
  - подбородочной остью и двубрюшной ямкой;
- 242. Канал нижней челюсти заканчивается:**
- подбородочным отверстием;
  - отверстием нижней челюсти;
  - крыловидной ямкой;
  - двубрюшной ямкой;
  - подъязычной ямкой;
- 243. Решетчатая кость по классификации костей относится к:**
- плоским костям;
  - трубчатым костям;
  - смешанным костям;
  - губчатым костям;
  - воздухоносным костям;
- 244. В решетчатой кости различают части:**
- решетчатые лабиринты, решетчатую пластинку, верхнечелюст-ной отросток;
  - решетчатые лабиринты, решетчатую и перпендикулярную пла-стинки;
  - решетчатую и перпендикулярную пластинки, пирамидальныйотросток;
  - решетчатые лабиринты, перпендикулярную пластинку, сошник;
  - решетчатые лабиринты, решетчатый отросток;
- 245. Части решетчатой кости:**
- тело, решетчатая и перпендикулярная пластинки;

- решетчатый лабиринт, решетчатая и перпендикулярная пластинки;
- решетчатый лабиринт и тело;
- решетчатый лабиринт, решетчатая пластинка и петушиный гребень;
- решетчатый лабиринт, тело, петушиный гребень;

**246. Решетчатая пластинка решетчатой кости расположена:**

- между носовыми костями;
- между теменными костями;
- между глазничными частями лобной кости;
- вблизи ямки слезной железы;
- между телом и большими крыльями клиновидной кости;

**247. Решетчатые отверстия располагаются на:**

- верхней носовой раковине;
- перпендикулярной пластинке решетчатой кости;
- решетчатой пластинке решетчатой кости;
- решетчатом лабиринте;
- средней носовой раковине;

**248. Через отверстия решетчатой пластинки проходит:**

- глазодвигательный нерв;
- зрительный нерв;
- блоковый нерв;
- глазной нерв;
- обонятельный нерв;

**249. Петушиный гребень находится на:**

- глазничной части лобной кости;
- на теле клиновидной кости;
- на больших крыльях клиновидной кости;
- на решетчатой пластинке решетчатой кости;
- на височной кости;

**250. Петушиный гребень располагается на:**

- верхней носовой раковине;
- решетчатой пластинке решетчатой кости;
- перпендикулярной пластинке решетчатой кости;
- решетчатом лабиринте;
- средней носовой раковине;

**251. Средний носовой ход расположен:**

- между дном полости носа и нижней носовой раковиной;
- между лобной и носовой костями;
- между средней и верхней носовой раковиной;
- выше верхней носовой раковины;
- между нижней и средней носовыми раковинами;

**252. Перпендикулярная пластинка решетчатой кости участвует в образовании:**

- верхней части перегородки носа;
- твердого неба;
- латеральной стенки полости носа;
- верхней стенки полости носа;
- нижней стенки полости носа;

**253. Решетчатая пластинка решетчатой кости участвует в образовании:**

- медиальной стенки глазницы;
- латеральной стенки глазницы;
- дна передней черепной ямки;
- латеральной стенки полости носа;
- верхней стенки полости рта;

**254. Ячейки решетчатой кости открываются в:**

- носовую полость,
- ротовую полость;
- глазницу;
- переднюю черепную ямку;
- среднюю черепную ямку;

**255. В нёбной кости различают отростки:**

- нёбный, альвеолярный и пирамидальный;
- скуловой, нёбный и клиновидный;
- пирамидальный, глазничный и клиновидный;
- глазничный, перпендикулярный и альвеолярный;
- перпендикулярный, решетчатый и альвеолярный;

**256. В нёбной кости различают:**

- горизонтальную и перпендикулярную пластинки;
- нёбный и альвеолярный отростки;
- медиальную и латеральную пластинки;
- носовую и скуловую поверхности;
- слёзный и верхнечелюстной отростки;

**257. На латеральной поверхности перпендикулярной пластинки нёбной кости имеется:**

- носовой гребень;
- верхний решетчатый гребень;
- большая небная борозда;

**258. Перпендикулярная пластинка нёбной кости участвует в образовании:**

- перегородки полости носа;
- верхней стенки полости носа;
- латеральной стенки полости носа;
- латеральной стенки глазницы;
- медиальной стенки глазницы;

**259. Нижняя носовая раковина является:**

- самостоятельной костью;
- составной частью решетчатой кости;
- составной частью небной кости;

- составной частью верхнечелюстной кости;
- 260. В нижней носовой раковине различают отростки:**
- пирамидальный, глазничный и клиновидный;
  - глазничный и скуловой;
  - альвеолярный, небный и слёзный;
  - слёзный, верхнечелюстной и решетчатый;
  - решетчатый, крючковидный и скуловой,
- 261. Крылья сошника находятся:**
- на переднем крае;
  - на нижнем крае;
  - на заднем крае;
  - на верхнезаднем крае;
- 262. Между крыльями сошника входит:**
- клюв тела клиновидной кости;
  - перпендикулярная пластинка решетчатой кости;
  - перпендикулярная пластинка небной кости;
- 263. Слёзная кость участвует в образовании:**
- нижней стенки глазницы;
  - верхней стенки глазницы;
  - латеральной стенки глазницы;
  - медиальной стенки глазницы;
  - перегородки полости носа;
- 264. Сошник участвует в образовании:**
- латеральной стенки полости носа;
  - нижней стенки полости носа;
  - верхней стенки полости носа;
  - костной перегородки носа;
  - медиальной стенки глазницы;
- 265. В скуловой кости различают:**
- латеральную, височную и глазничную поверхности;
  - подвисочную, переднюю и глазничную поверхности;
  - горизонтальную и перпендикулярную пластинки;
  - латеральную и медиальную поверхности;
  - височный, лобный и слёзный отростки;
- 266. Скуловая кость имеет отростки:**
- скуловой, височный;
  - лобный, глазничный;
  - височный, глазничный;
  - лобный, височный;
  - скуловой, глазничный;
- 267. На латеральной поверхности скуловой кости имеется:**
- подглазничное отверстие;
  - скуловисочное отверстие;
  - решетчатое отверстие;
  - скулоглазничное отверстие;

- скулолицевое отверстие;

**268. Подъязычная кость состоит:**

- из перпендикулярной и горизонтальной пластинок;
- из тела, малых и больших рогов;
- из скулового и верхнечелюстного отростков;
- из тела, ветвей и нёбного отростка;
- из альвеолярного и нёбного отростков;

**269. Через остистое отверстие клиновидной кости проходит:**

- блоковый нерв;
- отводящий нерв;
- средняя менингеальная артерия;
- I ветвь тройничного нерва;
- II ветвь тройничного нерва;

**270. Передняя черепная ямка образована:**

- большими крыльями клиновидной кости, передней поверхностью пирамид височной кости, глазничными частями лобной кости;
- малыми и большими крыльями клиновидной кости, глазничными частями лобной кости;
- глазничными частями лобной кости, перпендикулярными пластинами решетчатой кости;
- носовой и глазничными частями лобной кости, малыми крыльями клиновидной кости, решетчатой пластинкой решетчатой кости;
- глазничными частями лобной кости, слезной костью, телом клиновидной кости;

**271. Средняя черепная ямка образована:**

- телом и большими крыльями клиновидной кости, передней поверхностью пирамиды височной кости, базилярной частью затылочной кости;
- телом и большими крыльями клиновидной кости, передней поверхностью пирамид, внутренней поверхностью сосцевидного отростка височных костей;
- большими крыльями клиновидной кости, верхней поверхностью пирамид височной кости, теменной костью;
- телом и большими крыльями клиновидной кости, передней поверхностью пирамид и чешуйчатой частью височных костей;
- телом и большими крыльями клиновидной кости, передней изадней поверхностью пирамид височных костей;

**272. Задняя черепная ямка образована:**

- затылочной костью, передней и задней поверхностью пирамид височной кости;
- затылочной костью, телом и большими крыльями клиновидной кости, пирамидой височной кости;
- затылочной костью, телом клиновидной кости, теменной костью, передней поверхностью пирамид височной кости;
- затылочной костью, задней поверхностью пирамид височных костей, телом клиновидной кости и задненижними углами теменных костей;
- затылочными и теменными костями, большими крыльями клиновидной кости, пирамидой височной кости;

**273. Средняя черепная ямка отделена от передней:**

- задним краем малых крыльев клиновидной кости;

- задним краем малых крыльев и спинкой турецкого седла клино-видной кости;
- верхним краем пирамиды височной кости;
- задним краем пирамиды височной кости;
- верхним краем пирамиды височной кости и спинкой турецкого седла клиновидной кости;

**274. Средняя черепная ямка отделена от задней:**

- задним краем малых крыльев клиновидной кости;
- задним краем малых крыльев и спинкой турецкого седла клино-видной кости;
- верхним краем пирамиды височной кости;
- задним краем пирамиды височной кости;
- верхним краем пирамиды височной кости и спинкой турецкого седла клиновидной кости;

**275. Передняя черепная ямка с полостью носа сообщается посредством:**

- зрительного канала;
- верхней глазничной щели;
- нижней глазничной щели;
- слепого отверстия;
- рваного отверстия;

**276. Передняя черепная ямка с полостью носа сообщается посредством:**

- зрительного канала;
- верхней глазничной щели;
- решетчатых отверстий;
- нижней глазничной щели;
- рваного отверстия;

**277. Средняя черепная ямка с глазницей сообщается посредством:**

- зрительного канала;
- круглого отверстия;
- слепого отверстия;
- нижней глазничной щели;
- рваного отверстия;

**278. Средняя черепная ямка с глазницей сообщается посредством:**

- верхней глазничной щели;
- круглого отверстия;
- слепого отверстия;
- нижней глазничной щели;
- рваного отверстия;

**279. Средняя черепная ямка с крыловидно-небной ямкой сообщается посредством:**

- зрительного канала;
- круглого отверстия;
- овального отверстия;
- остистого отверстия;
- рваного отверстия;

**280. Средняя черепная ямка с подвисочной ямкой сообщается посредством:**

- зрительного канала;
- верхней глазничной щели;
- овального отверстия;
- круглого отверстия;
- нижней глазничной щели;

**281. Средняя черепная ямка с подвисочной ямкой сообщается по-средством:**

- зрительного канала;
- круглого отверстия;
- верхней глазничной щели;
- остистого отверстия;
- нижней глазничной щели;

**282. Через верхнюю глазничную щель проходят:**

- глазодвигательный, зрительный и блоковый нервы;
- зрительный, блоковый и отводящий нервы;
- глазодвигательный, блоковый, отводящий и глазной нервы;
- глазодвигательный, блоковый, зрительный и отводящий нервы;
- глазодвигательный, блоковый, зрительный, отводящий и глазной нервы;

нервы;

**283. Через яремное отверстие проходят:**

- подъязычный, блуждающий и добавочный нервы;
- языкоглоточный, блуждающий и подъязычный нервы;
- языкоглоточный, блуждающий и отводящий нервы;
- языкоглоточный, блуждающий и добавочный нервы;
- блуждающий, подъязычный и отводящий нервы;

**284. Рваное отверстие находится:**

- в передней черепной ямке;
- в средней черепной ямке;
- в задней черепной ямке;
- в подвисочной ямке;
- в крыловидно-небной ямке;

**285. Рваное отверстие образовано:**

- лобной и клиновидной костями;
- лобной, клиновидной и височной костями;
- височной, затылочной и теменной костями;
- верхушкой пирамиды височной кости, затылочной и клиновидной костями;
- решетчатой, лобной и височной костями;

**286. Крыловидный канал соединяет рваное отверстие:**

- с глазницей;
- с полостью носа;
- с крыловидно-небной ямкой;
- с подвисочной ямкой;
- с передней черепной ямкой;

**287. В рваное отверстие открываются каналы:**

- крыловидный, сонный, сосцевидный;

- крыловидный, сонный, мышечно-трубный;
- мышечно-трубный, сонный, барабанный;
- крыловидный, мышечно-трубный, канал лицевого нерва;
- сонный, сосцевидный, мышечно-трубный;

**288. В передней черепной ямке располагается отверстие:**

- рваное;
- овальное;
- круглое;
- яремное;
- слепое;

**289. В задней черепной ямке располагается отверстие:**

- рваное;
- овальное;
- слепое;
- круглое;
- яремное;

**290. Круглое отверстие соединяет среднюю черепную ямку:**

- с глазницей;
- с полостью носа;
- с крыловидно-нёбной ямкой;
- с височной ямкой;
- с подвисочной ямкой;

**291. Сверху височная ямка ограничена:**

- височной линией;
- подвисочным гребнем;
- скуловой дугой;
- скуловой костью;

**292. Височная ямка с латеральной стороны ограничена:**

- височной поверхностью скуловой кости;
- скуловой дугой;
- латеральной пластинкой крыловидного отростка;
- подвисочным гребнем;
- верхней височной линией;

**293. Височная ямка спереди ограничена:**

- височной поверхностью скуловой кости;
- скуловой дугой;
- подвисочным гребнем;
- латеральной пластинкой крыловидного отростка;
- верхней височной линией;

**294. Границей между височной и подвисочной ямками является:**

- скуловая дуга;
- подвисочный гребень;
- скуловой отросток височной кости;
- суставной бугорок;
- крыловидные отростки;

**295. Подвисочная ямка образована:**

- бугром верхней челюсти, медиальной пластинкой крыловидных отростков, большим крылом клиновидной кости;
- скуловой костью, большим крылом клиновидной кости, медиальной пластинкой крыловидных отростков;
- бугром верхней челюсти, перпендикулярной пластинкой небной кости, большим крылом клиновидной кости;
- бугром верхней челюсти, скуловой костью, латеральной пластинкой крыловидных отростков, большим крылом клиновидной кости;
- скуловой костью, большим крылом клиновидной кости, перпендикулярной пластинкой небной кости, медиальной пластинкой крыловидных отростков;

**296. Сверху подвисочная ямка ограничена:**

- большим крылом клиновидной кости и височной кости;
- латеральной пластинкой крыловидного отростка клиновидной кости;
- подвисочной поверхностью тела верхней челюсти и скуловой костью;
- скуловой дугой и ветвью нижней челюсти;

**297. Спереди подвисочная ямка ограничена:**

- большим крылом клиновидной кости и чешуей височной кости;
- латеральной пластинкой крыловидного отростка клиновидной кости;
- подвисочной поверхностью тела верхней челюсти и скуловой костью;
- скуловой дугой и ветвью нижней челюсти;

**298. Медиально подвисочная ямка ограничена:**

- большим крылом клиновидной кости и чешуей височной кости;
- латеральной пластинкой крыловидного отростка клиновидной кости;
- подвисочной поверхностью тела верхней челюсти и скуловой костью;
- скуловой дугой и ветвью нижней челюсти;

**299. Латерально подвисочная ямка ограничена:**

- большим крылом клиновидной кости и чешуей височной кости;
- латеральной пластинкой крыловидного отростка клиновидной кости;
- подвисочной поверхностью тела верхней челюсти и скуловой костью;
- скуловой дугой и ветвью нижней челюсти;

**300. Подвисочная ямка посредством нижней глазничной щели общается с:**

- глазницей;
- височной ямкой;
- крыловидно-небной ямкой;
- передней черепной ямкой;
- средней черепной ямкой;

**301. Подвисочная ямка посредством овального отверстия сообщается с:**

- глазницей;
- височной ямкой;

- крыловидно-небной ямкой;
- передней черепной ямкой;
- средней черепной ямкой;

**302. Подвисочная ямка посредством остистого отверстия сообща-ется с:**

- глазницей;
- височной ямкой;
- крыловидно-небной ямкой;
- передней черепной ямкой;
- средней черепной ямкой;

**303. Подвисочная ямка сообщается с крыловидно-небной ямкой через:**

- нижнюю глазничную щель;
- верхнюю глазничную щель;
- овальное отверстие;
- крыловидно-верхнечелюстную щель;
- крыловидный канал;

**304. Подвисочная ямка сообщается с глазницей через:**

- верхнюю глазничную щель;
- нижнюю глазничную щель;
- зрительный канал;
- круглое отверстие;
- овальное отверстие;

**305. Крыловидно-небную ямку образуют:**

- бугор верхней челюсти, тело клиновидной кости, перпендикулярная пластинка небной кости;
- бугор верхней челюсти, латеральная пластинка крыловидного отростка клиновидной кости, горизонтальная пластинка небной кости;
- бугор верхней челюсти, большое крыло клиновидной кости, горизонтальная пластинка небной кости;
- бугор верхней челюсти, основание крыловидного отростка клиновидной кости, перпендикулярная пластинка небной кости;
- бугор верхней челюсти, медиальная пластинка крыловидных отростков, горизонтальная пластинка небной кости;

**306. Спереди крыловидно-небная ямка ограничена:**

- перпендикулярной пластинкой небной кости;
- крыловидным отростком клиновидной кости;
- бугром верхней челюсти;
- верхнечелюстной поверхностью большого крыла клиновидной кости;

**307. Сверху крыловидно-небная ямка ограничена:**

- перпендикулярной пластинкой небной кости;
- крыловидным отростком клиновидной кости;
- бугром верхней челюсти;
- верхнечелюстной поверхностью большого крыла клиновидной кости;

**308. Сзади крыловидно-небная ямка ограничена:**

- перпендикулярной пластинкой небной кости;
- крыловидным отростком клиновидной кости;
- бугром верхней челюсти;

- верхнечелюстной поверхностью большого крыла клиновидной кости;
- 309. Медиально крыловидно-небная ямка ограничена:**
- перпендикулярной пластинкой небной кости;
  - крыловидным отростком клиновидной кости;
  - бугром верхней челюсти;
  - верхнечелюстной поверхностью большого крыла клиновидной кости;

**310. Крыловидно-небная ямка посредством круглого отверстия сообщается с:**

- глазницей;
- полостью рта;
- подвисочной ямкой;
- рваным отверстием;
- средней черепной ямкой;

**311. Крыловидно-небная ямка посредством крыловидного канала сообщается с:**

- глазницей;
- полостью рта;
- подвисочной ямкой;
- рваным отверстием;
- полостью носа;

**312. Крыловидно-небная ямка посредством крыловидно-верхнечелюстной щели сообщается с:**

- глазницей;
- полостью рта;
- подвисочной ямкой;
- рваным отверстием;
- средней черепной ямкой;

**313. Крыловидно-небная ямка посредством клиновидно-небноотверстия сообщается с:**

- глазницей;
- полостью рта;
- подвисочной ямкой;
- рваным отверстием;
- полостью носа;

**314. Крыловидно-небная ямка посредством нижней глазничной щели сообщается с:**

- глазницей;
- полостью рта;
- подвисочной ямкой;
- рваным отверстием;
- полостью носа;

**315. Крыловидно-небная ямка посредством большого небного канала сообщается с:**

- глазницей;
- полостью рта;
- подвисочной ямкой;

- рваным отверстием;
- полостью носа;

**316. Крыловидно-небная ямка сообщается:**

- через круглое отверстие с передней черепной ямкой;
- через верхнюю глазничную щель с глазницей;
- через овальное отверстие со средней черепной ямкой;
- через крыловидный канал с областью рваного отверстия;
- через крыловидный канал с полостью носа;

**317. Крыловидно-небная ямка сообщается:**

- через крыловидный канал с полостью рта;
- через круглое отверстие с задней черепной ямкой;
- через верхнюю глазничную щель с глазницей;
- через круглое отверстие со средней черепной ямой;
- через овальное отверстие со средней черепной ямкой;

**318. Крыловидно-небная ямка сообщается с полостью носа через:**

- крыловидный канал;
- круглое отверстие;
- клиновидно-небное отверстие;
- большой небный канал;
- овальное отверстие;

**319. Крыловидно-небная ямка сообщается с глазницей через:**

- верхнюю глазничную щель;
- нижнюю глазничную щель;
- зрительный канал;
- крыловидный канал;
- круглое отверстие;

**320. Латеральная стенка глазницы имеет отверстия:**

- скулоглазничное;
- носослезного канала;
- зрительного канала;
- переднее и заднее решетчатые;
- подглазничное;

**321. Медиальная стенка глазницы образована:**

- носовой частью лобной кости, перпендикулярной пластинкой небной кости, слезной костью, телом клиновидной кости;
- лобным отростком верхней челюсти, слезной костью, глазничной пластинкой решетчатой кости, телом клиновидной кости;
- малым крылом клиновидной кости, лобным отростком верхней челюсти, глазничной пластинкой решетчатой кости;
- глазничной частью лобной кости, глазничным отростком небной кости, глазничной пластинкой решетчатой кости, слезной костью;
- решетчатой пластинкой решетчатой кости, телом клиновидной, носовой костью и слезной костью;

**322. Глазница сообщается:**

- через зрительный канал с задней черепной ямой;
- через нижнюю глазничную щель со средней черепной ямой;

- через носослезный канал с верхним носовым ходом;
- через переднее решетчатое отверстие с крылонебной ямкой;
- через заднее решетчатое отверстие с полостью носа;

**323. Верхняя стенка глазницы образована:**

- решетчатой костью и малым крылом клиновидной кости;
- глазничной частью лобной кости и решетчатой костью;
- слезной костью и глазничной поверхностью скуловой кости;
- глазничной частью лобной кости и малым крылом клиновидной кости;
- глазничной частью лобной кости и большим крылом клиновидной кости;

**324. Латеральная стенка глазницы образована:**

- глазничными поверхностями верхней челюсти и скуловой кости;
- слезной костью и глазничной поверхностью скуловой кости;
- глазничными поверхностями большого крыла клиновидной и скуловой костей;
- глазничной частью лобной кости и малыми крыльями клиновидной кости;
- малыми крыльями клиновидной кости и скуловой костью;

**325. Нижняя стенка глазницы образована:**

- глазничной поверхностью верхней челюсти и большим крылом клиновидной кости;
- глазничной поверхностью скуловой кости и слезной костью;
- глазничными поверхностями верхней челюсти и скуловой кости, глазничным отростком небной кости;
- глазничной поверхностью верхней челюсти, решетчатой костью, телом клиновидной кости;
- глазничной поверхностью скуловой кости, телом клиновидной кости, слезной костью;

**326. На медиальной стенке глазницы находится:**

- ямка слезной железы;
- подглазничная борозда;
- нижняя глазничная щель;
- переднее и заднее решетчатые отверстия;
- блоковая ямка;

**327. На нижней стенке глазницы располагается:**

- ямка слезного мешка;
- скулоглазничное отверстие;
- подглазничная борозда;
- ямка слезной железы;
- блоковая ямка;

**328. Глазница сообщается через носослезный канал:**

- с верхним носовым ходом;
- со средним носовым ходом;
- с нижним носовым ходом;

**329. Глазница сообщается через нижнюю глазничную щель:**

- со средней черепной ямкой;

- с передней черепной ямкой;
- с задней черепной ямкой;
- с полостью носа;
- с крыловидно-нёбной и подвисочной ямками;

**330. В образовании костной перегородки полости носа участвуют:**

- перпендикулярная пластинка небной кости, сошник;
- раковина решетчатой кости, сошник;
- перпендикулярная пластинка решетчатой кости, сошник, носовой гребень верхней челюсти;
- горизонтальная пластинка небной кости, носовой гребень верхней челюсти;
- перпендикулярные пластинки небной и решетчатой костей, сошник;

**331. Нижняя стенка полости носа образована:**

- перпендикулярной пластинкой небной кости и альвеолярными отростками верхней челюсти;
- горизонтальными пластинками небных костей и перпендикулярной пластинкой решетчатой кости;
- небными отростками верхнечелюстных костей и нижней носовой раковиной;
- небными отростками верхнечелюстных костей и телом клиновидной кости;
- небными отростками верхнечелюстных костей и горизонтальными пластинками небных костей;

**332. Верхнюю стенку полости носа образуют:**

- носовые кости, перпендикулярная пластинка решетчатой кости;
- решетчатая пластинка решетчатой кости, носовая часть лобной кости, верхняя поверхность тела клиновидной кости;
- носовые кости, лобные отростки верхнечелюстных костей, перпендикулярная пластинка решетчатой кости;
- носовые кости, носовая часть лобной кости, решетчатая пластинка решетчатой кости, нижняя поверхность тела клиновидной кости;
- носовые кости, слезная кость, решетчатая пластинка решетчатой кости;

**333. Латеральная стенка полости носа образована:**

- носовой поверхностью тела и лобным отростком верхней челюсти, слезной костью, решетчатым лабиринтом, перпендикулярной пластинкой небной кости, медиальной пластинкой крыловидных отростков;
- перпендикулярной пластинкой решетчатой кости, нижней носовой раковиной, слезной костью;
- перпендикулярной пластинкой небной кости, латеральной пластинкой крыловидных отростков, нижней носовой раковиной, носовой поверхностью тела верхней челюсти;
- лабиринтами решетчатой кости, нижней носовой раковиной, носовой поверхностью тела верхней челюсти, горизонтальной пластинкой небной кости;
- лобным отростком и носовой поверхностью тела верхней челюсти, слезной костью, решетчатым лабиринтом, горизонтальной пластинкой небной кости, латеральной пластинкой крыловидного отростка;

**334. В средний носовой ход открываются придаточные пазухи носа:**

- верхнечелюстная пазуха (полулунная расщелина), лобная пазуха (решетчатая воронка), решетчатая пазуха (передние и средние ячейки);

- клиновидная пазуха (клиновидно-решетчатое углубление), решетчатая пазуха (задние ячейки), лобная пазуха (полулунная расщелина);
- лобная пазуха (лобное углубление), барабанная полость (барабанная воронка), решетчатая пазуха;
- клиновидная пазуха (клиновидная расщелина), нижнечелюстная пазуха (нижнечелюстной карман);
- верхнечелюстная пазуха (верхнечелюстная расщелина), лобная пазуха (полулунная воронка), решетчатая пазуха (клиновидное углубление);

**335. В нижний носовой ход открываются:**

- лобная и клиновидная пазухи, задние ячейки решетчатой кости;
- клиновидная пазуха, передние и средние ячейки решетчатой кости;
- лобная пазуха, средние и задние ячейки решетчатой кости;
- носослезный канал;
- лобная пазуха, передние ячейки решетчатой кости;

**336. В верхний носовой ход открываются:**

- лобная и клиновидная пазухи, задние ячейки решетчатой кости;
- клиновидная пазуха, передние и средние ячейки решетчатой кости;
- лобная пазуха, средние и задние ячейки решетчатой кости;
- клиновидная пазуха, задние ячейки решетчатой кости;
- лобная пазуха, передние ячейки решетчатой кости;

**337. Хоаны с латеральной стороны ограничены:**

- сошником;
- горизонтальной пластинкой нёбной кости;
- медиальной пластинкой крыловидного отростка;
- перпендикулярной пластинкой нёбной кости;
- телом клиновидной кости;

**338. Хоаны снизу ограничены:**

- сошником;
- медиальной пластинкой крыловидного отростка;
- перпендикулярной пластинкой нёбной кости;
- телом клиновидной кости;
- горизонтальной пластинкой нёбной кости;

**339. Хоаны сверху ограничены:**

- сошником;
- медиальной пластинкой крыловидного отростка;
- перпендикулярной пластинкой нёбной кости;
- телом клиновидной кости;
- горизонтальной пластинкой нёбной кости;

**340. Костное нёбо образовано:**

- нёбным отростком верхней челюсти и сошником;
- нёбным отростком верхней челюсти и горизонтальной пластинкой нёбной кости;

- альвеолярным отростком верхней челюсти и перпендикулярной пластинкой нёбной кости;
- альвеолярным отростком верхней челюсти и горизонтальной пластинкой нёбной кости;
- нёбным отростком верхней челюсти и медиальной пластинкой крыловидного отростка;

**341. В черепе новорожденного имеется:**

- 3 родничка;
- 4 родничка;
- 5 родничков;
- 6 родничков;
- 2 родничка;

**342. Передний (лобный) родничок имеет форму:**

- треугольника;
- ромба;
- трапеции;
- круга;
- овала;

**343. Задний родничок имеет форму:**

- ромба;
- трапеции;
- круга;
- треугольника;
- овала;

**344. Клиновидный родничок расположен между:**

- лобной и теменными костями;
- затылочной и теменными костями;
- теменной, височной и затылочной костями;
- большим крылом клиновидной кости, лобной, теменной костями и чешуей височной кости;
- лобной и затылочной костями;

**345. Передний (лобный) родничок расположен между:**

- лобной и теменными костями;
- затылочной и теменными костями;
- лобной и затылочной костями;
- теменной, височной и затылочной костями;
- большим крылом клиновидной кости, лобной, теменной костями и чешуей височной кости;

**346. Задний (затылочный) родничок расположен между:**

- теменной, височной и затылочной костями;
- большим крылом клиновидной кости, лобной, теменной костями и чешуей височной кости;

- лобной и теменными костями;
- затылочной и теменными костями;
- лобной и затылочной костями;

**347. Сосцевидный родничок расположен между:**

- большим крылом клиновидной кости, лобной, теменной костями и чешуей височной кости;
- лобной и теменными костями;
- затылочной и теменными костями;
- лобной и затылочной костями;
- теменной, височной и затылочной костями;

## АРТРОЛОГИЯ

**1. Источником развития соединений костей является:**

- энтодерма;
- эктодерма;
- мезодерма;

**2. Непрерывные соединения начинают развиваться на:**

- 4 неделе внутриутробного развития;
- 5 неделе внутриутробного развития;
- 6 неделе внутриутробного развития;
- 7 неделе внутриутробного развития;
- 8 неделе внутриутробного развития;

**3. Прерывные соединения начинают развиваться на:**

- 4 неделе внутриутробного развития;
- 5 неделе внутриутробного развития;
- 6 неделе внутриутробного развития;
- 7 неделе внутриутробного развития;
- 8 неделе внутриутробного развития;

**4. Суставная щель развивается:**

- путем разряжения мезенхимы между зачатками костей;
- путем втяжения мезенхимы между зачатками костей;
- за счет дифференцировки прилегающей мезенхимы;
- за счет мезенхимы, покрывающей концы костей;

**5. Суставная капсула развивается:**

- путем разряжения мезенхимы между зачатками костей;
- путем втяжения мезенхимы между зачатками костей;
- за счет дифференцировки прилегающей мезенхимы;
- за счет мезенхимы, покрывающей концы костей;

**6. Суставные поверхности развиваются:**

- путем разряжения мезенхимы между зачатками костей;
- путем втяжения мезенхимы между зачатками костей;
- за счет дифференцировки прилегающей мезенхимы;
- за счет мезенхимы, покрывающей концы костей;

**7. Связки сустава развиваются:**

- путем разряжения мезенхимы между зачатками костей;

- путем втяжения мезенхимы между зачатками костей;
- за счет дифференцировки прилежащей мезенхимы;
- за счет мезенхимы, покрывающей концы костей;

**8. Синартроз характеризуется:**

- отсутствием щели между сочленяющимися костями;
- наличием щели между сочленяющимися костями, выстланной синовиальной мембраной;
- наличием щели между сочленяющимися костями, не имеющей синовиальной мембраны;

**9. Диартроз характеризуется:**

- отсутствием щели между сочленяющимися костями;
- наличием щели между сочленяющимися костями, выстланной синовиальной мембраной;
- наличием щели между сочленяющимися костями, не имеющей синовиальной мембраны;

**10. Симфиз характеризуется:**

- отсутствием щели между сочленяющимися костями;
- наличием щели между сочленяющимися костями, выстланной синовиальной мембраной;
- наличием щели между сочленяющимися костями, не имеющей синовиальной мембраны;

**11. Синдесмозы являются разновидностью:**

- фиброзного соединения;
- синхондроза;
- синостоза;
- сисаркоза;

**12. К синдесмозам относятся:**

- швы, роднички;
- связки и мембраны;
- вколачивание;
- швы, роднички, связки и мембраны;

**13. Связки являются разновидностью:**

- фиброзного соединения;
- синхондроза;
- синостоза;
- сисаркоза;

**14. Мембраны являются разновидностью:**

- фиброзного соединения;
- синхондроза;
- синостоза;
- сисаркоза;

**15. Межкостные перепонки - это:**

- хрящевые соединения;
- костные соединения;
- полусуставы;
- фиброзные соединения;

- синовиальные соединения;

**16. Швы - это:**

- хрящевые соединения;
- костные соединения;
- фиброзные соединения;
- полусуставы;
- синовиальные соединения;

**17. Швы являются разновидностью:**

- фиброзного соединения;
- синхондроза;
- синостоза;
- сисаркоза;

**18. Зубчатый шов характеризуется фиброзным соединением:**

- острого края одной кости с расщепленными краями другой;
- путем наложения друг на друга срезанных краев костей;
- ровных краев костей;
- зубчатых краев костей;

**19. Чешуйчатый шов характеризуется фиброзным соединением:**

- острого края одной кости с расщепленными краями другой;
- путем наложения друг на друга срезанных краев костей;
- ровных краев костей;
- зубчатых краев костей;

**20. Плоский шов характеризуется фиброзным соединением:**

- острого края одной кости с расщепленными краями другой;
- путем наложения друг на друга срезанных краев костей;
- ровных краев костей;
- зубчатых краев костей;

**21. Схиндилез характеризуется фиброзным соединением:**

- острого края одной кости с расщепленными краями другой;
- путем наложения друг на друга срезанных краев костей;
- ровных краев костей;
- зубчатых краев костей;

**22. Роднички являются разновидностью:**

- фиброзного соединения;
- синхондроза;
- синостоза;
- сисаркоза;

**23. Вколачивание является разновидностью:**

- фиброзного соединения;
- синхондроза;
- синостоза;
- сисаркоза;

**24. Вколачивание характеризуется:**

- фиброзным соединением прилежащих костей;
- костным соединением прилежащих костей;

- хрящевым соединением прилежащих костей;
- фиброзным соединением корня зуба с зубной альвеолой челюсти;
- костным соединением корня зуба с зубной альвеолой челюсти;

**25. Синхондроз характеризуется:**

- фиброзным соединением прилежащих костей;
- костным соединением прилежащих костей;
- хрящевым соединением прилежащих костей;
- мышечным соединением прилежащих костей;

**26. Синостоз характеризуется:**

- фиброзным соединением прилежащих костей;
- костным соединением прилежащих костей;
- хрящевым соединением прилежащих костей;
- мышечным соединением прилежащих костей;

**27. К обязательным элементам сустава относятся:**

- суставные поверхности, внутрисуставной диск, суставная кап-сула;
- суставные поверхности, суставная капсула, суставная полость;
- суставные поверхности, суставная полость, суставные губы;
- суставные поверхности, суставная жидкость, внутрисуставные диски;
- суставная капсула, суставная полость, связки;

**28. К вспомогательным элементам сустава относятся:**

- суставная полость;
- суставная капсула;
- суставные диски;
- синовиальная жидкость;
- суставные поверхности;

**29. К вспомогательным элементам сустава относятся:**

- суставные поверхности;
- связки;
- суставная полость;
- суставная капсула;
- синовиальная жидкость;

**30. Суставная капсула имеет слои:**

- наружный синовиальный, внутренний фиброзный;
- наружный фиброзный, внутренний синовиальный;
- наружный связочный, внутренний фиброзный;
- наружный связочный, внутренний синовиальный;
- наружный капсульный, внутренний мембранный;

**31. Внутрикапсульные связки расположены:**

- внутри суставной полости, покрыты синовиальной мембраной;

- внутри суставной полости, не покрыты синовиальной мембраной;
- в толще суставной капсулы, в ее фиброзном слое;
- в толще суставной капсулы, в ее синовиальном слое;
- снаружи сустава;

**32. Капсульные связки расположены:**

- внутри суставной полости, покрыты синовиальной мембраной;
- внутри суставной полости, не покрыты синовиальной мембраной;
- в толще суставной капсулы, в ее фиброзном слое;
- в толще суставной капсулы, в ее синовиальном слое;
- снаружи сустава;

**33. Внекапсульные связки расположены:**

- внутри суставной полости, покрыты синовиальной мембраной;
- внутри суставной полости, не покрыты синовиальной мембраной;
- в толще суставной капсулы, в ее фиброзном слое;
- в толще суставной капсулы, в ее синовиальном слое;
- снаружи сустава;

**34. Суставная губа расположена:**

- по краю суставной впадины;
- в полости сустава, которую полностью разделяет;
- в полости сустава, которую разделяет не полностью;
- в толще сухожилия прилежащей мышцы;

**35. Суставной диск расположен:**

- по краю суставной впадины;
- в полости сустава, которую полностью разделяет;
- в полости сустава, которую разделяет не полностью;
- в толще сухожилия прилежащей мышцы;

**36. Суставной мениск расположен:**

- по краю суставной впадины;
- в полости сустава, которую полностью разделяет;
- в полости сустава, которую разделяет не полностью;
- в толще сухожилия прилежащей мышцы;

**37. Сесамовидная кость расположена:**

- по краю суставной впадины;
- в полости сустава, которую полностью разделяет;
- в полости сустава, которую разделяет не полностью;
- в толще сухожилия прилежащей мышцы;

**38. Вокруг фронтальной оси совершаются движения:**

- отведение и приведение;
- пронация и супинация;

- сгибание и разгибание;
  - круговое движение;
- 39. Вокруг сагиттальной оси совершаются движения:**
- отведение и приведение;
  - пронация и супинация;
  - сгибание и разгибание;
  - круговое движение;
- 40. Вокруг вертикальной оси совершаются движения:**
- отведение и приведение;
  - пронация и супинация;
  - сгибание и разгибание;
  - круговое движение;
- 41. При переходе с одной оси на другую совершается движение:**
- отведение и приведение;
  - пронация и супинация;
  - сгибание и разгибание;
  - круговое движение;
- 42. К одноосным суставам относятся:**
- цилиндрический, седловидный, блоковидный;
  - блоковидный, плоский, винтообразный;
  - цилиндрический, блоковидный, винтообразный;
  - винтообразный, седловидный, чашеобразный;
  - мышелковый, блоковидный, цилиндрический;
- 43. К двуосным суставам относятся:**
- мышелковый, эллипсоидный, винтообразный;
  - эллипсоидный, седловидный, плоский;
  - чашеобразный, плоский, мышелковый;
  - эллипсоидный, винтообразный, седловидный;
  - мышелковый, седловидный, эллипсоидный;
- 44. К многоосным суставам относятся:**
- седловидный, чашеобразный, шаровидный;
  - шаровидный, плоский, седловидный;
  - шаровидный, чашеобразный, эллипсоидный;
  - шаровидный, плоский, чашеобразный;
  - цилиндрический, шаровидный, плоский;
- 45. Цилиндрический сустав по функции является:**
- одноосным;
  - двухосным;
  - многоосным;
- 46. Блоковидный сустав по функции является:**
- одноосным;
  - двухосным;
  - многоосным;
- 47. Винтообразный сустав по функции является:**
- одноосным;

- двухосным;
  - многоосным;
- 48. Эллипсоидный сустав по функции является:**
- одноосным;
  - двухосным;
  - многоосным;
- 49. Седловидный сустав по функции является:**
- одноосным;
  - двухосным;
  - многоосным;
- 50. Мыщелковый сустав по функции является:**
- одноосным;
  - двухосным;
  - многоосным;
- 51. Шаровидный сустав по функции является:**
- одноосным;
  - двухосным;
  - многоосным;
- 52. Чашеобразный сустав по функции является:**
- одноосным;
  - двухосным;
  - многоосным;
- 53. Плоский сустав по функции является:**
- одноосным;
  - двухосным;
  - многоосным;
- 54. Для простого сустава характерно:**
- участие в формировании сустава двух костей;
  - участие в формировании сустава трех и более костей;
  - наличие суставного диска, разделяющего суставную полость на 2 этажа, в каждом из которых возможны изолированные движения;
  - наличием нескольких анатомически изолированных суставов, в которых движения осуществляются одновременно;
- 55. Для сложного сустава характерно:**
- участие в формировании сустава двух костей;
  - участие в формировании сустава трех и более костей;
  - наличие суставного диска, разделяющего суставную полость на 2 этажа, в каждом из которых возможны изолированные движения;
  - наличием нескольких анатомически изолированных суставов, в которых движения осуществляются одновременно;
- 56. Для комплексного сустава характерно:**
- участие в формировании сустава двух костей;
  - участие в формировании сустава трех и более костей;
  - наличие суставного диска, разделяющего суставную полость на 2 этажа, в каждом из которых возможны изолированные движения;
  - наличием нескольких анатомически изолированных суставов, в которых

движения осуществляются одновременно;

**57. Для комбинированного сустава характерно:**

- участие в формировании сустава двух костей;
- участие в формировании сустава трех и более костей;
- наличие суставного диска, разделяющего суставную полость на 2 этажа, в каждом из которых возможны изолированные движения;
- наличием нескольких анатомически изолированных суставов, в которых движения осуществляются одновременно;

**58. К цилиндрическим суставам относится:**

- плечевой;
- лучезапястный;
- коленный;
- плечелучевой;
- проксимальный лучелоктевой;

**59. К блоковидным суставам относится:**

- плечевой;
- лучезапястный;
- тазобедренный;
- межфаланговый;
- реберно-поперечный;

**60. К седловидным суставам относится:**

- тазобедренный сустав;
- лучезапястный;
- коленный;
- голеностопный;
- запястно-пястный сустав первого пальца;

**61. К эллипсоидным суставам относится:**

- лучезапястный;
- голеностопный;
- коленный;
- тазобедренный;
- проксимальный лучелоктевой;

**62. К чашеобразным суставам относится:**

- тазобедренный;
- плечевой;
- лучезапястный;
- коленный;
- голеностопный;

**63. К плоским суставам относится:**

- крестцово-подвздошный;
- лучезапястный;
- коленный;
- голеностопный;
- межфаланговый;

**64. К комплексным суставам по строению относится:**

- плечевой;
- локтевой;
- лучезапястный;
- коленный;
- голеностопный;

**65. К сложным суставам по строению относится:**

- плечевой;
- межфаланговый;
- тазобедренный;
- лучезапястный;
- запястно-пястный сустав первого пальца;

**66. К комбинированным суставам относится:**

- плечевой;
- тазобедренный;
- межфаланговый;
- коленный;
- височно-нижнечелюстной;

**67. К простым суставам относится:**

- плечевой;
- коленный;
- лучезапястный;
- локтевой;
- голеностопный;

**68. Тела позвонков соединяются при помощи:**

- желтых связок;
- межпозвоночных суставов;
- межостистых связок;
- межпозвоночных дисков;
- межпоперечных связок;

**69. Тела позвонков соединяются:**

- передней и задней продольными связками;
- желтыми связками;
- межостистыми и надостистыми связками;
- межпоперечными связками;
- дугоотростчатými суставами;

**70. Дуги позвонков соединяются при помощи:**

- межостистых связок;
- межпозвоночных дисков;
- межпозвоночных суставов;
- желтых связок;
- межпоперечных связок;

**71. Желтые связки соединяют:**

- тела позвонков;
- остистые отростки;
- поперечные отростки;

- дуги позвонков;
- остистые отростки;

**72. Поперечные отростки позвонков соединены при помощи:**

- межостистых связок;
- дугоотростчатых суставов;
- желтых связок;
- межпоперечных связок;
- выйной связки;

**73. Физиологические изгибы позвоночного столба:**

- шейный и поясничный лордозы, грудной и крестцовый кифозы;
- шейный и крестцовый кифозы, поясничный и грудной лордозы;
- шейный и грудной лордозы, поясничный сколиоз;
- шейный и поясничный кифозы, грудной и крестцовый лордозы;
- шейный и поясничный лордозы, крестцовый кифоз, груднойсколиоз;

**74. Физиологический сколиоз расположен:**

- в шейном отделе позвоночного столба;
- в грудном отделе;
- в поясничном отделе;
- в крестцовом отделе;
- в копчиковом отделе;

**75. Атлантозатылочный сустав относится к суставам:**

- многоосным;
- сложным;
- комплексным;
- комбинированным;
- одноосным;

**76. Атлантозатылочный сустав по форме суставных поверхностей является:**

- шаровидным;
- плоским;
- цилиндрическим;
- мышцелковым;
- чашеобразным;

**77. Срединный атлантоосевой сустав по форме суставных поверхностей является:**

- эллипсоидным;
- цилиндрическим;
- шаровидным;
- плоским;
- седловидным;

**78. Латеральный атлантоосевой сустав по форме суставных поверхностей является:**

- мышцелковым;
- шаровидным;
- цилиндрическим;
- плоским;

- седловидным;
- 79. Первое ребро соединяется с грудиной при помощи:**
- синдесмоза;
  - полусустава;
  - синостоза;
  - синхондроза;
  - грудино-реберного сустава;
- 80. Хрящи VIII, IX и X ребер соединяются друг с другом при помощи:**
- полусустава;
  - синхондроза;
  - межхрящевых суставов;
  - синдесмоза;
  - синостоза;
- 81. Реберно-поперечный сустав по форме суставных поверхностей является:**
- цилиндрическим;
  - шаровидным;
  - эллипсоидным;
  - седловидным;
  - блоковидным;
- 82. Сустав головки ребра по форме суставных поверхностей является:**
- цилиндрическим;
  - плоским;
  - эллипсоидным;
  - шаровидным;
  - седловидным;
- 83. Реберная дуга образована соединением:**
- 7 – 10 ребер;
  - 10 – 12 ребер;
  - 9 – 10 ребер;
  - 8 – 9 ребер;
  - 9 – 12 ребер;
- 84. Верхняя апертура грудной клетки ограничена:**
- VII шейным позвонком, внутренними краями первых ребер, верхним краем рукоятки грудины;
  - I грудным позвонком, наружными краями первых ребер, верхним краем рукоятки грудины;
  - VII шейным и I грудным позвонком, внутренними краями первых ребер, верхним краем рукоятки грудины;
  - I грудным позвонком, внутренними краями первых ребер, телом грудины;
  - I грудным позвонком, внутренними краями первых ребер, верхним краем рукоятки грудины;
- 85. Нижняя апертура грудной клетки ограничена:**
- сзади – телом X грудного позвонка, спереди – мечевидным отростком, по бокам – нижними ребрами;

сзади – телом XII грудного позвонка, спереди – мечевидным отростком, по бокам – нижними ребрами;

• сзади – телом XI грудного позвонка, спереди – телом грудины, по бокам – нижними ребрами;

• сзади – телом XI грудного позвонка, спереди – мечевидным отростком, по бокам – нижними ребрами;

• сзади – телом X грудного позвонка, спереди – телом грудины, по бокам – нижними ребрами;

**86. Подгрудинный угол находится на уровне:**

• XII грудного позвонка;

• X грудного позвонка;

• VIII грудного позвонка;

• XI грудного позвонка;

IX грудного позвонка

**87. Височно-нижнечелюстной сустав образуют суставные поверхности:**

головка нижней челюсти, нижнечелюстная ямка височной кости;

• венечный отросток нижней челюсти, нижнечелюстная ямка височной кости;

• мышелковый отросток нижней челюсти, мышелковая ямка затылочной кости;

• сосцевидный отросток затылочной кости, двубрюшная ямка нижней челюсти;

• мышелки затылочной кости, крыловидная ямка нижней челюсти;

**88. По форме височно-нижнечелюстной сустав:**

эллипсоидный;

• шаровидный;

• блоковидный;

• чашеобразный;

• винтообразный;

**89. На наружной поверхности свода черепа по срединной линии расположен:**

• чешуйчатый шов;

• ламбдовидный шов;

• венечный шов;

сагиттальный шов;

• зубчатый шов;

**90. Между лобной чешуей и теменными костями находится:**

• сагиттальный шов;

• ламбдовидный шов;

венечный шов;

• чешуйчатый шов;

• зубчатый шов;

**91. Между теменными костями и затылочной чешуей располагается:**

ламбдовидный шов;

• чешуйчатый шов;

- венечный шов;
- сагиттальный шов;
- зубчатый шов;

**92. Между теменной костью и чешуей височной кости находится:**

- чешуйчатый шов;
- венечный шов;
- ламбдовидный шов;
- зубчатый шов;
- сагиттальный шов;

**93. Грудино-ключичный сустав по форме суставных поверхно-стей относится к:**

- блоковидным суставам;
- цилиндрическим;
- шаровидным;
- седловидным;
- эллипсоидным;

**94. Суставные поверхности грудино-ключичного сустава дополняются:**

- внутрисуставным диском;
- внутрисуставным мениском;
- суставной губой;
- грудино-ключичной связкой;
- внутриключичной связкой;

**95. К суставам пояса верхней конечности относятся:**

- плечевой сустав;
- локтевой сустав;
- акромиально-ключичный сустав;
- лучезапястный сустав;
- среднезапястный сустав;

**96. Грудино-ключичный сустав укрепляет:**

- акромиально-ключичная связка;
- реберно-ключичная связка;
- клювовидно-ключичная связка;
- клювовидно-акромиальная связка;
- клювовидно-плечевая связка;

**97. По форме суставных поверхностей акромиально-ключичный сустав относится к:**

- плоским;
- седловидным;
- эллипсоидным;
- цилиндрическим;
- мышцелковым;

**98. Капсулу акромиально-ключичного сустава укрепляет:**

- клювовидно-акромиальная связка;
- реберно-ключичная, грудино-ключичная, межключичная связки;
- клювовидно-ключичная, акромиально-ключичная связки;

- локтевая и лучевая коллатеральные связки, кольцевая связка лучевой кости;

- клювовидно-плечевая связка;

**99. К собственным связкам лопатки относится:**

- реберно-ключичная;

- клювовидно-ключичная;

- клювовидно-акромиальная;

- клювовидно-плечевая;

- грудино-ключичная;

**100. Плечевой сустав по строению относится к:**

- простым;

- сложным;

- комплексным;

- комбинированным;

**101. Плечевой сустав образуют:**

- головка плечевой кости и суставная поверхность акромиона лопатки;

- головка плечевой кости и суставная поверхность клювовидного отростка лопатки;

- головка плечевой кости и суставная впадина лопатки;

- головка плечевой кости и суставная поверхность верхнего угла лопатки;

- головка плечевой кости и суставная поверхность нижнего угла лопатки;

**102. По форме суставных поверхностей плечевой сустав относится к:**

- плоским;

- блоковидным;

- шаровидным;

- эллипсоидным;

- мыщелковым;

**103. Суставная капсула плечевого сустава укреплена:**

- клювовидно-ключичной связкой;

- поперечной связкой лопатки;

- акромиально-ключичной связкой;

- акромиально-плечевой связкой;

- клювовидно-плечевой связкой;

**104. В плечевом суставе возможны движения вокруг фронтальной оси:**

- отведение, сгибание;

- разгибание, приведение;

- сгибание, разгибание;

- вращение, отведение;

- вращение внутрь и приведение;

**105. Локтевой сустав образуют кости:**

- дистальный конец плечевой кости, дистальный конец лучевой кости и проксимальный конец локтевой кости;

- дистальный конец плечевой, проксимальный - лучевой кости и проксимальный конец локтевой кости;

- проксимальный конец плечевой кости, дистальный конец лучевой и проксимальный конец локтевой кости;

- дистальный конец плечевой кости, проксимальный конец лучевой и дистальный конец локтевой кости;
- проксимальный конец плечевой, проксимальный конец лучевой и проксимальный конец локтевой кости;

**106. Локтевой сустав по строению является:**

- простым;
- сложным;
- комплексным;
- комбинированным;

**107. Плечевая, локтевая и лучевая кости, сочленяясь, образуют 3 сустава:**

- плече-локтевой, плече-лучевой и дистальный луче-локтевой;
- плече-локтевой, проксимальный плече-лучевой и дистальный луче-локтевой;
- плече-локтевой, плече-лучевой и проксимальный луче-локтевой;
- дистальный плече-локтевой, плече-лучевой и луче-локтевой;
- плече-локтевой, дистальный плече-лучевой и проксимальный луче-локтевой;

**108. С блоком плечевой кости сочленяется:**

- лучевая вырезка;
- локтевой отросток;
- головка локтевой кости;
- блоковая вырезка;
- венечный отросток;

**109. Плече-локтевой сустав образуют:**

- блок плечевой кости и клювовидный отросток локтевой кости;
- блок плечевой кости и акромион локтевой кости;
- блок плечевой кости и головка локтевой кости;
- блок плечевой кости и блоковая вырезка локтевой кости;
- блок плечевой кости и лучевая вырезка локтевой кости;

**110. Плече-локтевой сустав по форме суставных поверхностей относится к:**

- шаровидным суставам;
- цилиндрическим суставам;
- блоковидным суставам;
- плоским суставам;
- седловидным суставам;

**111. Плече-лучевой сустав образован:**

- головкой плечевой кости и акромионом лопатки;
- головкой плечевой кости и головкой лучевой кости;
- головкой мыщелка плечевой кости и суставной впадиной лопатки;
- головкой мыщелка плечевой кости и ямкой на головке лучевой кости;
- латеральным надмыщелком плечевой кости и головкой лучевой кости;

**112. Плече-лучевой сустав образуется сочленением:**

- мыщелка плечевой кости с головкой лучевой кости;
- мыщелка плечевой кости с ямкой головки лучевой кости;
- головки плечевой кости с головкой лучевой кости;
- головки плечевой кости с ямкой на головке лучевой кости;

• латерального надмышелка плечевой кости с головкой лучевойкости;  
**113. Плече-лучевой сустав по форме суставных поверхностей является:**

- плоским;
- шаровидным;
- блоковидным;
- цилиндрическим;
- винтообразным;

**114. Проксимальный луче-локтевой сустав состоит из сочленяющихся между собой:**

- лучевой вырезки локтевой кости и ямкой головки лучевой кости;
- головки лучевой кости и головки локтевой кости;
- головки лучевой кости и лучевой вырезки локтевой кости;
- суставной окружности лучевой кости и головки локтевой кости;
- суставной окружности лучевой кости и суставной окружности локтевой кости;

**115. Проксимальный луче-локтевой сустав является:**

- плоским;
- мышелковым;
- цилиндрическим;
- эллипсоидным;
- шаровидным;

**116. В локтевом суставе возможны движения вокруг фронтальнойоси:**

- круговое движение;
- сгибание и вращение;
- разгибание и вращение;
- отведение и приведение;
- сгибание и разгибание;

**117. Локтевой сустав укреплен связками:**

- клювовидно-акромиальной;
- реберно-ключичной, грудино-ключичными, межключичной;
- клювовидно-ключичной, акромиально-ключичной;
- локтевой и лучевой коллатеральными, кольцевой связкой луче-вой кости;
- клювовидно-плечевой связкой;

**118. Дистальный луче-локтевой сустав по форме:**

- плоский;
- шаровидный;
- эллипсоидный;
- цилиндрический;
- блоковидный;

**119. Локтевая вырезка лучевой кости сочленяется:**

- с шиловидным отростком локтевой кости;
- с суставной окружностью головки локтевой кости;
- с венечным отростком локтевой кости;
- с головкой плечевой кости;
- с блоком плечевой кости;

**120. Лучезапястный сустав по строению является:**

- простым;
- сложным;
- комплексным;
- комбинированным;

**121. По форме суставных поверхностей луче-запястный сустав относится к:**

- шаровидным;
- плоским;
- эллипсоидным;
- цилиндрическим;
- блоковидным;

**122. Луче-запястный сустав образован:**

- суставной поверхностью лучевой кости и костями запястья: ладьевидной, гороховидной, головчатой;
- суставной поверхностью лучевой кости, трапецией, трапезиевидной и ладьевидной костями запястья;
- суставной поверхностью лучевой кости, суставным диском и костями запястья: ладьевидной, полулунной, трехгранной;
- суставной поверхностью лучевой кости, суставным диском и костями запястья: трапезиевидной, головчатой и полулунной;
- суставной поверхностью лучевой кости, суставным диском и дистальным рядом запястья;

**123. Среднезапястный сустав образуют кости:**

- ладьевидная, трапезиевидная, кость-трапеция и основания пястных костей;
- головчатая, крючковидная, трапезиевидная и основания пястных костей;
- проксимальный ряд запястья, дистальный ряд запястья и суставная поверхность лучевой кости;
- полулунная, ладьевидная, гороховидная и запястная суставная поверхность лучевой кости;
- проксимальный и дистальный ряд запястья;

**124. Среднезапястный сустав по форме суставных поверхностей является:**

- цилиндрическим;
- эллипсоидным;
- мышечковым;
- плоским;
- блоковидным;

**125. Лучистая связка запястья соединяет:**

- ладьевидную кость с костями запястья;
- крючковидную кость с костями запястья;
- головчатую кость с костями запястья;
- гороховидную кость с костями запястья;
- полулунную кость с костями запястья;

**126. Запястно-пястный сустав большого пальца кисти по форме:**

- плоский;

- эллипсоидный;
- седловидный;
- шаровидный;
- цилиндрический;

**127. Запястно-пястные суставы образованы:**

- суставными поверхностями головок пястных костей и костей запястья;
- пястными костями и проксимальным рядом запястья;
- суставными поверхностями оснований пястных костей и дис-тальными фалангами пальцев кисти;
- пястными костями, дистальным рядом запястья и гороховидной костью;
- суставными поверхностями оснований пястных костей и дис-тальными суставными поверхностями II ряда костей запястья;

**128. Запястно-пястный сустав большого пальца кисти образован:**

- первой пястной костью и костью-трапецией;
- первой пястной костью и трапецевидной костью;
- первой пястной костью и трехгранной костью;
- первой пястной костью и головчатой костью;
- первой пястной костью и крючковидной костью;

**129. Межпястные суставы образованы:**

- головками и основаниями прилежащих фаланг;
- костями дистального ряда запястья и основанием пястных костей;
- костями проксимального и дистального рядов запястья;
- основаниями пястных костей;
- головками пястных костей и основанием проксимальных фаланг;

**130. Между головками пястных костей расположены:**

- коллатеральные связки;
- межкостные пястные связки;
- глубокие поперечные пястные связки;
- лучистая связка запястья;
- ладонная и тыльная лучезапястные связки;

**131. Пястно-фаланговые суставы по форме суставных поверхностей являются:**

- блоковидными;
- плоскими;
- седловидными;
- эллипсоидными;
- цилиндрическими суставами;

**132. В пястно-фаланговых суставах возможны движения вокруг сагиттальной оси:**

- противопоставление;
- сгибание, приведение;
- разгибание, отведение;
- круговые движения;
- отведение, приведение;

**133. В межфаланговых суставах возможны движения:**

- круговое;

- противопоставление;
- сгибание - разгибание;
- отведение - приведение;
- вращение;

**134. Межфаланговые суставы кисти по форме суставных поверх-ностей относятся к:**

- эллипсоидным;
- шаровидным;
- блоковидным;
- плоским;
- цилиндрическим;

**135. Твердую основу кисти составляют:**

- проксимальный и дистальный ряд костей запястья;
- 4 пястные кости и пястно-фаланговые суставы;
- дистальный ряд костей запястья и 4 пястных костей, соединен-ных между собой;
- проксимальный, дистальный ряды костей запястья и 4 пястныхкости;
- дистальный ряд костей запястья и 5 пястных костей;

**136. Лобковый симфиз укрепляют связки:**

- верхняя и нижняя лобковые связки;
- верхняя и нижняя дугообразные;
- дугообразная связка лобка, нижняя лобковая связка;
- верхняя лобковая связка, дугообразная связка лобка;
- верхняя и нижняя лобковые связки, дугообразная связка лобка;

**137. Крестцово-подвздошный сустав по форме суставных поверх-ностей:**

- цилиндрический;
- плоский;
- эллипсоидный;
- чашеобразный;
- блоковидный;

**138. Большое седалищное отверстие ограничено:**

- крестцово-бугорной связкой и большой седалищной вырезкой;
- крестцово-бугорной, крестцово-остистой связкой и большой седалищной вырезкой;
- крестцово-остистой связкой и большой седалищной вырезкой;
- крестцово-остистой и малой седалищной вырезкой;
- крестцово-бугорной связкой и малой седалищной вырезкой;

**139. Малое седалищное отверстие на боковой стенке малого таза образовано:**

- крестцово-бугорной и крестцово-остистой связками, малой седалищной вырезкой;

- крестцово-остистой связкой и большой седалищной вырезкой;
- крестцово-остистой связкой и малой седалищной вырезкой;
- крестцово-бугорной связкой и малой седалищной вырезкой;
- крестцово-бугорной и крестцово-остистой связками;

**140. Прямой размер входа в малый таз равен:**

- 12 см;
- 13 см;
- 14 см;
- 11 см;
- 25 см;

**141. Поперечный диаметр входа в малый таз равен:**

- 12 см;
- 11 см;
- 13 см;
- 10,5 см;
- 28 см;

**142. Косой диаметр входа в малый таз равен:**

- 11 см;
- 12 см;
- 13 см;
- 9 см;
- 27 см;

**143. Поперечный размер выхода из полости малого таза равен:**

- 9 см;
- 11 см;
- 12 см;
- 13 см;
- 14 см;

**144. Гинекологическая (истинная) конъюгата - это расстояние между:**

- мысом и верхним краем лобкового симфиза;
- мысом и нижним краем лобкового симфиза;
- мысом и наиболее выступающей кзади точкой лобкового сим-физа;
- верхушкой копчика и нижним краем лобкового симфиза;
- седалищными буграми;

**145. Суставные поверхности тазобедренного сустава дополняются:**

- внутрисуставным диском;
- внутрисуставным мениском;
- вертлужной губой;
- внутрисуставными складками;

**146. Тазобедренный сустав образован:**

- вертлужной впадиной бедренной и головкой тазовой костей;
- вертлужной впадиной подвздошной и головкой бедренной костей;
- вертлужной впадиной лобковой и головкой бедренной костей;
- вертлужной впадиной седалищной и головкой бедренной костей;
- вертлужной впадиной тазовой и головкой бедренной костей;

- 147. Тазобедренный сустав по форме сочленяющихся поверхностей:**
- плоский;
  - седловидный;
  - чашеобразный;
  - блоковидный;
  - винтообразный;
- 148. Движения в тазобедренном суставе возможны вокруг осей:**
- фронтальной, сагиттальной, вертикальной;
  - фронтальной, сагиттальной, горизонтальной;
  - сагиттальной, вертикальной, горизонтальной;
  - фронтальной, вертикальной;
  - сагиттальной, фронтальной;
- 149. В полости тазобедренного сустава располагаются связки:**
- круговая зона и подвздошно-бедренная связка;
  - связка головки бедренной кости и круговая зона;
  - связка головки бедренной кости и подвздошно-бедренная связка;
  - связка головки бедренной кости и поперечная связка вертлужной впадины;
  - поперечная связка вертлужной впадины, связка головки бедренной кости и круговая зона;
- 150. Снаружи капсулу тазобедренного сустава укрепляют:**
- подвздошно-бедренная, лобково-бедренная, седалищно-бедренная связки;
  - связка головки бедренной кости, круговая зона;
  - круговая зона, медиальная и латеральная коллатеральные связки;
  - связка головки бедренной кости, медиальная и латеральная коллатеральные связки;
  - подвздошно-бедренная и лобково-бедренная связки, круговая зона;
- 151. В образовании коленного сустава принимают участие кости:**
- бедренная, берцовые кости, надколенник;
  - бедренная, большеберцовая кости, надколенник;
  - берцовые кости, надколенник;
  - бедренная, малоберцовая, надколенник;
  - бедренная кость, надколенник;
- 152. В коленном суставе возможны движения вокруг осей:**
- фронтальной, вертикальной;
  - фронтальной, сагиттальной, вертикальной;
  - фронтальной, сагиттальной;
  - вертикальной, сагиттальной;
  - сагиттальной, горизонтальной;
- 153. Коленный сустав по форме сочленяющихся поверхностей:**
- мышцелковый;
  - плоский;
  - седловидный;
  - блоковидный;
  - цилиндрический;

**154. К внутрисуставным связкам коленного сустава относятся:**

- крестообразные и поперечная связка колена;
- крестообразные связки и косая подколенная;
- крестообразные и дугообразная подколенная связки;
- поперечная связка колена, большеберцовая и малоберцовая, коллатеральные;
- косая и дугообразные подколенные связки, поперечная связка колена;

**155. Внесуставные связки коленного сустава:**

- малоберцовая и большеберцовая коллатеральные, косая и дугообразная подколенные;
- медиальная и латеральная коллатеральные, передняя и задняя крестообразные;
- мало- и большеберцовые коллатеральные, передняя и задняя крестообразные;
- косая и дугообразная подколенные, передняя и задняя крестообразные;
- косая и дугообразные подколенные, медиальная и латеральная крестообразные;

**156. К синовиальным сумкам коленного сустава относятся:**

- наднадколенниковая, глубокая поднадколенниковая сумки, межбугорковое синовиальное влагалище;
- глубокая поднадколенниковая, наднадколенниковая, подкожная преднадколенниковая и межбугорковое синовиальное влагалище;
- наднадколенниковая, подкожная преднадколенниковая сумки, межбугорковое синовиальное влагалище;
- подкожная преднадколенниковая, глубокая поднадколенниковая и надколенниковая сумки;
- подкожная преднадколенниковая и межбугорковое синовиальное влагалище;

**157. В образовании голеностопного сустава участвуют:**

- обе кости голени и пяточная кость;
- таранная, пяточная и большеберцовая кость;
- обе кости голени и таранная кость;
- таранная, пяточная и малоберцовая кости;
- таранная, пяточная и обе кости голени;

**158. Голеностопный сустав по форме сочленяющихся поверхностей является:**

- блоковидным;
- мышечковым;
- плоским;
- шаровидным;
- цилиндрическим;

**159. Дельтовидная связка, укрепляющая капсулу голеностопного сустава, располагается:**

- латерально;
- медиально;
- латерально и спереди;
- спереди;
- сзади;

**160. Голеностопный сустав по строению является:**

- комплексным;

- простым;
- сложным;
- комбинированным;

**161. Межкостная таранно-пяточная связка расположена:**

- спереди;
- сзади;
- медиально;
- латерально;
- в пазухе предплюсны;

**162. Связки, укрепляющие голеностопный сустав:**

- дельтовидная, передняя и задняя таранно-малоберцовые связки, пяточно-малоберцовая;
- медиальная связка, передняя, латеральная, задняя таранно-малоберцовые связки;
- дельтовидная связка, медиальная и латеральная пяточно-малоберцовые связки;
- дельтовидная и медиальная связки;
- латеральная связка и пяточно-большеберцовая связка;

**163. Пяточно-кубовидный сустав по форме является:**

- плоским;
- цилиндрическим;
- эллипсоидным;
- седловидным;
- шаровидным;

**164. Поперечный сустав предплюсны (Шопаров сустав) состоит из:**

- таранно-пяточно-ладьевидного сустава и пяточно-кубовидного;
- пяточно-кубовидного и таранно-ладьевидного суставов;
- пяточно-кубовидного и клино-ладьевидного суставов;
- клино-ладьевидного и таранно-ладьевидного;
- предплюсно-плюсневых суставов;

**165. Ключом Шопарова сустава являются:**

- таранно-ладьевидная связка;
- раздвоенная связка;
- глубокая поперечная плюсневая связка;
- межкостная клиноплюсневая связка;
- длинная подошвенная связка;

**166. Предплюсно-плюсневые суставы по форме:**

- седловидные;
- плоские;
- шаровидные;
- эллипсоидные;
- цилиндрические;

**167. Ключом Лисфранкова сустава является:**

- раздвоенная связка;
- межкостная межклиновидная связка;

- тыльная предплюсно-плюсневая связка;
- подошвенная предплюсно-плюсневая связка;
- медиальная межкостная клино-плюсневая связка;

**168. Плюснефаланговые суставы по форме:**

- эллипсоидные;
- плоские;
- шаровидные;
- цилиндрические;
- блоковидные;

**169. Твердую основу стопы образуют:**

- пяточная, ладьевидная, 3 клиновидных и 5 плюсневых костей;
- таранная, пяточная, 3 клиновидных и 5 плюсневых костей;
- кубовидная, ладьевидная, 3 клиновидных и 5 плюсневых костей;
- пяточная, кубовидная, 3 клиновидных и 5 плюсневых костей;
- таранная, ладьевидная, 3 клиновидных и 5 плюсневых костей;

**170. Клиноладьевидный сустав по строению является:**

- сложным;
- простым;
- комплексным;
- комбинированным;

**171. Клиноладьевидный сустав по форме является:**

- блоковидным;
- эллипсоидным;
- цилиндрическим;
- плоским;
- седловидным;

**172. Раздвоенная связка соединяет:**

- пяточную кость с ладьевидной и кубовидной костями;
- пяточную кость с клиновидными костями;
- таранную кость с ладьевидной и кубовидной костями;
- таранную кость с клиновидными костями;
- пяточную кость с таранной и ладьевидной костями;

**173. Длинная подошвенная связка соединяет:**

- пяточную кость и дистальные фаланги пальцев;
- таранную кость и основания II-V плюсневых костей;
- пяточную кость и основания II-V плюсневых костей;
- ладьевидную кость и основания II-V плюсневых костей;
- кубовидную кость и основания II-V плюсневых костей;

**174. Самой мощной связкой стопы является:**

- подошвенная пяточно-ладьевидная связка;
- таранно-ладьевидная связка;
- пяточно-кубовидная связка;
- длинная подошвенная связка;
- раздвоенная связка;

**175. Наиболее низкий и короткий свод стопы:**

- первый продольный;
- второй продольный;
- третий продольный;
- четвертый продольный;
- пятый продольный;

**176. Наиболее длинный и высокий свод стопы:**

- первый продольный;
- второй продольный;
- третий продольный;
- четвертый продольный;
- пятый продольный;

**177. К пассивным затяжкам продольного свода стопы относится:**

- глубокая поперечная плюсневая связка;
- дельтовидная связка;
- длинная подошвенная связка;
- раздвоенная связка;
- пяточно-малоберцовая связка;

**178. Поперечный свод стопы укрепляют связки:**

- длинная подошвенная связка;
- глубокая поперечная плюсневая связка;
- коллатеральная связка;
- раздвоенная связка;
- дельтовидная связка;

**179. Продольные своды стопы начинаются:**

- на таранной кости;
- на ладьевидной кости;
- на пяточной кости;
- на кубовидной кости;
- на медиальной клиновидной кости;

**180. К постоянным точкам опоры стопы относится:**

- пяточный бугор, таранная и ладьевидная кости;
- три клиновидных кости;
- пяточный бугор, головки первой и пятой плюсневых костей;
- пяточный бугор, средние фаланги пальцев;
- пяточный бугор, кубовидная и ладьевидная кости;

**МИОЛОГИЯ**

**1. Оболочкой всей мышцы в целом является:**

- эпимизий;
- эндомизий;
- апоневроз;
- перимизий;
- сухожильные перемычки;

**2. К вспомогательному аппарату мышц относятся:**

- фасции, синовиальные влагалища, мышечные блоки, сесамовидные кости;

- фасции, сухожилия, синовиальные сумки, мышечные блоки, сесамовидные кости;
- фасции, синовиальные влагалища, эндомизий;
- фасции, синовиальные влагалища, эндомизий, перимизий;
- фасции, синовиальные влагалища, мышечные блоки, эндомизий, перимизий, сесамовидные кости;

**3. Анатомический поперечник мышцы характеризует ее:**

- силу;
- величину;
- строение;
- форму;
- развитие;

**4. Физиологический поперечник мышцы характеризует ее:**

- силу;
- величину;
- строение;
- форму;
- развитие;

**5. Антагонистами называют мышцы, которые:**

- в процессе развития перемещаются с туловища на конечности;
- в процессе развития перемещаются с конечности на туловище;
- в процессе развития не перемещаются с места своей закладки;
- при сокращении выполняют одну функцию;
- при сокращении выполняют противоположные функции;

**6. Синергистами называют мышцы, которые:**

- в процессе развития перемещаются с туловища на конечности;
- в процессе развития перемещаются с конечности на туловище;
- в процессе развития не перемещаются с места своей закладки;
- при сокращении выполняют одну функцию;
- при сокращении выполняют противоположные функции;

**7. Удерживающая работа мышц выполняется, если:**

- сила сокращения мышцы изменяет положение части тела, конечности или ее звена;
- силой сокращения мышцы тело или груз удерживается в определенном положении;
- сила мышцы уступает действию силы тяжести части тела (конечности) и удерживаемого ею груза;

**8. Преодолевающая работа мышц выполняется, если:**

- сила сокращения мышцы изменяет положение части тела, конечности или ее звена;
- силой сокращения мышцы тело или груз удерживается в определенном положении;
- сила мышцы уступает действию силы тяжести части тела (конечности) и удерживаемого ею груза;

**9. Уступающая работа мышц выполняется, если:**

- сила сокращения мышцы изменяет положение части тела, конечности или ее звена;

звена;

- силой сокращения мышцы тело или груз удерживается в определенном положении;
- сила мышцы уступает действию силы тяжести части тела (конечности) и удерживаемого ею груза;

**10. Скелетные мышцы начинают развиваться на:**

- 4 неделе внутриутробного развития;
- 5 неделе внутриутробного развития;
- 6 неделе внутриутробного развития;
- 7 неделе внутриутробного развития;
- 8 неделе внутриутробного развития;

**11. Аутохтонными называют мышцы, которые:**

- в процессе развития перемещаются с туловища на конечности;
- в процессе развития перемещаются с конечности на туловище;
- в процессе развития не перемещаются с места своей закладки;
- при сокращении выполняют одну функцию;
- при сокращении выполняют противоположные функции;

**12. Трункофугальными называют мышцы, которые:**

- в процессе развития перемещаются с туловища на конечности;
- в процессе развития перемещаются с конечности на туловище;
- в процессе развития не перемещаются с места своей закладки;
- при сокращении выполняют одну функцию;
- при сокращении выполняют противоположные функции;

**13. Трункопетальными называют мышцы, которые:**

- в процессе развития перемещаются с туловища на конечности;
- в процессе развития перемещаются с конечности на туловище;
- в процессе развития не перемещаются с места своей закладки;
- при сокращении выполняют одну функцию;
- при сокращении выполняют противоположные функции;

**14. Источником развития скелетных мышц является:**

- эктодерма;
- мезодерма;
- энтодерма;

**15. Мимические мышцы развиваются на основе:**

- 1 висцеральной дуги;
- 2 висцеральной дуги;
- 3 висцеральной дуги;
- 1 и 2 висцеральных дуг;
- 2 и 3 висцеральных дуг;

**16. Жевательные мышцы являются производным мезенхимы:**

- 1 висцеральной дуги;
- 2 висцеральной дуги;
- 3 висцеральной дуги;
- 1 и 2 висцеральных дуг;
- 2 и 3 висцеральных дуг;

**17. Мышцы туловища развиваются из:**

- склеротома;
- дерматома;
- миотома;
- спланхнотома;
- нефротома;

**18. Из I висцеральной дуги развиваются:**

- жевательные мышцы;
- поверхностные мышцы шеи;
- надподъязычные мышцы;
- мимические мышцы;
- подподъязычные мышцы;

**19. Из II висцеральной дуги развиваются:**

- жевательные мышцы;
- поверхностные мышцы шеи;
- надподъязычные мышцы;
- мимические мышцы;
- подподъязычные мышцы;

**20. Производными мезенхимы I висцеральной дуги являются:**

- челюстно-подъязычная мышца, переднее брюшко двубрюшной мышцы;
- шилоподъязычная мышца, заднее брюшко двубрюшной мышцы;
- грудино-ключично-сосцевидная мышца, трапециевидная мышца;
- грудино-подъязычная, грудино-щитовидная, щитоподъязычная, лопаточно-подъязычная, передняя, средняя и задняя лестничные мышцы, длинная мышца шеи, длинная мышца головы;

**21. Производными мезенхимы II висцеральной дуги являются:**

- челюстно-подъязычная мышца, переднее брюшко двубрюшной мышцы;
- шилоподъязычная мышца, заднее брюшко двубрюшной мышцы;
- грудино-ключично-сосцевидная мышца, трапециевидная мышца;
- грудино-подъязычная, грудино-щитовидная, щитоподъязычная, лопаточно-подъязычная, передняя, средняя и задняя лестничные мышцы, длинная мышца шеи, длинная мышца головы;

**22. Производными мезенхимы жаберных дуг являются:**

- челюстно-подъязычная мышца, переднее брюшко двубрюшной мышцы;
- шилоподъязычная мышца, заднее брюшко двубрюшной мышцы;
- грудино-ключично-сосцевидная мышца, трапециевидная мышца;
- грудино-подъязычная, грудино-щитовидная, щитоподъязычная, лопаточно-подъязычная, передняя, средняя и задняя лестничные мышцы, длинная мышца шеи, длинная мышца головы;

**23. Производными вентральных отделов миотомов являются:**

- челюстно-подъязычная мышца, переднее брюшко двубрюшной мышцы;
- шилоподъязычная мышца, заднее брюшко двубрюшной мышцы;
- грудино-ключично-сосцевидная мышца, трапециевидная мышца;
- грудино-подъязычная, грудино-щитовидная, щитоподъязычная, лопаточно-подъязычная, передняя, средняя и задняя лестничные мышцы, длинная мышца шеи, длинная мышца головы;

**24. К поверхностным мышцам спины относится:**

- мышца, выпрямляющая позвоночник;
- ременная мышца головы;
- трапециевидная мышца;
- межкостистые мышцы;
- межпоперечные мышцы;

**25. К поверхностным мышцам спины относятся:**

- мышца, выпрямляющая позвоночник;
- ременная мышца головы;
- ромбовидные мышцы;
- межкостистые мышцы;
- межпоперечные мышцы;

**26. К поверхностным мышцам спины относят:**

- мышца, выпрямляющая позвоночник;
- ременная мышца головы;
- верхняя задняя зубчатая мышца;
- межкостистые мышцы;
- межпоперечные мышцы;

**27. К поверхностным мышцам спины относят:**

- мышца, выпрямляющая позвоночник;
- ременная мышца головы;
- межкостистые мышцы;
- нижняя задняя зубчатая мышца;
- межпоперечные мышцы;

**28. К глубоким мышцам спины относят:**

- верхнюю заднюю зубчатую мышцу;
- нижнюю заднюю зубчатую мышцу;
- мышцу, поднимающую лопатку;
- межкостистые мышцы;
- ромбовидные мышцы;

**29. К глубоким мышцам спины относятся:**

- поперечно-остистые мышцы;
- трапециевидная мышца;
- ромбовидные мышцы;
- широчайшая мышца спины;
- мышца, поднимающая лопатку;

**30. К глубоким мышцам спины относят:**

- мышца, выпрямляющая позвоночник;
- трапециевидная мышца;
- ромбовидные мышцы;
- широчайшая мышца спины;
- мышца, поднимающая лопатку;

**31. К глубоким мышцам спины относят:**

- верхнюю заднюю зубчатую мышцу;
- нижнюю заднюю зубчатую мышцу;
- мышцу, поднимающую лопатку;

- ромбовидные мышцы;
- подзатылочные мышцы;

**32. Широчайшая мышца спины прикрепляется к:**

- подвздошному гребню, срединному крестцовому гребню, остистым отросткам нижних грудных (шести) и всех поясничных позвонков;
- гребню малого бугорка плечевой кости;
- акромиону, акромиальному концу ключицы;
- медиальному краю лопатки;
- четырем нижним ребрам;

**33. Верхняя задняя зубчатая мышца начинается от:**

- нижней половины выйной связки, от остистых отростков VII шейного и поперечных отростков верхних 4 шейных позвонков;
- нижней половины выйной связки, от остистых отростков VII шейного и поперечных отростков верхних 4 грудных позвонков;
- нижней половины выйной связки, от остистых отростков VI - VII шейных и I - II грудных позвонков;
- нижней половины выйной связки, от остистых отростков VII шейного и остистых отростков верхних 4 шейных грудных позвонков;
- нижней половины выйной связки, от остистых отростков VII шейного и 4 верхних ребер;

**34. Верхняя задняя зубчатая мышца прикрепляется к:**

- II – V ребрам;
- четырем нижним ребрам;
- поперечным отросткам I – IV шейных позвонков;
- поперечным отросткам 2 нижних шейных, 2 верхних грудных позвонков;
- остистым отросткам II – V грудных позвонков;

**35. Мышца, поднимающая лопатку прикрепляется к:**

- I -V ребрам;
- поперечным отросткам верхних 4 шейных позвонков;
- поперечным отросткам верхних 4 грудных позвонков;
- медиальному краю лопатки выше ее ости;
- медиальному краю лопатки ниже ее ости;

**36. Ременная мышца головы начинается от:**

- нижней половины выйной связки, от остистых отростков VII шейного и поперечных отростков верхних 4 грудных позвонков;
- нижней половины выйной связки, от остистых отростков VII шейного и верхних 2 грудных позвонков;
- нижней половины выйной связки, от остистых отростков VII шейного и поперечных отростков верхних 4 шейных позвонков;
- нижней половины выйной связки, от остистых отростков VII шейного и остистых отростков верхних 4 грудных позвонков;
- нижней половины выйной связки, от остистых отростков VII шейного и 4 верхних ребер;

**37. Составные части мышцы, выпрямляющей позвоночник:**

- подвздошно-реберная, остистая, полуостистая мышцы;
- подвздошно-реберная, полуостистая, длинная мышца;
- подвздошно-реберная, остистая, длинная мышца;

- полуостистая, остистая, длиннейшая мышцы;
- поперечно-остистая, длиннейшая, полуостистая мышцы;

**38. Поперечно-остистая мышца состоит из мышц:**

- остистой, полуостистой, многораздельной;
- остистой, многораздельной, вращательной;
- полуостистой, многораздельной, вращательной;
- длиннейшей, остистой, полуостистой;
- длиннейшей, полуостистой, вращательной;

**39. Поперечно-остистая мышца включает:**

- ременную мышцу головы;
- ременную мышцу шеи;
- длиннейшую мышцу;
- полуостистую мышцу;
- остистую мышцу;

**40. Поперечно-остистая мышца включает:**

- широчайшую мышцу спины;
- многораздельную мышцу;
- длиннейшую мышцу;
- ременную мышцу головы;
- мышцу, поднимающую лопатку;

**41. Аускультационный треугольник ограничен:**

- мышцей выпрямляющей позвоночник, задней нижней зубчатой мышцей, наружной косой мышцей живота, 12 ребром;
- мышцей выпрямляющей позвоночник, задней нижней зубчатой мышцей, внутренней косой мышцей живота, 12 ребром;
- широчайшей мышцей спины, наружной косой мышцей живота, подвздошной костью;
- широчайшей мышцей спины, трапециевидной мышцей, меди-альным краем лопатки;
- широчайшей мышцей спины, трапециевидной, большой ромбо-видной мышцей;

**42. Поясничный треугольник (Петитов) ограничен:**

- широчайшей мышцей спины, трапециевидной мышцей, меди-альным краем лопатки;
- широчайшей мышцей спины, трапециевидной, большой ромбо-видной мышцей; мышцей выпрямляющей позвоночник, задней нижней зубчатой мышцей,
- наружной косой мышцей живота, 12 ребром;
- мышцей выпрямляющей позвоночник, задней нижней зубчатой мышцей, внутренней косой мышцей живота, 12 ребром;
- широчайшей мышцей спины, наружной косой мышцей живота, подвздошной костью;

**43. Поясничный треугольник (Петитов) латерально ограничен:**

- задней нижней зубчатой мышцей;

- внутренней косой мышцей живота;
- широчайшей мышцей спины
- наружной косой мышцей живота;
- мышцей выпрямляющей позвоночник;

**44. Ромб Лесгафта – Грюнфельда ограничен:**

- мышцей выпрямляющей позвоночник, задней нижней зубчатой мышцей, наружной косой мышцей живота, 12 ребром;
- широчайшая мышцей спины, наружной косой мышцей живота, подвздошной костью;
- мышцей выпрямляющей позвоночник, задней нижней зубчатой мышцей, внутренней косой мышцей живота, 12 ребром;
- широчайшая мышцей спины, трапециевидной мышцей, меди-альным краем лопатки;
- широчайшей мышцей спины, трапециевидной, большой ромбо-видной мышцей;

**45. Ромб Лесгафта – Грюнфельда медиально ограничен:**

- задней нижней зубчатой мышцей;
- внутренней косой мышцей живота;
- широчайшей мышцей спины
- XII ребром;
- мышцей, выпрямляющей позвоночник;

**46. К поверхностным мышцам шеи относится:**

- грудино-щитовидная мышца
- передняя лестничная мышца
- длинная мышца шеи
- грудино-ключично-сосцевидная мышца
- двубрюшная мышца

**47. К надподъязычным мышцам относится:**

- грудино-ключично-сосцевидная мышца;
- передняя лестничная мышца;
- длинная мышца шеи;
- двубрюшная мышца;
- грудино-щитовидная мышца;

**48. К подподъязычным мышцам относится:**

- грудино-ключично-сосцевидная мышца;
- передняя лестничная мышца;
- длинная мышца шеи;
- двубрюшная мышца;
- грудино-щитовидная мышца;

**49. К боковым мышцам шеи относится:**

- грудино-щитовидная мышца;
- грудино-ключично-сосцевидная мышца;
- двубрюшная мышца;
- передняя лестничная мышца;
- длинная мышца шеи;

**50. К предпозвоночным мышцам относится:**

- грудино-щитовидная мышца;

- передняя лестничная мышца;
- грудино-ключично-сосцевидная мышца;
- двубрюшная мышца;
- длинная мышца шеи;

**51. Подкожная мышца шеи начинается:**

- от поверхностной пластинки грудной фасции;
- от рукоятки грудины и медиальной трети ключицы;
- от рукоятки грудины;
- от верхнего края лопатки;
- от шиловидного отростка височной кости;

**52. Подкожная мышца шеи прикрепляется к:**

- вплетается в жевательную фасцию, в угол рта;
- к сосцевидному отростку височной кости;
- к телу подъязычной кости;
- к шиловидному отростку височной кости;
- к верхнему краю лопатки;

**53. Функция подкожной мышцы шеи:**

- запрокидывает голову назад;
- тянет подъязычную кость вниз;
- тянет подъязычную кость вверх;
- оттягивает кожу шеи кпереди, препятствуя сдавлению вен;
- опускает нижнюю челюсть;

**54. Грудино-ключично-сосцевидная мышца начинается:**

- двумя частями от рукоятки грудины и грудинного конца ключицы;
- двумя частями от рукоятки грудины и акромиального конца ключицы;
- ниже ключицы от поверхностной пластинки грудной фасции;
- от верхнего края лопатки, прикрепляется к сосцевидному отростку височной кости;

**55. Грудино-ключично-сосцевидная мышца прикрепляется:**

- к сосцевидному отростку височной кости;
- к шиловидному отростку височной кости;
- к скуловому отростку височной кости;
- к телу подъязычной кости;
- к нижней челюсти;

**56. Функция грудино-ключично-сосцевидной мышцы:**

- поднимает кожу вен, предохраняя поверхностные вены от сдавления;
- опускает подъязычную кость;
- наклоняет голову и шейную часть позвоночника вперед;
- при одностороннем сокращении наклоняет голову в свою сторону, при двустороннем - голова запрокидывается назад, при фиксированной голове тянет вверх грудную клетку;
- тянет подъязычную кость назад и вверх;

**57. Двубрюшная мышца начинается:**

- от верхнего края лопатки в области ее вырезки;
- от сосцевидной вырезки височной кости;
- от рукоятки грудины;

- от скулового отростка височной кости;
- от шиловидного отростка височной кости;

**58. Двубрюшная мышца прикрепляется:**

- к телу подъязычной кости;
- к двубрюшной ямке нижней челюсти;
- к шиловидному отростку височной кости;
- к сосцевидному отростку височной кости;
- к верхней челюсти;

**59. Функция двубрюшной мышцы:**

- при укрепленной нижней челюсти тянет подъязычную костькверху и кзади;
- тянет подъязычную кость книзу;
- приближает подъязычную кость к гортани, при укрепленнойподъязычной кости тянет гортань вверх;
- наклоняет голову вперед;

**60. Подбородочно-подъязычная мышца начинается:**

- от челюстно-подъязычной линии нижней челюсти;
- от подбородочной ости нижней челюсти;
- от шиловидного отростка височной кости;
- от сосцевидной вырезки височной кости;
- от косо́й линии щитовидного хряща;

**61. Подбородочно-подъязычная мышца прикрепляется:**

- к телу подъязычной кости;
- к шиловидному отростку височной кости;
- к сосцевидному отростку височной кости;
- к двубрюшной ямке нижней челюсти;
- к косо́й линии щитовидного хряща;

**62. Функция подбородочно-подъязычной мышцы:**

- тянет подъязычную кость вверх и назад;
- тянет подъязычную кость книзу;
- тянет подъязычную кость вниз и кзади;
- приближает подъязычную кость к гортани, при укрепленной подъязычной кости тянет гортань вверх;
- при сомкнутых челюстях поднимает подъязычную кость вместе с гортанью, при укрепленной подъязычной кости опускает нижнюю челюсть;

**63. Функция грудино-подъязычной мышцы:**

- тянет подъязычную кость вверх;
- опускает гортань;
- поднимает гортань;
- тянет подъязычную кость вниз;
- опускает нижнюю челюсть;

**64. Челюстно-подъязычная мышца начинается:**

- от сосцевидной вырезки височной кости;
- от подбородочной ости нижней челюсти;
- от шиловидного отростка височной кости,;
- от челюстно-подъязычной линии нижней челюсти;

- от косой линии щитовидного хряща;

**65. Челюстно-подъязычная мышца прикрепляется:**

- к телу подъязычной кости;
- к шиловидному отростку височной кости;
- к сосцевидному отростку височной кости;
- к двубрюшной ямке нижней челюсти;
- к косой линии щитовидного хряща;

**66. Функция челюстно-подъязычной мышцы:**

- опускает нижнюю челюсть;
- тянет подъязычную кость вниз;
- приближает подъязычную кость к гортани, при укрепленной подъязычной кости тянет гортань вверх;
- тянет подъязычную кость вниз и назад;
- при укрепленной нижней челюсти тянет подъязычную кость вверх и назад, при укрепленной подъязычной кости опускает нижнюю челюсть;

**67. Функция челюстно-подъязычной мышцы:**

- при сомкнутых челюстях поднимает подъязычную кость, вместе с гортанью; при укрепленной подъязычной кости опускает нижнюю челюсть;
- тянет подъязычную кость назад и вверх;
- тянет подъязычную кость книзу;
- приближает подъязычную кость к гортани, при укрепленной подъязычной кости тянет гортань вверх;
- тянет подъязычную кость вниз и кзади;

**68. Шило-подъязычная мышца начинается:**

- от челюстно-подъязычной линии, прикрепляется к подъязычной кости;
- от сосцевидного отростка височной кости, прикрепляется к подъязычной кости;
- от подбородочной ости нижней челюсти, прикрепляется к телу подъязычной кости;
- от косой линии щитовидного хряща, прикрепляется к телу подъязычной кости;
- от шиловидного отростка височной кости, прикрепляется к телу подъязычной кости;

**69. Функция щито-подъязычной мышцы:**

- тянет подъязычную кость вверх;
- опускает нижнюю челюсть;
- опускает гортань;
- приближает подъязычную кость к гортани, тянет ее вверх;
- тянет подъязычную кость вниз;

**70. Грудино-подъязычная мышца начинается:**

- от рукоятки грудины, грудинного конца ключицы;
- от рукоятки грудины, грудинного конца ключицы, 1 ребра;
- от шиловидного отростка височной кости;
- от верхнего края лопатки в области ее вырезки;
- от косой линии щитовидного хряща;

**71. Грудино-подъязычная мышца начинается:**

- от рукоятки грудины, грудинного конца ключицы, прикрепляется к телу подъязычной кости;

- от рукоятки грудины, грудинного конца ключицы, прикрепляется к сосцевидному отростку височной кости;
- от шиловидного отростка височной кости, прикрепляется к телу подъязычной кости;
- от верхнего края лопатки в области ее вырезки, прикрепляется к телу подъязычной кости;
- от косо́й линии щитовидного хряща, прикрепляется к телу подъязычной кости;

**72. Щитоподъязычная мышца начинается:**

- от подбородочной ости нижней челюсти;
- от рукоятки грудины, хряща I ребра;
- от косо́й линии щитовидного хряща;
- от рукоятки грудины;
- от внутренней поверхности нижней челюсти;

**73. Щито-подъязычная мышца начинается:**

- от рукоятки грудины, хряща I ребра, прикрепляется к косо́й линии щитовидного хряща;
- от косо́й линии щитовидного хряща, прикрепляется к телу и большому рогу подъязычной кости;
- от подбородочной ости нижней челюсти, прикрепляется к телу подъязычной кости;
- от рукоятки грудины, прикрепляется к сосцевидному отростку височной кости;
- от рукоятки грудины, прикрепляется к телу подъязычной кости;

**74. Лопаточно-подъязычная мышца начинается:**

- от ключицы, хряща I ребра;
- от рукоятки грудины;
- от верхнего края лопатки в области ее вырезки;
- от ости лопатки;
- от акромиона лопатки;

**75. Лопаточно-подъязычная мышца начинается:**

- от рукоятки грудины, прикрепляется к сосцевидному отростку височной кости;
- от рукоятки грудины и хряща I ребра, прикрепляется к косо́й линии щитовидного хряща;
- от верхнего края лопатки в области ее вырезки, прикрепляется к телу подъязычной кости;
- от ости лопатки, прикрепляется к телу подъязычной кости;
- от латерального края лопатки, прикрепляется к телу подъязычной кости;

**76. Функция лопаточно-подъязычной мышцы:**

- тянет подъязычную кость вверх и назад;
- при укрепленной подъязычной кости опускает нижнюю челюсть, при сомкнутых челюстях поднимает подъязычную кость;
- приближает подъязычную кость к гортани, при укрепленной подъязычной кости тянет гортань вверх;
- тянет подъязычную кость кзади и вниз, натягивает фасции шеи;
- тянет гортань вниз;

- 77.           Функция грудино-щитовидной мышцы:**
- тянет подъязычную кость вверх;
  - опускает нижнюю челюсть;
  - опускает гортань;
  - поднимает гортань;
  - тянет подъязычную кость вниз;
- 78.           Передняя лестничная мышца начинается:**
- от верхнего края лопатки медиальнее ее вырезки;
  - от рукоятки грудины, грудинного конца ключицы;
  - от поперечных отростков III-VI шейных позвонков;
  - от остистых отростков III-VI шейных позвонков;
  - от шиловидного отростка височной кости;
- 79.           Передняя лестничная мышца прикрепляется:**
- к телу подъязычной кости;
  - к рукоятке грудины;
  - к бугорку передней лестничной мышцы на I ребре;
  - к верхнему краю II ребра;
  - к нижней поверхности базилярной части затылочной кости;
- 80.           Средняя лестничная мышца начинается:**
- от поперечных отростков IV-VI шейных позвонков;
  - от поперечных отростков II-VII шейных позвонков;
  - от поперечных отростков III-VI шейных позвонков;
  - от верхнего края лопатки медиальнее ее вырезки;
  - от рукоятки грудины;
- 81.           Средняя лестничная мышца прикрепляется:**
- к верхнему краю II ребра;
  - к нижней поверхности базилярной части затылочной кости;
  - к I ребру, сзади от борозды подключичной артерии;
  - к телу подъязычной кости;
  - к телу подъязычной кости;
- 82.           Задняя лестничная мышца начинается от:**
- поперечных отростков IV-VI шейных позвонков;
  - поперечных отростков III-VI шейных позвонков;
  - от верхнего края лопатки, медиальнее ее вырезки;
  - от рукоятки грудины;
  - косой линии щитовидного хряща;
- 83.           Задняя лестничная мышца прикрепляется:**
- к верхнему краю II ребра;
  - к нижней поверхности базилярной части затылочной кости;
  - к телу подъязычной кости;
  - к рукоятке грудины;
  - к косой линии щитовидного хряща;
- 84.           Длинная мышца шеи прикрепляется:**
- к сосцевидному отростку височной кости;
  - к подбородочной ости нижней челюсти;

- нижней поверхности базилярной части затылочной кости;
- к бугорку передней лестничной мышцы на I ребре;
- к телам и поперечным отросткам верхних 5-и шейных позвонков, к переднему бугорку атланта;

**85. Длинная мышца головы прикрепляется:**

- нижней поверхности базилярной части затылочной кости;
- к сосцевидному отростку височной кости;
- к подбородочной ости нижней челюсти;
- к бугорку передней лестничной мышцы на I ребре;
- к телам и поперечным отросткам верхних 5-и шейных позвонков, к переднему бугорку атланта;

**86. Мышцы, производящие сгибание головы (наклон вперед):**

- ременная мышца головы, ременная мышца шеи;
- длиннейшая, остистая мышцы;
- поперечно-остистая;
- длинная мышца головы, передняя прямая мышца головы, латеральная мышца головы;
- большая ромбовидная мышца;

**87. Первая фасция шеи (по В.Н. Шевкуненко) называется:**

- внутришейной фасцией;
- поверхностным листком собственной фасции шеи;
- предпозвоночной фасцией;
- поверхностной фасцией шеи;
- глубоким листком собственной фасции шеи;

**88. Вторая фасция шеи (по В.Н. Шевкуненко) называется:**

- внутришейной фасцией;
- поверхностным листком собственной фасции шеи;
- предпозвоночной фасцией;
- поверхностной фасцией шеи;
- глубоким листком собственной фасции шеи;

**89. Третья фасция шеи (по В.Н. Шевкуненко) называется:**

- внутришейной фасцией;
- поверхностным листком собственной фасции шеи;
- предпозвоночной фасцией;
- поверхностной фасцией шеи;
- глубоким листком собственной фасции шеи;

**90. Четвертая фасция шеи (по В.Н. Шевкуненко) называется:**

- внутришейной фасцией;
- поверхностным листком собственной фасции шеи;
- предпозвоночной фасцией;
- поверхностной фасцией шеи;
- глубоким листком собственной фасции шеи;

**91. Пятая фасция шеи (по В.Н. Шевкуненко) называется:**

- внутришейной фасцией;
- поверхностным листком собственной фасции шеи;
- предпозвоночной фасцией;

- поверхностной фасцией шеи;
  - глубоким листком собственной фасции шеи;
- 92. Какую мышцу покрывает поверхностная фасция шеи (по В.Н. Шевкуненко):**
- грудино-ключично-сосцевидную;
  - подкожную;
  - трапециевидную;
  - предпозвоночные;
  - подподъязычные;
- 93. Какие мышцы покрывает поверхностный листок собственной фасции шеи (по В.Н. Шевкуненко):**
- подподъязычные;
  - предпозвоночные;
  - грудино-ключично-сосцевидную, трапециевидную;
  - подкожную;
  - лестничные;
- 94. Какие мышцы покрывает глубокий листок собственной фасции шеи (по В.Н. Шевкуненко):**
- надподъязычные;
  - грудино-ключично-сосцевидную, трапециевидную;
  - лестничные;
  - предпозвоночные;
  - подподъязычные;
- 95. Внутришейная фасция покрывает (по В.Н. Шевкуненко):**
- надподъязычные мышцы;
  - гортань, трахею, щитовидную железу, глотку, пищевод, сосуды;
  - подподъязычные мышцы;
  - предпозвоночные мышцы;
  - лестничные мышцы;
- 96. Предпозвоночная фасция покрывает:**
- надподъязычные мышцы;
  - подподъязычные мышцы;
  - гортань, трахею, щитовидную железу, глотку, пищевод, сосуды;
  - грудино-ключично-сосцевидную, трапециевидную мышцы;
  - предпозвоночные и лестничные мышцы;
- 97. Надгрудинное пространство расположено между фасциями шей:**
- первой и второй;
  - второй и третьей;
  - третьей и четвертой;
  - четвертой и пятой;
  - пятой фасцией и телами шейных позвонков;

**98. Предвисцеральное пространство расположено между фас-циями шеи:**

- первой и второй;
- второй и третьей;
- третьей и четвертой;
- четвертой и пятой;
- пятой фасцией и телами шейных позвонков;

**99. Позадивисцеральное пространство расположено между фас-циями шеи:**

- первой и второй;
- второй и третьей;
- третьей и четвертой;
- четвертой и пятой;
- пятой фасцией и телами шейных позвонков;

**100. Предпозвоночное пространство расположено между фасция-ми шеи:**

- первой и второй;
- второй и третьей;
- третьей и четвертой;
- четвертой и пятой;
- пятой фасцией и телами шейных позвонков;

**101. Сонный треугольник ограничен:**

- грудино-ключично-сосцевидной мышцей, верхним брюшком лопаточно-подъязычной мышцы, срединной линией;
- грудино-ключично-сосцевидной мышцей, верхним брюшком лопаточно-подъязычной мышцы, задним брюшком двубрюшной мышцы;
- передним и задним брюшком двубрюшной мышцы, телом нижней челюсти;
- нижним брюшком лопаточно-подъязычной мышцы, грудино-ключично-сосцевидной мышцей, ключицей;
- нижним брюшком лопаточно-подъязычной мышцы, трапещие-видной, грудино-ключично-сосцевидной мышцами;

**102. Поднижнечелюстной треугольник ограничен:**

- грудино-ключично-сосцевидной мышцей, верхним брюшком лопаточно-подъязычной и задним брюшком двубрюшной мышц;
- передним и задним брюшком двубрюшной мышцы, телом нижней челюсти;
- грудино-ключично-сосцевидной мышцей, верхним брюшком лопаточно-подъязычной мышцы, срединной линией;
- нижним брюшком лопаточно-подъязычной мышцы, грудино-ключично-сосцевидной мышцей, ключицей;
- нижним брюшком лопаточно-подъязычной мышцы, трапещие-видной мышцей, грудино-ключично-сосцевидной мышцей;

**103. Лопаточно-ключичный треугольник ограничен:**

- грудино-ключично-сосцевидной мышцей, верхним брюшком лопаточно-подъязычной мышцы, задним брюшком двубрюшной мышцы;
- передним и задним брюшком двубрюшной мышцы, телом нижней челюсти;
- грудино-ключично-сосцевидной мышцей, верхним брюшком

лопаточно-подъязычной мышцы, срединной линией;

нижним брюшком лопаточно-подъязычной мышцы, грудино-ключично-сосцевидной мышцей, ключицей;

• нижним брюшком лопаточно-подъязычной мышцы, трапезиевидной, грудино-ключично-сосцевидной мышцами;

**104. Лопаточно-трапезиевидный треугольник ограничен:**

• грудино-ключично-сосцевидной мышцей, верхним брюшком лопаточно-подъязычной, задним брюшком двубрюшной мышц;

• передним и задним брюшками двубрюшной мышцы, телом ниж-ней челюсти;

• грудино-ключично-сосцевидной мышцей, верхним брюшком лопаточно-подъязычной мышцы;

• нижним брюшком лопаточно-подъязычной мышцы, грудино-ключично-сосцевидной мышцей, ключицей;

нижним брюшком лопаточно-подъязычной, трапезиевидной, грудино-ключично-сосцевидной мышцами;

**105. Лопаточно-трахеальный треугольник ограничен:**

• грудино-ключично-сосцевидной мышцей, верхним брюшком лопаточно-подъязычной, задним брюшком двубрюшной мышц;

• передним и задним брюшками двубрюшной мышцы, телом ниж-ней челюсти;

грудино-ключично-сосцевидной мышцей, верхним брюшком лопаточно-подъязычной мышцы, срединной линией;

• нижним брюшком лопаточно-подъязычной мышцы, грудино-ключично-сосцевидной мышцей, ключицей;

• нижним брюшком лопаточно-подъязычной мышцы, трапезиевидной, грудино-ключично-сосцевидной мышцами;

**106. Межлестничное пространство шеи ограничено:**

передней и средней лестничными мышцами;

• средней и задней лестничными мышцами;

• передней лестничной и грудино-подъязычной мышцами;

• передней лестничной и грудино-щитовидной мышцами;

• средней лестничной и длинной мышцей шеи;

**107. Мимические мышцы прикрепляются:**

• к костям лицевого черепа;

• к капсуле височно-нижнечелюстного сустава;

• к фасциям головы;

• к фасциям головы и костям лицевого черепа;

вплетаются в кожу лица;

**108. К мимическим мышцам относится:**

большая скуловая мышца;

• челюстно-подъязычная мышца;

• подбородочно-подъязычная мышца;

• височная мышца;

• латеральная крыловидная мышца;

**109. К мимическим мышцам относится:**

• височная мышца;

• двубрюшная мышца;

надчерепная мышца;

- челюстно-подъязычная мышца;
  - медиальная крыловидная мышца;
- 110. К мимическим мышцам относится:**
- височная мышца;
  - двубрюшная мышца;
  - круговая мышца рта;
  - подбородочно-подъязычная мышца;
  - латеральная крыловидная мышца;
- 111. К мимическим мышцам относится:**
- медиальная крыловидная мышца;
  - латеральная крыловидная мышца;
  - подбородочно-подъязычная мышца;
  - височно-теменная мышца;
  - височная мышца;
- 112. К жевательным мышцам относится:**
- подбородочная мышца;
  - височно-теменная мышца;
  - латеральная крыловидная мышца;
  - большая скуловая мышца;
  - челюстно-подъязычная мышца;
- 113. К жевательным мышцам относится:**
- подбородочная мышца;
  - височно-теменная мышца;
  - подбородочно-подъязычная мышца;
  - челюстно-подъязычная мышца;
  - височная мышца;
- 114. К жевательным мышцам относится:**
- височная мышца;
  - малая скуловая мышца;
  - височно-теменная мышца;
  - щечная мышца;
  - круговая мышца рта;
- 115. К жевательным мышцам относится:**
- большая скуловая мышца;
  - малая скуловая мышца;
  - височно-теменная мышца;
  - подбородочная мышца;
  - жевательная мышца;
- 116. К жевательным мышцам относится:**
- височно-теменная мышца;
  - подбородочная мышца;
  - щечная мышца;
  - медиальная крыловидная мышца;
  - круговая мышца рта;
- 117. Мышца, сморщивающая бровь, начинается от:**

- наивысшей выйной линии, основания сосцевидного отростка височной кости;
- сухожильного шлема;
- медиальной части надбровной дуги;
- носовой кости;
- лобного отростка верхней челюсти;

**118. При сокращении мышца, сморщивающая бровь:**

- поднимает брови, образует поперечные складки на лбу;
- оттягивает кожу волосистой части головы назад;
- образует поперечные складки у корня носа;
- опускает брови, расправляет поперечные складки на лбу;
- образует вертикальные складки у корня носа;

**119. Мышца гордецов начинается от:**

- наивысшей выйной линии, основания сосцевидного отростка височной кости;
- сухожильного шлема;
- медиальной части надбровной дуги;
- носовой кости;
- лобного отростка верхней челюсти;

**120. При сокращении мышца гордецов:**

- поднимает брови, образует поперечные складки на лбу;
- оттягивает кожу волосистой части головы назад;
- образует поперечные складки у корня носа;
- опускает брови, расправляет поперечные складки на лбу;
- оттягивает кожу волосистой части головы вперед;

**121. Лобное брюшко надчерепной мышцы начинается от:**

- наивысшей выйной линии, основания сосцевидного отростка височной кости;
- сухожильного шлема;
- медиальной части надбровной дуги;
- носовой кости;
- лобного отростка верхней челюсти;

**122. При сокращении лобное брюшко надчерепной мышцы:**

- поднимает брови, образует поперечные складки на лбу;
- оттягивает кожу волосистой части головы назад;
- образует поперечные складки у корня носа;
- опускает брови, расправляет поперечные складки на лбу;
- оттягивает кожу волосистой части головы вперед;

**123. Затылочное брюшко надчерепной мышцы начинается от:**

- наивысшей выйной линии, основания сосцевидного отростка височной кости;
- сухожильного шлема;
- медиальной части надбровной дуги;
- носовой кости;
- лобного отростка верхней челюсти;

**124. При сокращении затылочное брюшко надчерепной мышцы:**

- поднимает брови, образует поперечные складки на лбу;

- оттягивает кожу волосистой части головы назад;
- образует поперечные складки у корня носа;
- опускает брови, расправляет поперечные складки на лбу;
- оттягивает кожу волосистой части головы вперед;

**125. Мышца, поднимающая верхнюю губу, начинается от:**

- подглазничного края верхней челюсти;
- скуловой кости;
- клыковой ямки верхней челюсти;
- основания тела нижней челюсти;
- фасции жевательной мышцы;

**126. При сокращении поднимает угол рта:**

- мышца смеха;
- щечная мышца;
- малая скуловая мышца;
- мышца, поднимающая верхнюю губу;
- круговая мышца рта;

**127. Вертикальные складки у корня носа образуются в результате сокращения:**

- лобного брюшка надчерепной мышцы;
- мышцы, сморщивающей бровь;
- мышцы гордецов;
- височно-теменной мышцы;
- круговой мышцы глаза;

**128. Поперечные складки у корня носа образуются в результате сокращения:**

- лобного брюшка надчерепной мышцы;
- мышцы, сморщивающей бровь;
- мышцы гордецов;
- височно-теменной мышцы;
- круговой мышцы глаза;

**129. Поперечные складки кожи лба образуются в результате сокращения:**

- лобного брюшка надчерепной мышцы;
- мышцы, сморщивающей бровь;
- мышцы гордецов;
- височно-теменной мышцы;
- круговой мышцы глаза;

**130. Жевательная мышца имеет части:**

- наружную и внутреннюю;
- верхнюю и нижнюю;
- латеральную и медиальную;
- переднюю и заднюю;
- поверхностную и глубокую;

**131. Жевательная мышца начинается:**

- от всей поверхности височной ямки и от глубокой пластинки височной фасции;
- в крыловидной ямке крыловидного отростка клиновидной кости;
- от скулового отростка верхней челюсти и скуловой дуги;

- на подвисочном гребне и на подвисочной поверхности большо-го крыла клиновидной кости;
- на наружной поверхности латеральной пластинки крыловидногоотростка клиновидной кости;

**132. Жевательная мышца прикрепляется:**

- на латеральной поверхности ветви нижней челюсти от венечно-го отростка до жевательной бугристости;
- к венечному отростку нижней челюсти;
- к крыловидной бугристости нижней челюсти;
- к шейке нижней челюсти;
- к суставному диску и к капсуле височно-нижнечелюстного сустава;

**133. Височная мышца начинается:**

- от всей поверхности височной ямки и от глубокой пластинки височной фасции;
- в крыловидной ямке крыловидного отростка клиновидной кости;
- от скулового отростка верхней челюсти и скуловой дуги;
- на подвисочном гребне и на подвисочной поверхности большо-го крыла клиновидной кости;
- на наружной поверхности латеральной пластинки крыловидногоотростка клиновидной кости;

**134. Височная мышца прикрепляется:**

- на латеральной поверхности ветви нижней челюсти от венечно-го отростка до жевательной бугристости;
- к венечному отростку нижней челюсти;
- к крыловидной бугристости нижней челюсти;
- к шейке нижней челюсти;
- к суставному диску и к капсуле височно-нижнечелюстного сус-тава;

**135. Медиальная крыловидная мышца начинается:**

- от всей поверхности височной ямки и от глубокой пластинки височной фасции;
- в крыловидной ямке крыловидного отростка клиновидной кости;
- от скулового отростка верхней челюсти и скуловой дуги;
- на подвисочном гребне и на подвисочной поверхности большо-го крыла клиновидной кости;
- на наружной поверхности латеральной пластинки крыловидногоотростка клиновидной кости;

**136. Медиальная крыловидная мышца прикрепляется:**

- на латеральной поверхности ветви нижней челюсти от венечно-го отростка до жевательной бугристости;
- к венечному отростку нижней челюсти;
- к крыловидной бугристости нижней челюсти;
- к шейке нижней челюсти;
- к суставному диску и к капсуле височно-нижнечелюстного сустава;

**137. Верхняя головка латеральной крыловидной мышцы начина-ется:**

- от всей поверхности височной ямки и от глубокой пластинки височной фасции;

- в крыловидной ямке крыловидного отростка клиновидной кости;
- от скулового отростка верхней челюсти и скуловой дуги;
- на подвисочном гребне и на подвисочной поверхности большо- го крыла клиновидной кости;
- на наружной поверхности латеральной пластинки крыловидногоотростка клиновидной кости;

**138. Нижняя головка латеральной крыловидной мышцы начина-ется:**

- от всей поверхности височной ямки и от глубокой пластинкивисочной фасции;
- в крыловидной ямке крыловидного отростка височной кости;
- от скулового отростка верхней челюсти и скуловой дуги;
- на подвисочном гребне и на подвисочной поверхности большо-го крыла клиновидной кости;
- на наружной поверхности латеральной пластинки крыловидного отростка клиновидной кости;

**139. Латеральная крыловидная мышца прикрепляется:**

- к венечному отростку нижней челюсти;
- к крыловидной бугристости нижней челюсти;
- на латеральной поверхности ветви нижней челюсти от венечно-го отростка до жевательной бугристости;
- к шейке нижней челюсти, к суставному диску и к капсуле ви- сочно-нижнечелюстного сустава;

**140. Мышцы, осуществляющие поднятие нижней челюсти:**

- двубрюшная, шилоподъязычная;
- челюстно-подъязычная;
- подбородочно-подъязычная;
- грудино-подъязычная;
- височная, жевательная, медиальная крыловидная;

**141. Мышцы, осуществляющие опускание нижней челюсти:**

- двубрюшная, подбородочно-подъязычная, челюстно-подъязычная;
- грудино-ключично-сосцевидная;
- медиальная и латеральная крыловидные;
- жевательная, височная;
- лестничные (передняя, средняя, задняя);

**142. Движение нижней челюсти вперед происходит при сокраще-нии:**

- височной и щечной мышц;
- медиальной и латеральной крыловидных мышц;
- височной и жевательной мышц;
- височной и крыловидных мышц;
- поверхностной части жевательной мышцы, медиальной и лате- ральной крыловидных мышц;

**143. Выдвинутую вперед нижнюю челюсть оттягивают кзади:**

- задние пучки височной мышцы;
- латеральная крыловидная мышца;
- височная, жевательная, медиальная крыловидная мышцы;

- жевательная и крыловидная мышцы;
- поверхностная часть жевательной мышцы, медиальная и латеральная крыловидные мышцы;

**144. Сдвигает при своем сокращении нижнюю челюсть в противоположную сторону:**

- височная мышца при двустороннем сокращении;
- жевательная мышца при одностороннем сокращении;
- медиальная крыловидная мышца;
- латеральная крыловидная мышца при одностороннем сокращении;
- латеральная крыловидная мышца при двустороннем сокращении;

**145. Мышцы, осуществляющие движение нижней челюсти в противоположную сторону:**

- двубрюшная;
- челюстно-подъязычная;
- латеральная крыловидная;
- подбородочно-подъязычная;
- щитоподъязычная;

**146. К поверхностным мышцам груди относится:**

- подреберные мышцы;
- поперечная мышца груди;
- наружные межреберные мышцы;
- внутренние межреберные мышцы;
- подключичная мышца;

**147. К собственным мышцам груди относится:**

- малая грудная мышца;
- передняя зубчатая мышца;
- большая грудная мышца;
- подключичная мышца;
- наружные межреберные мышцы;

**148. В акте вдоха участвуют мышцы:**

- наружные межреберные, верхняя задняя зубчатая, диафрагма;
- внутренние межреберные, верхняя задняя зубчатая, диафрагма;
- внутренние межреберные, поперечная мышца груди, нижняя задняя зубчатая, косые и поперечная мышцы живота;
- наружные межреберные, поперечная мышца груди, нижняя задняя зубчатая, косые и поперечная мышцы живота;

**149. В акте выдоха участвуют мышцы:**

- наружные межреберные, верхняя задняя зубчатая, диафрагма;
- внутренние межреберные, верхняя задняя зубчатая, диафрагма;
- наружные межреберные, поперечная мышца груди, нижняя задняя зубчатая, косые и поперечная мышцы живота;
- внутренние межреберные, поперечная мышца груди, нижняя задняя зубчатая, косые и поперечная мышцы живота;

**150. Поднимание лопатки осуществляют:**

- трапецевидная, ромбовидные мышцы и мышца, поднимающая лопатку;
- трапецевидная, передняя зубчатая, малая грудная мышцы;

- передняя зубчатая и малая грудная мышцы;
- трапецевидная и ромбовидные мышцы;

**151. Опускание лопатки осуществляют:**

- трапецевидная, передняя зубчатая, малая грудная мышцы;
- трапецевидная, ромбовидные мышцы и мышца, поднимающая лопатку;
- передняя зубчатая и малая грудная мышцы;
- трапецевидная и ромбовидные;

**152. Движение лопатки вперед и латерально осуществляют:**

- трапецевидная и ромбовидные;
- трапецевидная, передняя зубчатая, малая грудная мышцы;
- трапецевидная, ромбовидные мышцы и мышца, поднимающая лопатку;
- передняя зубчатая и малая грудная мышцы;

**153. Движение лопатки назад и медиально осуществляют:**

- трапецевидная, передняя зубчатая, малая грудная мышцы;
- трапецевидная, ромбовидные мышцы и мышца, поднимающая лопатку;
- передняя зубчатая и малая грудная мышцы;
- трапецевидная и ромбовидные;

**154. Сгибание позвоночного столба (наклон туловища вперед) осуществляют:**

- прямая и косые мышцы живота, мышца, выпрямляющая позвоночник, поперечно-остистая мышца, квадратная мышца поясницы;
- мышца, выпрямляющая позвоночник, поперечно-остистая, трапецевидная, ременные мышцы;
- прямая мышца живота, наружная и внутренняя косые мышцы живота;
- поперечно-остистая мышца, наружная и внутренняя косые мышцы живота, ременные мышцы;

**155. Разгибание позвоночного столба (наклон туловища назад)**

**осуществляют:**

- мышца, выпрямляющая позвоночник, поперечно-остистая, трапецевидная, ременные мышцы;
- прямая мышца живота, наружная и внутренняя косые мышцы живота;
- прямая и косые мышцы живота, мышца, выпрямляющая позвоночник, поперечно-остистая мышца, квадратная мышца поясницы;
- поперечно-остистая мышца, наружная и внутренняя косые мышцы живота, ременные мышцы;

**156. Сгибание позвоночного столба (наклон туловища в бок) осуществляют:**

- прямая мышца живота, наружная и внутренняя косые мышцы живота;
- прямая и косые мышцы живота, мышца, выпрямляющая позвоночник, поперечно-остистая мышца, квадратная мышца поясницы;
- мышца, выпрямляющая позвоночник, поперечно-остистая, трапецевидная, ременные мышцы;
- поперечно-остистая мышца, наружная и внутренняя косые мышцы живота, ременные мышцы;

**157. Вращение позвоночного столба осуществляют:**

- мышца, выпрямляющая позвоночник, поперечно-остистая, трапецевидная, ременные мышцы;
- прямая мышца живота, наружная и внутренняя косые мышцы живота;

- прямая и косые мышцы живота, мышца, выпрямляющая позвоночник, поперечно-остистая мышца, квадратная мышца поясницы;
- поперечно-остистая мышца, наружная и внутренняя косые мышцы живота, ременные мышцы;

**158. Части большой грудной мышцы:**

- ключичная, грудино-реберная, брюшная;
- лопаточная, грудино-реберная, брюшная;
- акромиальная, грудино-реберная, брюшная;
- ключичная, грудинная, реберная;
- ключичная, акромиальная и брюшная;

**159. Большая грудная мышца прикрепляется:**

- к большому бугру плечевой кости;
- к гребню большого бугорка плечевой кости;
- к малому бугру плечевой кости;
- к гребню малого бугорка плечевой кости;
- к хирургической шейке плечевой кости;

**160. Функция большой грудной мышцы:**

- отводит руку, одновременно поворачивая внутрь;
- поднятую руку опускает и приводит к туловищу, одновременно поворачивая наружу;
- поднятую руку опускает и приводит к туловищу, одновременно поворачивая ее внутрь;
- поднятую руку опускает, тянет назад и поворачивает внутрь;
- поднимает руку вперед;

**161. Малая грудная мышца начинается:**

- от II-III ребер, вблизи их передних концов;
- от III-IV ребер, вблизи их передних концов;
- от II-V ребер, вблизи их передних концов;
- от IV-VI ребер, вблизи их передних концов;
- от грудины;

**162. Малая грудная мышца прикрепляется:**

- коротким сухожилием к малому бугорку плечевой кости;
- коротким сухожилием к клювовидному отростку лопатки;
- коротким сухожилием к акромиальному отростку лопатки;
- коротким сухожилием к большому бугорку плечевой кости;
- к гребню большого бугорка;

**163. Передняя зубчатая мышца начинается:**

- зубцами от верхних десяти ребер;
- зубцами от верхних восьми-девяти ребер;
- зубцами от верхних пяти ребер;
- зубцами от нижних восьми ребер;
- зубцами от начала хрящевой части нижних десяти ребер;

**164. Передняя зубчатая мышца прикрепляется:**

- к верхнему углу и медиальному краю лопатки;
- к реберной поверхности лопатки;
- к медиальному краю и нижнему углу лопатки;

- к латеральному краю и нижнему углу лопатки;
- к нижнему углу лопатки;

**165. Функция малой грудной мышцы:**

- наклоняет лопатку вперед, при укрепленном плечевом поясе поднимает ребра;
- наклоняет лопатку вперед, при укрепленном плечевом поясе опускает ребра;
- приводит лопатку к туловищу, при укрепленном плечевом поясе опускает ребра;
- приводит верхнюю конечность к туловищу, при укрепленной конечности поднимает ребра;
- вращает верхнюю конечность внутрь;

**166. Функция передней зубчатой мышцы:**

- перемещает лопатку вперед и медиально;
- перемещает лопатку вперед и латерально, нижние пучки перемещают латеральный угол кверху и медиально;
- перемещает лопатку вперед и латерально, нижние пучки перемещают нижний угол лопатки медиально;
- перемещает лопатку вперед и медиально, нижние пучки - перемещают верхний угол кверху;
- приближает лопатку к туловищу;

**167. Подключичная мышца начинается от:**

- хряща II ребра;
- лестничного бугорка I ребра;
- хряща I ребра;
- грудины;
- надсуставного бугорка лопатки;

**168. Подключичная мышца прикрепляется:**

- к нижней поверхности акромиального конца ключицы;
- к верхней поверхности акромиального конца ключицы;
- к клювовидному отростку лопатки;
- к реберному вдавлению ключицы;
- к верхнему краю лопатки;

**169. Функция подключичной мышцы:**

- опускает ключицу вниз;
- оттягивает ключицу вниз и вперед, способствуя укреплению грудино-ключичного сустава;
- оттягивает ключицу вниз и назад, способствуя укреплению грудино-ключичного сустава;
- поднимает I ребро;
- тянет лопатку вперед;

**170. Наружные межреберные мышцы начинаются:**

- от нижнего края вышележащего ребра, снаружи от его борозды и занимают межреберные промежутки от края грудины до углов ребер;
- от верхнего края нижележащего ребра и занимают пространство от грудины до бугорков ребер;
- от нижнего края вышележащего ребра снаружи от борозды и занимают межреберные промежутки от бугорков ребер до реберных хрящей;
- от нижнего края вышележащего ребра снаружи от его борозды и

занимают весь межреберный промежуток;

- от хрящевой части ребер;

#### **171. Наружные межреберные мышцы прикрепляются:**

к верхнему краю нижележащего ребра от бугорков до хрящевой части ребер, направляясь вниз и вперед;

- направляясь вниз и назад, к верхнему краю нижележащего ребра от бугорков до хрящевой части ребер;
- направляясь вверх и вперед, к нижележащему ребру;
- направляясь вверх и назад, к нижележащему ребру;
- направляясь вниз и вперед, к хрящевой части ребер;

#### **172. Функция наружных межреберных мышц:**

- опускают ребра;
- поднимают ребра, оттягивают ключицу вниз и медиально;
- опускают ребра, оттягивают ключицу вниз и медиально;
- поднимают ребра, расширяют грудную клетку;
- опускают ребра, расширяют грудную клетку;

#### **173. Внутренние межреберные мышцы начинаются:**

- от нижнего края вышележащего ребра и занимают межреберный промежуток от грудины до углов ребер;
- от верхнего края нижележащего ребра и занимают промежуток от края грудины и передних концов хрящей ложных ребер и до углов ребер сзади;
- от верхнего края нижележащего ребра и занимают весь межреберный промежуток;
- от верхнего края нижележащего ребра и занимают промежуток от бугорков ребер до реберных хрящей;
- от нижнего края нижележащего ребра и занимают промежуток между хрящами;

#### **174. Подреберные мышцы начинаются и прикрепляются:**

- вблизи углов X-XII ребер, направляются вверх и латерально, перекидываются через одно - два ребра и прикрепляются к внутренней поверхности вышележащих ребер;
- вблизи углов X-XII ребер, направляются вверх и латерально, перекидываются через три - четыре ребра к внутренней поверхности вышележащего ребра;
- вблизи бугорков VIII-IX ребер, направляются вверх и латерально, перекидываются через три - четыре ребра к внутренней поверхности вышележащего ребра;
- вблизи углов X-XII ребер, направляются вверх и латерально, перекидываются через одно - два ребра к наружной поверхности вышележащего ребра;
- вблизи углов II-IV ребер, идут вниз и латерально;

#### **175. Поперечная мышца груди начинается:**

- от передней поверхности мечевидного отростка грудины;
- от задней поверхности мечевидного отростка грудины;
- от нижней половины края грудины;

- от задней поверхности рукоятки грудины;
- от передней поверхности рукоятки грудины;

**176. Поперечная мышца груди прикрепляется:**

- к хрящам I-III ребер;
- к костной части II-VI ребер;
- к хрящам II-VI ребер;
- к телам II-VI грудных позвонков;

**177. Диафрагма имеет:**

- сухожильный центр, поясничную, реберную и грудинную части, правую и левую ножки, аортальное, пищеводное отверстия и отверстие нижней поллой вены;
- сухожильный центр, поясничную, реберную и брюшную части, правую и левую ножки, аортальное, пищеводное и нижней по- лой вены отверстия;
- сухожильный центр, поясничную, реберную и грудинную части, медиальную и латеральную ножки, аортальное, пищеводное от- верстия;
- сухожильный центр, поясничную, реберную и грудинную части, правую и левую ножки, аортальное отверстие и отверстие ниж- ней поллой вены;
- сухожильный центр, реберную, грудинную и брюшную части, правую и левую ножки, аортальное и пищеводное отверстия;

**178. Поясничная часть диафрагмы начинается:**

- на поясничных позвонках правой и левой ножками и на сухо- жильном центре;
- на поясничных позвонках правой и левой ножками, на медиаль- ной и латеральной дугообразных связках;
- на грудных позвонках правой и левой ножками и на сухожиль- ном центре;
- на сухожильном центре и на медиальной и латеральной и лате- ральной дугообразных связках;
- на грудных позвонках правой и левой ножками, на медиальной и латеральной дугообразных связках;

**179. Правая ножка поясничной части диафрагмы начинается:**

- на передней поверхности тел XII грудного - II поясничного по- звонков;
- на передней поверхности тел XII грудного - III поясничного по- звонков;
- на сухожильном центре;
- на передней поверхности тел I-IV поясничных позвонков;
- на передней поверхности тел I-III поясничных позвонков;

**180. Левая ножка поясничной части диафрагмы начинается:**

- на передней поверхности тел XII грудного - II поясничного по- звонков;
- на передней поверхности тел XII грудного - III поясничного по- звонков;
- на сухожильном центре;
- на передней поверхности тел I-IV поясничных позвонков;
- на передней поверхности тел I-III поясничных позвонков;

**181. В сухожильном центре диафрагмы имеются отверстия:**

- аортальное отверстие, пищеводное отверстие;
- пищеводное отверстие;
- пищеводное отверстие, отверстие нижней поллой вены;
- отверстие нижней поллой вены;

- отверстие нижней полой вены, аортальное отверстие;

**182. Пирамидальная мышца прикрепляется:**

- к нижнему краю XII ребра, участвует в образовании белой линии живота;
- к наружной губе подвздошного гребня, лобковому симфизу, участвует в образовании белой линии живота;
- к XII, XI, X ребрам, участвует в образовании белой линии живота;
- хрящам V-VII ребер, мечевидному отростку грудины;
- вплетается в белую линию живота;

**183. Прямая мышца живота начинается:**

- от лобкового гребня и симфиза;
- от лобкового бугорка;
- от лобкового симфиза;
- от тела лобковой кости;
- от седалищного бугра;

**184. Прямая мышца живота прикрепляется:**

- к нижнему краю XII ребра;
- к наружной губе подвздошного гребня, лобковому симфизу, участвует в образовании белой линии живота;
- к XII, XI, X ребрам, участвует в образовании белой линии живота;
- хрящам V-VII ребер, мечевидному отростку грудины;
- участвует в образовании белой линии живота;

**185. Функция прямой мышцы живота:**

- наклоняет туловище вперед, при одностороннем сокращении - в противоположную сторону;
- мышца брюшного пресса, при одностороннем сокращении поворачивает туловище;
- опускает грудную клетку, сгибает туловище, при фиксированной грудной клетке поднимает таз;
- вращает туловище вокруг вертикальной оси;
- напрягает апоневроз наружной косой мышцы;

**186. Наружная косая мышца живота начинается:**

- мышечными пучками от 4 нижних ребер;
- мышечными пучками от 6 нижних ребер;
- мышечными пучками от 8 нижних ребер;
- от апоневроза и идет к 5 нижним ребрам;
- мышечными пучками от 3 нижних ребер;

**187. Наружная косая мышца живота прикрепляется:**

- к нижнему краю XII ребра;
- к наружной губе подвздошного гребня, лобковому симфизу, участвует в образовании белой линии живота;
- к XII, XI, X ребрам, участвует в образовании белой линии живота;
- хрящам V-VII ребер, мечевидному отростку грудины;
- участвует в образовании белой линии живота;

**188. Функция наружной косой мышцы живота:**

- дыхательная, наклоняет туловище вперед;

при укрепленном тазовом поясе и двустороннем сокращении опускает ребра, сгибает позвоночник, при одностороннем - поворачивает туловище в противоположную сторону;

- наклоняет туловище вперед, при одностороннем сокращении наклоняет и поворачивает в свою сторону;
- поднимает таз, наклоняет туловище и поворачивает его в свою сторону;
- разгибает туловище;

### **189. Внутренняя косая мышца живота начинается:**

- мышечными пучками от V-VI нижних ребер, к центру переходит в апоневроз;
- мышечными пучками от 2/3 паховой связки;
- мышечными пучками от верхней поверхности латеральных 2/3 паховой связки, передних 2/3 промежуточной линии подвздошного гребня и от пояснично-грудной фасции;
- от верхней ветви лобковой кости, от передней нижней ости подвздошной кости;
- от IV-V ребер и передней верхней ости подвздошной кости;

### **190. Функция внутренней косой мышцы живота:**

- мышца брюшного пресса, наклоняет туловище вперед, при одностороннем сокращении поворачивает его в противоположную сторону;
- при двустороннем сокращении сгибает позвоночник, при одностороннем поворачивает туловище в свою сторону, опускает ребра;
- поднимает ребра, поворачивает туловище при одностороннем сокращении в противоположную сторону;
- выпрямляет туловище и поднимает таз;
- вращает туловище вокруг вертикальной оси;

### **191. Поперечная мышца живота начинается:**

- от наружной поверхности 6 нижних ребер, от пластинки пояснично-грудной фасции, от передней половины внутренней губы подвздошного гребня и латеральной трети паховой связки;
- от внутренней поверхности 6 нижних ребер, от пояснично-грудной фасции, от наружной губы подвздошного гребня и латеральной трети паховой связки;
- от внутренней поверхности 6 нижних ребер, от глубокой пластинки пояснично-грудной фасции, от передней половины внутренней губы подвздошного гребня и от латеральной трети паховой связки;
- от внутренней поверхности 6 нижних ребер, пластинки пояснично-грудной фасции, от наружной губы подвздошного гребня и от латеральной трети паховой связки;
- от внутренней поверхности 6 нижних ребер, от верхнего переднего выступа подвздошной кости;

### **192. Поперечная мышца живота прикрепляется:**

- к нижнему краю XII ребра;
- к наружной губе подвздошного гребня, лобковому симфизу, участвует в образовании белой линии живота;
- к XII, XI, X ребрам, участвует в образовании белой линии живота;
- хрящам V-VII ребер, мечевидному отростку грудины;
- участвует в образовании белой линии живота;

### **193. Функция поперечной мышцы живота:**

- при двустороннем сокращении уменьшает размеры брюшной полости, оттягивает ребра вперед к средней линии;

- при одностороннем сокращении наклоняет позвоночник в свою сторону, при двустороннем сокращении удерживает позвоночник в вертикальном положении;
- при двустороннем сокращении сгибает позвоночник, при одностороннем поворачивает туловище в свою сторону, опускает ребра;
- поднимает таз, наклоняет туловище и поворачивает его в свою сторону;
- поднимает ребра, при одностороннем сокращении поворачивает туловище в противоположную сторону;

**194. Квадратная мышца поясницы начинается от:**

- внутренней губы гребня подвздошной кости;
- от наружной губы гребня подвздошной кости;
- от задней верхней подвздошной ости;
- от подвздошного гребня, связки подвздошно-поясничной и от поперечных отростков нижних поясничных позвонков;
- от поперечного отростка V поясничного позвонка;

**195. Квадратная мышца поясницы прикрепляется:**

- к X-XII ребрам;
- к IX-X ребрам;
- к нижнему краю XII ребра;
- к XII ребру и поперечным отросткам верхних поясничных позвонков;
- к остистому отростку XII грудного позвонка;

**196. Функция квадратной мышцы поясницы:**

- при двустороннем сокращении уменьшает размеры брюшной полости, оттягивает ребра вперед к средней линии;
- при одностороннем сокращении наклоняет позвоночник в свою сторону, при двустороннем сокращении удерживает позвоночник в вертикальном положении;
- при двустороннем сокращении сгибает позвоночник, при одностороннем поворачивает туловище в свою сторону, опускает ребра;
- поднимает таз, наклоняет туловище и поворачивает его в свою сторону;
- поднимает ребра, при одностороннем сокращении поворачивает туловище в противоположную сторону;

**197. Стенки пахового канала:**

- передняя: апоневроз наружной косой мышцы, задняя - поперечная фасция, верхняя - нижними свободно свисающими краями внутренней косой и поперечной мышц живота, нижняя - паховой связкой;
- передняя - паховой связкой, задняя - поперечной фасцией, верхняя - наружной косой мышцей, нижняя - лобковой костью;
- передняя - наружной косой мышцей, задняя - внутренней косой мышцей, нижняя - паховой связкой, верхняя - апоневрозом поперечной мышцы;
- передняя - апоневрозом наружной косой мышцы, задняя - апоневрозом внутренней косой, верхняя - поперечной мышцей, нижняя - паховой связкой;
- передняя - апоневроз внутренней косой мышцы, задняя - апоневроз поперечной мышц, верхняя - мышечные пучки внутренней и поперечной мышц живота, нижняя - паховая связка;

### **198. Нижняя стенка пахового канала образована:**

- апоневрозом наружной косой мышцы живота;
- поперечной фасцией, париетальной брюшиной;
- нижними, свободно свисающими краями внутренней косой и поперечной мышц живота;
- паховой связкой – нижним загнутым краем апоневроза наружной косой мышцы живота;

### **199. Верхняя стенка пахового канала образована:**

- апоневрозом наружной косой мышцы живота;
- поперечной фасцией, париетальной брюшиной;
- нижними, свободно свисающими краями внутренней косой и поперечной мышц живота;
- паховой связкой – нижним загнутым краем апоневроза наружной косой мышцы живота;

### **200. Передняя стенка пахового канала образована:**

- апоневрозом наружной косой мышцы живота;
- поперечной фасцией, париетальной брюшиной;
- нижними, свободно свисающими краями внутренней косой и поперечной мышц живота;
- паховой связкой – нижним загнутым краем апоневроза наружной косой мышцы живота;

### **201. Задняя стенка пахового канала образована:**

- апоневрозом наружной косой мышцы живота;
- поперечной фасцией, париетальной брюшиной;
- нижними, свободно свисающими краями внутренней косой и поперечной мышц живота;
- паховой связкой – нижним загнутым краем апоневроза наружной косой мышцы живота;

### **202. Глубокое кольцо пахового канала соответствует месту расположения:**

- надпузырной ямки;
- медиальной паховой ямки;
- латеральной паховой ямки;
- межножковых волокон;
- загнутой связки;

### **203. Поверхностное паховое кольцо ограничено:**

- сверху - медиальной, снизу - латеральной ножками апоневроза наружной косой мышцы живота; между ними с латеральной стороны поперечно расположенные межножковые волокна; медиальной стенкой служит загнутая связка;
- сверху - медиальной, снизу - латеральной ножками апоневроза внутренней косой мышцы живота; между ними с латеральной стороны - межножковые волокна, медиально - паховая связка;
- сверху - медиальной, снизу - латеральной ножками апоневроза наружной косой мышцы, между ними с латеральной стороны - загнутая связка;
- сверху - медиальной, снизу - латеральной ножками апоневроза внутренней косой мышцы живота, между ними с медиальной стороны - межножковая связка;
- медиально - апоневрозом наружной косой мышцы, латерально -

апоневрозом внутренней косой, снизу - апоневрозом поперечной фасции живота;

**204. К мышцам плечевого пояса относятся:**

- мышца, поднимающая лопатку;
- трапецевидная мышца;
- дельтовидная мышца;
- большая грудная мышца;
- большая ромбовидная мышца;

**205. Дельтовидная мышца начинается:**

- от надостной ямки лопатки;
- от акромиального конца ключицы, акромиона, ости лопатки;
- в подостной ямке лопатки;
- от латерального края лопатки;
- от нижнего угла лопатки;

**206. Дельтовидная мышца прикрепляется:**

- к большому бугорку плечевой кости;
- к дельтовидной бугристости плечевой кости;
- к малому бугорку плечевой кости;
- к хирургической шейке плечевой кости;
- к бугристости лучевой кости;

**207. Функция дельтовидной мышцы:**

- сгибает предплечье в локтевом суставе;
- приводит плечо к туловищу;
- сгибает позвоночник;
- отводит руку до горизонтального уровня, сгибает и разгибает плечо;
- разгибает предплечье в локтевом суставе;

**208. Надостная мышца начинается:**

- от латерального края лопатки;
- в подостной ямке лопатки;
- в надостной ямке лопатки;
- от нижнего угла лопатки;
- от реберной поверхности лопатки;

**209. Надостная мышца прикрепляется:**

- к большому бугорку плечевой кости;
- к дельтовидной бугристости плечевой кости;
- к малому бугорку плечевой кости;
- к хирургической шейке плечевой кости;
- к бугристости лучевой кости;

**210. Функции надостной мышцы:**

- разгибает плечо;
- тянет лопатку к позвоночнику;
- оттягивает нижний угол лопатки вперед и латерально;
- отводит плечо, оттягивает капсулу сустава;
- сгибает плечо;

**211. Подостная мышца начинается:**

- от задней поверхности лопатки ниже ее ости;

- от нижнего угла лопатки;
- от акромиона, акромиального конца ключицы;
- от задней поверхности лопатки выше ее ости;
- от латерального края лопатки;

**212. Подостная мышца прикрепляется:**

- к большому бугорку плечевой кости;
- к дельтовидной бугристости плечевой кости;
- к малому бугорку плечевой кости;
- к хирургической шейке плечевой кости;
- к гребню малого бугорка плечевой кости;

**213. Подлопаточная мышца начинается:**

- от реберной поверхности лопатки;
- от задней поверхности лопатки, над лопаточной остью;
- от задней поверхности лопатки под лопаточной остью;
- от нижнего угла лопатки;
- от акромиона, лопаточной ости;

**214. Подлопаточная мышца прикрепляется:**

- к малому бугорку плечевой кости;
- к большому бугорку плечевой кости;
- к дельтовидной бугристости плечевой кости;
- к хирургической шейке плечевой кости;
- к гребню большого бугорка плечевой кости;

**215. Большая круглая мышца начинается:**

- на задней поверхности лопатки над лопаточной остью;
- на задней поверхности лопатки под лопаточной остью;
- от реберной поверхности лопатки;
- от акромиона, ости лопатки, акромиального конца ключицы;
- от нижнего угла лопатки;

**216. Большая круглая мышца прикрепляется:**

- к большому бугорку плечевой кости;
- к дельтовидной бугристости плечевой кости;
- к малому бугорку плечевой кости;
- к хирургической шейке плечевой кости;
- к гребню малого бугорка плечевой кости;

**217. Малая круглая мышца начинается:**

- от задней поверхности лопатки над лопаточной остью;
- от задней поверхности лопатки под лопаточной остью;
- от латерального края лопатки, подостной фасции;
- от реберной поверхности лопатки;
- от акромиального конца ключицы, акромиона, ости лопатки;

**218. Малая круглая мышца прикрепляется:**

- к большому бугорку плечевой кости;
- к дельтовидной бугристости плечевой кости;
- к малому бугорку плечевой кости;
- к хирургической шейке плечевой кости;

- к гребню малого бугорка плечевой кости;
- 219. Переднюю группу мышц плеча составляют мышцы:**
- локтевая, клювовидно-плечевая, плечевая;
  - клювовидно-плечевая, плечевая, трехглавая;
  - двуглавая, трехглавая, клювовидно-плечевая;
  - клювовидно-плечевая, двуглавая, плечевая;
  - клювовидно-плечевая, плечевая, двуглавая, локтевая;
- 220. Клювовидно-плечевая мышца начинается:**
- на гребне малого бугорка плечевой кости;
  - от нижних 2/3 тела плечевой кости, ниже дельтовидной бугри-стости;
  - от акромиального отростка;
  - от подсуставного бугорка лопатки;
  - от верхушки клювовидного отростка;
- 221. Клювовидно-плечевая мышца выполняет функции:**
- разгибает плечо в плечевом суставе, если плечо фиксировано - мышца тянет лопатку вперед и вверх;
  - сгибает плечо в плечевом суставе, разгибает предплечье в локтевом суставе;
  - сгибает плечо и приводит его к туловищу, участвует в повороте плеча кнаружи, при фиксированном плече тянет лопатку вперед и вниз;
  - участвует в повороте плеча кнаружи, сгибает предплечье в локтевом суставе;
  - сгибает плечо в плечевом суставе, сгибает предплечье, повернутое внутрь предплечье поворачивает кнаружи;
- 222. Двуглавая мышца плеча выполняет функции:**
- сгибает плечо, разгибает предплечье в локтевом суставе;
  - сгибает предплечье, действует на плечевой сустав, участвуя в разгибании и приведении плеча к туловищу;
  - сгибает плечо в плечевом суставе, сгибает предплечье, повернутое внутрь предплечье поворачивает кнаружи;
  - участвует в разгибании предплечья;
  - сгибает предплечье, поворачивает лучевую кость;
- 223. Плечевая мышца прикрепляется к:**
- латеральной межмышечной перегородке ниже борозды лучевого нерва;
  - бугристости локтевой кости;
  - гребню большого бугорка плечевой кости;
  - подсуставному бугорку лопатки;
  - латеральному надмышечковому гребню плечевой кости;
- 224. Плечевая мышца выполняет функцию:**
- разгибает предплечье в локтевом суставе;
  - повернутое внутрь предплечье поворачивает кнаружи;
  - сгибает предплечье в локтевом суставе;
  - участвует в разгибании предплечья;
  - поворачивает плечо внутрь, одновременно приводит к туловищу;
- 225. Длинная головка трехглавой мышцы начинается:**
- сухожильными и мышечными пучками на наружной поверхности плечевой кости

между местом прикрепленной малой круглой мышцы,- проксимально и борозде лучевого нерва - дистально;

- между местом прикрепления большой круглой мышцы и ямкой локтевого отростка;

- сухожилием от подсуставного бугорка лопатки;

- от нижней площадки большого бугорка;

- от лопаточной ости;

#### **226. Двуглавая мышца плеча прикрепляется:**

- сухожилием к надсуставному бугорку лопатки;

- сухожилием к верхушке клювовидного отростка лопатки;

- сухожилием к бугристости лучевой кости;

- ниже гребня малого бугорка плечевой кости;

- сухожилием к бугристости локтевой кости;

#### **227. Латеральная головка трехглавой мышцы плеча начинается:**

- сухожилием от подсуставного бугорка лопатки;

- на задней поверхности плеча между местом прикрепления большой круглой мышцы и ямкой локтевого отростка;

- от медиальной и латеральной межмышечных перегородок нижеборозды лучевого нерва;

- сухожильными и мышечными пучками на наружной поверхности плечевой кости, между местом прикрепления малой круглой мышцы (проксимально) и бороздой лучевого нерва (дистально) и от задней поверхности латеральной межмышечной перегородки;

- от локтевого отростка локтевой кости, часть пучков - от капсулы локтевого сустава и фасции предплечья;

#### **228. Функция трехглавой мышцы плеча:**

- сгибает предплечье;

- сгибает плечо, сгибает предплечье в локтевом суставе;

- разгибает предплечье, участвует в разгибании и приведении плеча к туловищу;

- при фиксированном плече ключица тянет лопатку вперед и книзу;

- сгибает запястье, действует вместе с лучевым разгибателем кисти;

#### **229. Локтевая мышца прикрепляется:**

- плоским сухожилием на середине латеральной поверхности лучевой кости;

- к медиальному надмышелку плечевой кости;

- к медиальной межмышечной перегородке;

- к латеральной поверхности локтевого отростка, задней поверхности проксимальной части локтевой кости и к фасциям предплечья;

- к задней поверхности латерального надмышелка плеча;

#### **230. Локтевая мышца начинается:**

- от медиального надмышелка плечевой кости;

- на задней поверхности латерального надмышелка плечевой кости;

- от бугристости локтевой кости;

- от подсуставного бугорка лопатки;

- от венечного отростка локтевой кости;

#### **231. Поверхностный слой передней группы мышц предплечья составляют:**

- поверхностный сгибатель пальцев, глубокий сгибатель пальцев, длинный сгибатель большого пальца;
- плечелучевая, круглый пронатор, лучевой сгибатель запястья, длинная ладонная, локтевой сгибатель запястья;
- квадратный пронатор, поверхностный сгибатель пальцев, круглый пронатор;
- плечелучевая, поверхностный сгибатель пальцев, длинный сгибатель большого пальца;
- локтевой сгибатель запястья, глубокий сгибатель пальцев;

### **232. Поверхностный слой задней группы мышц предплечья:**

- локтевой разгибатель запястья, мышца, противопоставляющая большой палец;
- плечелучевая, длинный разгибатель большого пальца кисти, разгибатель указательного пальца;
- короткий разгибатель большого пальца, разгибатель указательного пальца, локтевой разгибатель запястья, короткий сгибатель большого пальца;
- длинный лучевой разгибатель запястья, короткий лучевой разгибатель запястья, короткая мышца, отводящая большой палец кисти;
- разгибатель мизинца, длинный и короткий лучевые разгибатели запястья, локтевой разгибатель запястья, разгибатель пальцев;

### **233. Глубокий слой задней группы мышц предплечья составляют:**

- супинатор, мышца, противопоставляющая большой палец, разгибатель указательного пальца, червеобразные, короткая мышца, отводящая большой палец кисти;
- короткий сгибатель большого пальца кисти, короткая ладонная мышца, супинатор;
- супинатор, длинная мышца, отводящая большой палец кисти, короткий разгибатель большого пальца кисти, длинный разгибатель большого пальца кисти, разгибатель указательного пальца;
- глубокий сгибатель пальца, супинатор, квадратный пронатор, длинный сгибатель большого пальца, разгибатель указательного пальца;
- длинная мышца, отводящая большой палец кисти, короткий разгибатель большого пальца, локтевой сгибатель запястья, длинный сгибатель большого пальца кисти;

### **234. Группа мышц-сгибателей предплечья берет начало:**

- от латерального надмыщелка и фасции предплечья;
- от латеральной межмышечной перегородки;
- от медиального надмыщелка плеча и фасции предплечья;
- от лучевой коллатеральной связки и фасции предплечья;
- на задней поверхности лучевой кости, на межкостной перегородке предплечья;

### **235. Разгибатели предплечья берут начало:**

- от диафиза плечевой кости;
- от медиального надмыщелка плечевой кости;
- от латерального надмыщелка плечевой кости и от фасции предплечья;
- сухожилиями от середины латеральной поверхности лучевой кости;
- от венечного отростка локтевой кости;

### **236. Группу мышц тенар составляют:**

- короткий разгибатель большого пальца разгибатель указательного пальца, короткий сгибатель большого пальца;
- мышца, противопоставляющая большой палец, короткая мышца, отводящая большой палец; короткий сгибатель большого пальца; мышца, приводящая большой палец;
- короткая мышца, отводящая большой палец; мышца, противопоставляющая большой палец; длинный разгибатель большого пальца;
- короткая ладонная мышца; мышца, противопоставляющая большой палец; длинный разгибатель большого пальца;
- короткий сгибатель большого пальца; мышца, приводящая большой палец; червеобразные;

### **237. Группу мышц гипотенар составляют:**

- межкостные, червеобразные;
- ладонные, межкостные, короткая ладонная, мышца, отводящая мизинец;
- короткая ладонная, мышца, отводящая мизинец, противопоставляющая мизинец, короткий сгибатель мизинца;
- тыльные межкостные, короткий сгибатель мизинца, короткий сгибатель большого пальца;
- короткая мышца, отводящая большой палец; разгибатель указательного пальца; короткий сгибатель мизинца;

### **238. Мышцы, осуществляющие отведение плеча:**

- большая круглая, двуглавая;
- широчайшая мышца спины, подостная;
- подостная, малая круглая;
- большая круглая, малая круглая;
- дельтовидная, надостная;

### **239. Мышцы, осуществляющие приведение плеча:**

- дельтовидная, надостная;
- большая, малая круглая;
- подлопаточная, подостная, большая грудная, широчайшая мышца спины;
- малая грудная, передняя зубчатая, верхняя задняя зубчатая;
- надостная, малая круглая, малая грудная;

### **240. Мышцы, осуществляющие вращение плеча внутрь:**

- надостная, подостная, клювовидно-плечевая;
- надостная, малая круглая;
- двуглавая, плечевая;
- дельтовидная, широчайшая мышца спины, большая круглая подлопаточная;
- подостная, двуглавая, плечевая мышцы;

### **241. Мышцы, осуществляющие вращение плеча наружу:**

- надостная, подлопаточная, большая круглая;

- дельтовидная, малая круглая, подостная;
- плечевая, двуглавая мышца плеча;
- большая круглая, передняя зубчатая;
- широчайшая, большая круглая, подлопаточная;

**242. Мышцы, участвующие в сгибании плеча в плечевом суставе:**

- клювовидно-плечевая, двуглавая, дельтовидная, большая грудная;
- надостная, большая круглая, двуглавая;
- клювовидно-плечевая, малая круглая, двуглавая;
- большая круглая, малая круглая, двуглавая;
- подостная, надостная, клювовидно-плечевая;

**243. Мышцы, разгибающие плечо в плечевом суставе:**

- дельтовидная, двуглавая, подостная;
- дельтовидная, большая круглая, малая круглая;
- трехглавая, дельтовидная, широчайшая мышца спины, большая круглая, подостная;
- большая круглая, подлопаточная;
- двуглавая, надостная, подостная;

**244. Мышцы передней группы плеча являются:**

- сгибателями;
- разгибателями;
- пронаторами;
- супинаторами;

**245. Мышцы задней группы плеча являются:**

- сгибателями;
- разгибателями;
- пронаторами;
- супинаторами;

**246. Мышцы передней группы предплечья являются:**

- сгибателями и пронаторами;
- разгибателями и супинаторами;
- разгибателями и пронаторами;
- сгибателями и супинаторами;

**247. Мышцы задней группы предплечья являются:**

- сгибателями и пронаторами;
- разгибателями и супинаторами;
- разгибателями и пронаторами;
- сгибателями и супинаторами;

**248. Предплечье пронируют мышцы:**

- круглый пронатор, квадратный пронатор;
- квадратный пронатор, надостная мышца;
- дельтовидная, трехглавая мышцы, круглый пронатор;

- большая грудная, круглый пронатор;
  - круглый пронатор, широчайшая мышца спины;
- 249. Мышцы, сгибающие предплечье в локтевом суставе:**
- трехглавая, плечевая, двуглавая;
  - двуглавая, плечевая, плечелучевая, круглый пронатор;
  - двуглавая, трехглавая, плечелучевая;
  - клювовидно-плечевая, двуглавая, плечевая;
  - плечелучевая, трехглавая, клювовидно-плечевая;
- 250. Мышцы, разгибающие предплечье в локтевом суставе:**
- трехглавая, локтевая;
  - трехглавая, плечевая, локтевая;
  - круглый пронатор, плечевая, локтевая;
  - клювовидно-плечевая, круглый пронатор, локтевая;
  - трехглавая, локтевая, круглый пронатор;
- 251. В супинации предплечья участвуют мышцы:**
- трехглавая, супинатор;
  - супинатор, двуглавая;
  - подостная, супинатор, двуглавая;
  - двуглавая, трехглавая, подлопаточная;
  - подостная, супинатор;
- 252. Мышцы, действующие на лучезапястный, среднезапястный, запястно-пястные суставы:**
- лучевой и локтевой сгибатели запястья; плечелучевая, поверхностный сгибатель пальцев;
  - длинная ладонная, сгибатели и разгибатели пальцев;
  - лучевой и локтевой сгибатели запястья, длинный и короткий лучевые разгибатели запястья, локтевой разгибатель запястья, длинная ладонная мышца;
  - лучевой сгибатель запястья, круглый пронатор;
  - локтевой разгибатель запястья, супинатор;
- 253. Мышцы, участвующие в сгибании кисти:**
- длинный сгибатель пальцев, плечелучевая, круглый пронатор;
  - глубокий сгибатель пальцев, длинный лучевой разгибатель запястья, лучевой сгибатель запястья, локтевая мышца;
  - локтевой сгибатель, лучевой сгибатель, поверхностный сгибатель пальцев, глубокий сгибатель пальцев, длинный сгибатель большого пальца, длинная ладонная мышца;
  - длинный лучевой разгибатель запястья, локтевой сгибатель запястья, поверхностный сгибатель пальцев, длинная ладонная мышца;
  - локтевой сгибатель запястья, локтевой разгибатель запястья;
- 254. Мышцы, отводящие кисть:**
- локтевой сгибатель запястья, разгибатель пальцев, лучевой разгибатель запястья;
  - лучевой сгибатель запястья, длинный лучевой разгибатель запястья, короткий лучевой разгибатель запястья;
  - длинная ладонная мышца, лучевой сгибатель запястья, круглый пронатор;
  - короткий лучевой разгибатель запястья, поверхностный сгибатель пальцев, разгибатель мизинца;

- глубокий сгибатель пальцев, длинный сгибатель большого пальца кисти;

### **255. Мышцы, участвующие в разгибании кисти:**

- длинный лучевой разгибатель запястья, короткий лучевой разгибатель запястья, длинная ладонная мышца, разгибатель мизинца;
- длинный лучевой разгибатель запястья, круглый пронатор, плечелучевая мышца;
- длинный лучевой разгибатель запястья, короткий лучевой разгибатель запястья, локтевой разгибатель запястья, разгибатель пальцев, короткий и длинный разгибатель большого пальца кисти, разгибатель указательного пальца, разгибатель мизинца;
- локтевой сгибатель запястья, длинная ладонная мышца, короткий лучевой разгибатель запястья;
- разгибатель мизинца, разгибатель указательного пальца, глубокий сгибатель пальцев;

### **256. Мышцы, участвующие в приведении кисти:**

- лучевой сгибатель запястья, длинная ладонная мышца, локтевой сгибатель запястья;
- локтевой сгибатель и разгибатель запястья;
- лучевой сгибатель запястья, длинный лучевой разгибатель запястья;
- короткий лучевой разгибатель запястья, локтевой сгибатель запястья;
- локтевой сгибатель запястья, плечелучевая мышца;

### **257. Стенки подмышечной полости:**

- передняя - широчайшая мышца спины, задняя - большая и малая грудные, медиальная - двуглавая мышца;
- передняя - двуглавая, задняя - передняя зубчатая мышца, медиальная - малая грудная, латеральная - большая грудная мышца;
- передняя - большая и малая грудные, задняя - широчайшая мышца спины, большая круглая, подлопаточная; медиальная - передняя зубчатая, латеральная - двуглавая;
- передняя - подлопаточная, малая грудная, задняя - большая грудная, медиальная - двуглавая, латеральная - широчайшая мышца спины;
- передняя - широчайшая мышца спины, задняя - подлопаточная, передняя зубчатая, медиальная - малая грудная мышца, латеральная - большая грудная мышца;

### **258. Четырехстороннее отверстие имеет стенки:**

- латеральная - хирургическая шейка плеча, медиальная - длинная головка трехглавой мышцы плеча, верхняя - нижний край подлопаточной мышцы, нижняя - большая круглая мышца;
- латеральная - длинная головка трехглавой мышцы медиальная - хирургическая шейка плеча, верхняя - нижний край подлопаточной мышцы; нижняя - большая круглая мышца;
- верхняя - большая круглая мышца, нижняя - нижний край подлопаточной мышцы латеральная - большая грудная мышца медиальная - медиальная головка трехглавой мышцы;
- латеральная - широчайшая мышца спины, медиальная - подлопаточная мышца, верхняя - хирургическая шейка плеча, нижняя - большая круглая мышца;
- медиальная - плечевая мышца латеральная - хирургическая шейка плеча верхняя - нижний край подлопаточной мышцы, нижняя - большая круглая мышца;

### **259. Трехстороннее отверстие имеет стенки, ограниченные:**

- вверху - большой круглой, снизу - нижним краем подлопаточной

мышцы, латерально - хирургической шейкой плеча;

вверху - нижним краем подлопаточной мышцы, снизу - большой круглой, латерально - длинной головкой трехглавой мышцы плеча;

• вверху - малой грудной, снизу - длинной головкой трехглавой мышцы плеча, латерально - нижним краем подлопаточной мышцы;

• вверху - нижним краем подлопаточной мышцы, снизу - длинной головкой трехглавой мышцы, латерально - большой круглой мышцей;

• вверху - медиальной головкой трехглавой, снизу - длинной головкой трехглавой мышцы плеча, латерально - нижним краем подлопаточной мышцы;

#### **260. Ключично-грудной треугольник ограничен:**

• контурами малой грудной мышцы;

• большой круглой, подлопаточной мышцами и длинной головкой трехглавой мышцы плеча;

• плечевой костью, большой круглой, подлопаточной мышцами и длинной головкой трехглавой мышцы плеча;

ключицей и верхним краем малой грудной мышцы;

• нижними краями малой и большой грудных мышц;

#### **261. Грудной треугольник ограничен:**

контурами малой грудной мышцы;

• большой круглой, подлопаточной мышцами и длинной головкой трехглавой мышцы плеча;

• плечевой костью, большой круглой, подлопаточной мышцами и длинной головкой трехглавой мышцы плеча;

• ключицей и верхним краем малой грудной мышцы;

• нижними краями малой и большой грудных мышц;

#### **262. Подгрудной треугольник ограничен:**

• контурами малой грудной мышцы;

• большой круглой, подлопаточной мышцами и длинной головкой трехглавой мышцы плеча;

• плечевой костью, большой круглой, подлопаточной мышцами и длинной головкой трехглавой мышцы плеча;

• ключицей и верхним краем малой грудной мышцы;

нижними краями малой и большой грудных мышц;

#### **263. Локтевая борозда предплечья ограничена:**

• латерально - лучевым сгибателем запястья, медиально - поверхностным сгибателем пальцев;

• латерально - разгибателем пальцев, медиально - коротким лучевым разгибателем пальцев;

латерально - поверхностным сгибателем пальцев, медиально - локтевым сгибателем запястья;

• латерально - длинным лучевым разгибателем запястья, медиально - локтевым сгибателем запястья;

#### **264. Лучевая борозда предплечья ограничена:**

• латерально - лучевым сгибателем запястья, медиально - плече-лучевой мышцей;

латерально - плечелучевой мышцей, медиально - лучевым сгибателем запястья;

• латерально - поверхностным сгибателем пальцев, медиально - локтевым сгибателем запястья;

- латерально - коротким лучевым разгибателем запястья, медиально - локтевым разгибателем запястья;
- латерально - длинным лучевым разгибателем, медиально - лучевым сгибателем запястья;

**265. Срединная борозда предплечья ограничена:**

- латерально - лучевым сгибателем запястья, медиально - поверхностным сгибателем пальцев;
- латерально - поверхностным сгибателем пальцев, медиально - лучевым сгибателем запястья;
- латерально - локтевым сгибателем запястья, медиально - поверхностным сгибателем пальцев;
- латерально - плечевой мышцей, медиально - поверхностным сгибателем пальцев;
- латерально - лучевым сгибателем запястья, медиально - локтевым разгибателем запястья;

**266. Начало и прикрепление медиальной широкой мышцы бедра:**

- на медиальной губе шероховатой линии бедренной кости, надколеннике и бугристости большеберцовой кости;
- на латеральной межмышечной перегородке бедра; фасции бедра;
- на нижней передней подвздошной ости; основании надколенника;
- на латеральной межмышечной перегородке; медиальной бугристости большеберцовой кости;
- межвертельной линии, бугристости большеберцовой кости;

**267. Четырехглавая мышца бедра состоит из:**

- латеральной широкой, медиальной широкой, прямой мышц;
- полусухожильной, полуперепончатой, промежуточной широкой, прямой;
- тонкой, короткой приводящей, медиальной и латеральной широкой;
- прямой, портняжной, полусухожильной, полуперепончатой;
- латеральной, медиальной и промежуточной широкой, прямой;

**268. Передняя группа мышц бедра:**

- портняжная, латеральная широкая, медиальная широкая, промежуточная широкая, прямая;
- четырехглавая, портняжная, полусухожильная, полуперепончатая;
- двуглавая, тонкая, гребенчатая, портняжная;
- четырехглавая, длинная приводящая, короткая приводящая, большая приводящая;
- латеральная широкая, медиальная широкая, прямая, полусухожильная, полуперепончатая;

**269. Прямая мышца бедра имеет начало:**

- передняя верхняя подвздошная ость;
- передняя нижняя подвздошная ость;
- медиальная губа шероховатой линии бедренной кости;
- латеральной межмышечной перегородка бедра;
- основание надколенника;

**270. Начало портняжной мышцы бедра:**

- на верхней передней подвздошной ости;

- на бугристости большеберцовой кости;
- на верхней задней подвздошной ости;
- на нижней передней подвздошной ости;
- на нижней задней подвздошной ости;

**271. Прикрепление портняжной мышцы бедра:**

- медиальная поверхность большеберцовой кости;
- бугристость большеберцовой кости;
- основание подколенника;
- медиальная губа шероховатой линии;
- латеральная губа шероховатой линии;

**272. Медиальная группа мышц бедра:**

- гребенчатая, тонкая, полусухожильная, полуперепончатая, дву-главая;
- тонкая, гребенчатая, длинная-короткая-большая приводящие;
- четырехглавая, длинная-короткая-большая приводящие, прямая;
- квадратная, грушевидная, двуглавая, тонкая, гребенчатая;
- большая-короткая-малая приводящие, тонкая, гребенчатая;

**273. Большая приводящая мышца имеет начало:**

- на ветви лобковой кости;
- на ветви седалищной кости, седалищном бугре;
- на теле и нижней ветви лобковой кости;
- на гребне лобковой кости;
- на седалищном бугре;

**274. Большая приводящая мышца имеет прикрепление:**

- на бугристости большеберцовой кости;
- на медиальной губе шероховатой линии бедренной кости;
- на теле и нижней ветви лобковой кости;
- на гребенчатой линии бедренной кости;
- на латеральной губе шероховатой линии бедренной кости;

**275. Длинная приводящая мышца имеет начало на:**

- нижней ветви лобковой кости;
- ветви седалищной кости;
- гребенчатой линии бедренной;
- верхней ветви лобковой кости;
- медиальной поверхности большеберцовой кости;

**276. Длинная приводящая мышца имеет прикрепление на:**

- медиальной губе шероховатой линии бедренной кости;
- гребенчатой линии бедренной кости;
- ветви седалищной кости;
- латеральной губе шероховатой линии бедренной кости;
- медиальной поверхности большеберцовой кости;

**277. Тонкая мышца имеет начало на:**

- нижней ветви лобковой кости;
- верхней ветви лобковой кости;
- теле лобковой кости;
- ветви седалищной кости;

- медиальной поверхности большеберцовой кости;
- 278. Тонкая мышца имеет прикрепление на:**
- медиальной поверхности верхней части тела большеберцовой кости;
  - гребенчатой линии бедренной кости;
  - медиальной губе шероховатой линии бедренной кости;
  - латеральной губе шероховатой линии бедренной кости;
  - латеральной поверхности верхней части тела большеберцовой кости;
- 279. Задняя группа мышц бедра:**
- двуглавая, полусухожильная, полуперепончатая;
  - тонкая, гребенчатая, портняжная;
  - длинная, короткая, большая приводящие;
  - трехглавая, латеральная широкая, прямая;
  - четырехглавая, двуглавая, портняжная;
- 280. Гребенчатая мышца имеет начало на:**
- теле лобковой кости;
  - ветви седалищной кости;
  - верхней ветви и гребне лобковой кости;
  - нижней ветви лобковой кости;
  - верхней ветви лобковой кости;
- 281. Гребенчатая мышца имеет прикрепление на:**
- бугристости большеберцовой кости;
  - медиальной губе шероховатой линии бедренной кости;
  - медиальном мыщелке бедренной кости;
  - латеральной губе шероховатой линии бедренной кости;
  - латеральном мыщелке бедренной кости;
- 282. Двуглавая мышца бедра имеет начало и прикрепляется:**
- на седалищном бугре и крестцовобугорной связке, латеральном надмыщелке бедренной кости и головке малоберцовой, латеральном мыщелке большеберцовой кости;
  - на межвертельной линии, латеральной губе шероховатой линии основания надколенника, бугристости большеберцовой кости;
  - передней и латеральной поверхности тела бедренной кости, бугристости большеберцовой кости;
  - седалищной ости, головке малоберцовой кости;
  - на нижней ветви лобковой кости, медиальной поверхности большеберцовой кости;
- 283. Начало полуперепончатой мышцы:**
- на седалищном бугре;
  - на медиальном мыщелке большеберцовой кости;
  - на латеральной губе шероховатой линии бедренной кости;
  - на седалищной ости;
  - на латеральном надмыщелке бедренной кости;
- 284. Прикрепление полуперепончатой мышцы:**
- на бугристости большеберцовой кости;
  - на медиальном мыщелке большеберцовой кости;
  - на латеральном мыщелке большеберцовой кости;
  - на латеральной межмышечной перегородке бедра;

- на головке малоберцовой кости;

**285. Начало полусухожильной мышцы:**

- на седалищном бугре;
- на медиальном мыщелке большеберцовой кости;
- латеральной губе шероховатой линии;
- седалищной ости;
- на запирающей мембране;

**286. Прикрепление полусухожильной мышцы:**

- на латеральной поверхности бугристости большеберцовой кости;
- на медиальном мыщелке большеберцовой кости;
- на латеральном мыщелке большеберцовой кости;
- на латеральной межмышечной перегородке бедра;
- на медиальной поверхности бугристости большеберцовой кости;

**287. Передняя группа мышц голени:**

- длинный сгибатель пальцев, длинный сгибатель большого пальца стопы, передняя большеберцовая мышца;
- передняя малоберцовая и большеберцовая мышцы, длинный разгибатель пальцев;
- длинная и короткая малоберцовые, длинный разгибатель большого пальца стопы;
- трехглавая, икроножная и камбаловидная мышцы;
- передняя большеберцовая, длинный разгибатель пальцев, длинный разгибатель большого пальца стопы;

**288. Начало передней большеберцовой мышцы:**

- на латеральном мыщелке большеберцовой кости и межкостной перепонке голени;
- на латеральном надмыщелке бедренной кости;
- на латеральной поверхности малоберцовой кости;
- на медиальной поверхности малоберцовой;
- на задней поверхности малоберцовой кости;

**289. Прикрепление передней большеберцовой мышцы:**

- на медиальной клиновидной кости и основании I плюсневой кости;
- на пяточном бугре;
- на подошвенной поверхности медиальной клиновидной кости;
- на бугристости V плюсневой кости;
- на головке таранной кости;

**290. Начало длинного разгибателя большого пальца стопы:**

- медиальный мыщелок большеберцовой кости;
- латеральный мыщелок большеберцовой кости;
- латеральный надмыщелок бедренной кости;
- латеральная поверхность малоберцовой;
- медиальная поверхность малоберцовой кости;

**291. Прикрепление длинного разгибателя большого пальца стопы:**

- сухожильное растяжение большого пальца стопы;
- сухожильное растяжение тыла II-V пальцев;
- пяточный бугор;

- подошвенная поверхность медиальной клиновидной кости;
- бугристость V плюсневой кости;

**292. Трехглавая мышца голени состоит из:**

- икроножной (медиальной и латеральной головки), камбаловидной;
- длинного сгибателя пальцев, длинного сгибателя большого пальца стопы;
- длинной малоберцовой, короткой малоберцовой мышц;
- икроножной (длинной и короткой), камбаловидной мышц;
- длинного разгибателя пальцев, длинного разгибателя большого пальца стопы;

**293. Нижний мышечно-малоберцовый канал располагается:**

- между малоберцовой костью и коротким сгибателем большого пальца стопы;
- между медиальной поверхностью малоберцовой кости и длинной малоберцовой мышцей;
- между медиальной поверхностью малоберцовой кости и короткой малоберцовой мышцей;
- между задней поверхностью малоберцовой кости и длинным сгибателем большого пальца стопы;
- латеральной поверхностью малоберцовой кости и длинной малоберцовой мышцей;

**294. Задняя группа мышц голени:**

- задняя большеберцовая, камбаловидная, икроножная, длинный разгибатель пальцев, длинный разгибатель большого пальца стопы;
- длинный сгибатель пальцев, длинный сгибатель большого пальца стопы, длинная и короткая малоберцовые мышцы, подошвенная мышца;
- трехглавая мышца голени, подколенная, подошвенная, гребенчатая, передняя большеберцовая;
- икроножная, камбаловидная, подошвенная, подколенная, длинный разгибатель пальцев;
- трехглавая, задняя большеберцовая, длинный сгибатель пальцев, длинный сгибатель большого пальца, подколенная мышца;

**295. Камбаловидная мышца начинается на:**

- задней поверхности большеберцовой кости;
- задней поверхности большеберцовой кости, межкостной перепонке голени;
- задней поверхности большеберцовой кости и сухожильной дуге, натянутой между большеберцовой и малоберцовой костями;
- задней поверхности малоберцовой кости;
- латеральном надмыщелке бедренной кости;

**296. Камбаловидная мышца прикрепляется на:**

- подошвенной поверхности дистальных фаланг II-V пальцев;
- подошвенной поверхности клиновидных и IV плюсневой костей;
- бугре пяточной кости;
- подошвенной поверхности дистальных фаланг;
- латеральной лодыжке;

**297. Задняя большеберцовая мышца начинается на:**

- задней поверхности большеберцовой кости;

- задних поверхностей больше- и малоберцовых костей, межкостной перепонке голени;
- задней поверхности малоберцовой кости;
- латеральном надмыщелке бедренной кости;
- сухожильной дуге, натянутой между большеберцовой и малоберцовой костями;

**298. Задняя большеберцовая мышца прикрепляется на:**

- бугре пяточной кости;
- подошвенной поверхности дистальных фаланг II-V пальцев;
- подошвенной поверхности клиновидных костей, IV плюсневой кости;
- подошвенной поверхности дистальных фаланг;
- вплетается в пяточное (ахиллово) сухожилие;

**299. Длинный сгибатель пальцев стопы начинается на:**

- латеральном надмыщелке бедренной кости;
- задней поверхности малоберцовой кости;
- задней поверхности большеберцовой кости и задней межмышечной перегородке голени;
- латеральном надмыщелке бедренной кости;
- задней межмышечной перегородке голени;

**300. Длинный сгибатель пальцев стопы прикрепляется на:**

- бугре пяточной кости;
- подошвенной поверхности дистальной фаланге большого пальца стопы;
- подошвенной поверхности дистальных фаланг II-V пальцев;
- подошвенной поверхности клиновидных костей;
- вплетается в сухожильное растяжение тыла II-V пальцев;

**301. Латеральная группа мышц голени:**

- передняя и длинная малоберцовые;
- длинный разгибатель пальцев, длинный разгибатель большого пальца стопы;
- длинная и короткая малоберцовая мышцы;
- икроножная, латеральная и медиальная головки камбаловидной мышцы;
- длинный сгибатель пальцев, длинный сгибатель большого пальца стопы;

**302. Начало короткой малоберцовой мышцы:**

- латеральная поверхность малоберцовой кости;
- задняя поверхность малоберцовой кости;
- медиальная поверхность малоберцовой кости;
- латеральная поверхность головки малоберцовой кости;
- латеральный мыщелок большеберцовой кости;

**303. Прикрепление короткой малоберцовой мышцы:**

- тыльная поверхность пяточной кости;
- бугристость V плюсневой кости;
- подошвенная поверхность клиновидных костей;
- сухожильное растяжение тыла II-V пальцев;
- подошвенная поверхность I-II плюсневых костей;

**304.****Длинная малоберцовая мышца имеет начало:**

головка малоберцовой кости и латеральный мыщелок большеберцовой;

- задняя поверхность тела большеберцовой кости;
- медиальная поверхность малоберцовой кости;
- латеральная поверхность малоберцовой кости;
- задняя поверхность малоберцовой кости;

**305.****Длинная малоберцовая мышца имеет прикрепление:**

подошвенная поверхность медиальной клиновидной кости и I-II плюсневых костей;

- сухожильное растяжение тыла II-V пальцев;
- подошвенная поверхность клиновидных костей;
- бугристость V плюсневой кости;
- тыльная поверхность пяточной кости;

**306. Тыльные мышцы стопы:**

- короткий сгибатель пальцев, короткий сгибатель мизинца стопы;
- межкостные тыльные мышцы; мышца, приводящая большой палец стопы;
- короткий разгибатель пальцев, короткий разгибатель большого пальца стопы;
- короткий сгибатель пальцев стопы; мышца, приводящая большой палец стопы;
- червеобразные мышцы, короткий сгибатель пальцев;

**307. Латеральная группа подошвенных мышц:**

- короткий сгибатель большого пальца стопы, квадратная мышца подошвы;
- червеобразные мышцы; мышца, приводящая большой палец стопы;
- короткий разгибатель пальцев, короткий разгибатель мизинца;
- короткий сгибатель пальцев, и мизинца стопы;
- мышца, отводящая мизинец стопы; короткий сгибатель мизинца стопы;

**308. Медиальная группа подошвенных мышц:**

- короткий разгибатель пальцев, короткий разгибатель большого пальца стопы, отводящая мизинец стопы;
- короткий сгибатель пальцев, квадратная мышца подошвы, червеобразная мышца;
- мышца, отводящая мизинец стопы, межкостные подошвенные мышцы;
- мышца, отводящая большой палец стопы, и мышца, приводящая большой палец стопы;
- червеобразные, межкостные, подошвенные и тыльные мышцы;

**309. Средняя группа подошвенных мышц стопы:**

- короткий сгибатель пальцев, квадратная мышца подошвы, червеобразные, межкостные подошвенные и тыльные мышцы;
- короткий сгибатель большого пальца стопы, короткий сгибатель пальцев, червеобразные мышцы, квадратная мышца подошвы;
- короткий сгибатель мизинца стопы, мышца; приводящая большой палец стопы, межкостные подошвенные и тыльные мышцы;
- червеобразные, квадратная, отводящая мизинец, короткий сгибатель мизинца стопы;
- короткий разгибатель пальцев, квадратная, червеобразные, межкостные

подошвенные;

**310. В сгибании бедра участвуют мышцы:**

- прямая, портняжная, напрягатель широкой фасции бедра, гребенчатая;
- большая ягодичная, двуглавая, полуперепончатая, полусухо-жильная;
- гребенчатая, тонкая, напрягатель широкой фасции бедра, малая ягодичная;
- четырехглавая, гребенчатая, тонкая, большая приводящая;
- средняя ягодичная, напрягатель широкой фасции бедра, квадратная мышца бедра;

**311. Мышцы, участвующие в разгибании бедра:**

- прямая, портняжная, напрягатель широкой фасции бедра, гребенчатая;
- большая ягодичная, двуглавая, полуперепончатая, полусухо-жильная;
- гребенчатая, тонкая, напрягатель широкой фасции бедра, малая ягодичная;
- четырехглавая, гребенчатая, тонкая, большая приводящая;
- средняя ягодичная, малая ягодичная, напрягатель широкой фасции бедра, квадратная мышца бедра;

**312. Отведение бедра осуществляют мышцы:**

- большая, длинная и короткая приводящие мышцы, гребенчатая и тонкая мышцы;
- средняя и малая ягодичные мышцы, напрягатель широкой фасции;
- подвздошно-поясничная, гребенчатая мышцы, напрягатель широкой фасции, прямая мышца бедра;
- большая ягодичная, полуперепончатая, полусухожильная мышцы и двуглавая мышца бедра;
- большая, средняя и малая ягодичные, портняжная, наружная и внутренняя запирательные мышцы, квадратная мышца бедра;

**313. Приведение бедра осуществляют мышцы:**

- большая, длинная и короткая приводящие мышцы, гребенчатая и тонкая мышцы;
- средняя и малая ягодичные мышцы, напрягатель широкой фасции;
- подвздошно-поясничная, гребенчатая мышцы, напрягатель широкой фасции, прямая мышца бедра;
- большая ягодичная, полуперепончатая, полусухожильная мышцы и двуглавая мышца бедра;
- большая, средняя и малая ягодичные, портняжная, наружная и внутренняя запирательные мышцы, квадратная мышца бедра;

**314. Пронацию бедра осуществляют мышцы:**

- подвздошно-поясничная, гребенчатая мышцы, напрягатель широкой фасции, прямая мышца бедра;
- большая, длинная и короткая приводящие мышцы, гребенчатая и тонкая мышцы;
- средняя и малая ягодичные мышцы, напрягатель широкой фасции;
- большая ягодичная, полуперепончатая, полусухожильная мышцы и двуглавая мышца бедра;
- большая, средняя и малая ягодичные, портняжная, наружная и внутренняя

запирательные мышцы, квадратная мышца бедра;

**315. Супинацию бедра осуществляют мышцы:**

- большая, длинная и короткая приводящие мышцы, гребенчатая тонкая мышцы;
- средняя и малая ягодичные мышцы, напрягатель широкой фасции;
- подвздошно-поясничная, гребенчатая мышцы, напрягатель ши-рокой фасции, прямая мышца бедра;
- большая ягодичная, полуперепончатая, полусухожильная мыш-цы и двуглавая мышца бедра;
- большая, средняя и малая ягодичные, портняжная, наружная и внутренняя запирательные мышцы, квадратная мышца бедра;

**316. Мышцы передней группы бедра являются:**

- сгибателями;
- разгибателями;
- приводящими;
- отводящими;

**317. Мышцы задней группы бедра являются:**

- сгибателями;
- разгибателями;
- приводящими;
- отводящими;

**318. Мышцы медиальной группы бедра являются:**

- сгибателями;
- разгибателями;
- приводящими;
- отводящими;

**319. Мышцы передней группы голени являются:**

- сгибателями;
- разгибателями;
- приводящими;
- отводящими;

**320. Мышцы задней группы голени являются:**

- сгибателями;
- разгибателями;
- приводящими;
- отводящими;

**321. Сгибание голени в коленном суставе осуществляют мышцы:**

- двуглавая мышца бедра, полуперепончатая, полусухожильная, подколенная, икроножная;
- двуглавая, портняжная, тонкая, подколенная;
- камбаловидная, четырехглавая, подколенная, тонкая;
- напрягатель широкой фасции бедра, прямая, портняжная, под-коленная;
- икроножная, портняжная, тонкая, квадратная мышцы;

**322. Мышцы, осуществляющие вращение голени внутрь (при со-гнутом колене):**

- икроножная (латеральная головка), двуглавая, тонкая, подко-ленная;

- полуперепончатая, полусухожильная, портняжная, икроножная (медиальная головка);
- подколенная, двуглавая, тонкая, полуперепончатая;
- прямая, портняжная, тонкая, икроножная;
- малоберцовая длинная, малоберцовая короткая, подколенная, икроножная (медиальная головка);

**323. Мышцы, участвующие во вращении голени наружу:**

- подколенная, икроножная;
- двуглавая, икроножная (латеральная головка);
- двуглавая, икроножная (медиальная головка);
- задняя большеберцовая, трехглавая;
- четырехглавая, портняжная;

**324. Мышцы, осуществляющие вращение стопы кнаружи:**

- разгибатель большого пальца стопы, короткий разгибатель большого пальца стопы, передняя и задняя большеберцовые мышцы;
- мышца, отводящая большой палец, длинный разгибатель большого пальца стопы, длинная и короткая малоберцовые мышцы;
- мышца, приводящая большой палец, длинный разгибатель большого пальца, длинная и короткая малоберцовые мышцы;
- передняя и задняя большеберцовые, длинный сгибатель пальцев, длинный сгибатель большого пальца стопы;
- передняя и задняя большеберцовые мышцы, длинный сгибатель пальцев, короткий сгибатель большого пальца;

**325. Вращение стопы внутрь осуществляют мышцы:**

- передняя и задняя большеберцовые;
- передняя большеберцовая, длинная малоберцовая;
- длинная малоберцовая, задняя большеберцовая;
- длинная малоберцовая, короткая малоберцовая;
- короткая малоберцовая, длинный сгибатель большого пальца стопы;

**326. В разгибании стопы участвуют мышцы:**

- передняя большеберцовая, длинный разгибатель большого пальца стопы, длинный разгибатель пальцев;
- задняя большеберцовая, длинный разгибатель большого пальца стопы, длинный разгибатель пальцев;
- длинная и короткая малоберцовые, длинный разгибатель пальцев;
- камбаловидная, икроножная, длинный разгибатель большого пальца стопы;
- трехглавая, задняя большеберцовая, короткий разгибатель пальцев;

**327. В приведении стопы участвуют мышцы:**

- передняя и задняя большеберцовые;
- длинная малоберцовая, короткая малоберцовая;
- короткая и задняя малоберцовые;
- длинная малоберцовая, задняя большеберцовая;
- длинная малоберцовая, передняя большеберцовая;

**328. Сгибание в голеностопном суставе осуществляют мышцы:**

- короткий сгибатель большого пальца стопы, длинный сгибатель пальцев, задняя и передняя большеберцовые мышцы;

- передняя большеберцовая, задняя большеберцовая, длинный сгибатель пальцев, длинный сгибатель большого пальца стопы;
- трехглавая, длинный сгибатель пальцев, длинный сгибатель большого пальца стопы, задняя большеберцовая мышца;
- длинная и короткая малоберцовые, передняя большеберцовая, подколенная;
- подошвенная, передняя большеберцовая, камбаловидная, икро-ножная мышцы;

### **329. В отведении стопы участвуют мышцы:**

- длинная, короткая малоберцовые;
- передняя, задняя большеберцовые;
- короткая малоберцовая, задняя большеберцовая;
- длинная малоберцовая, задняя большеберцовая;
- длинная малоберцовая, передняя большеберцовые мышцы;

### **330. Сгибание II-V пальцев стопы осуществляют мышцы:**

- длинный сгибатель большого пальца, задняя большеберцовая мышца;
- короткий сгибатель большого пальца, короткая малоберцовая мышца;
- подошвенная мышца, квадратная мышца подошвы;
- длинный сгибатель пальцев, короткий сгибатель пальцев;
- червеобразные, короткая малоберцовая, короткий сгибатель мизинца стопы;

### **331. На передней поверхности бедра выделяют бедренный треугольник, ограниченный:**

- латерально - подвздошно-поясничной мышцей, вверху - портняжной, медиально - паховой связкой;
- латерально - паховой связкой, сзади - подвздошной костью, медиально - подвздошно-гребенчатой дугой;
- сверху - паховой, сзади - гребенчатой, медиально - лакунарной связками;
- вверху - паховой связкой, латерально - портняжной, медиально - длинной приводящей мышцей;
- медиально - глубокой пластинкой широкой фасции бедра, вверху - портняжной, латерально - паховой связкой;

### **332. Три стенки бедренного канала:**

- передняя - паховая связка и верхний рог широкой фасции бедра, латеральная - бедренная вена, задняя - гребенчатая фасция;
- передняя - фиброзная пластинка, медиальная - большая приводящая мышца, задняя - прямая мышца бедра;
- передняя - паховая связка, сращенная с серповидным краем, медиальная - бедренная вена, задняя - длинная приводящая мышца;
- передняя - паховая связка и сращенный с ней рог серповидного края широкой фасции, латеральная - бедренная артерия, задняя - подвздошно-гребенчатая фасция;
- передняя - лакунарная связка, латеральная - бедренная вена, задняя - подвздошно-гребенчатая фасция;

### **333. Внутреннее кольцо бедренного канала ограничено:**

- медиально - бедренной веной, латерально - гребенчатой связкой, сзади - лакунарной связкой;
- медиально - лакунарной, латерально - бедренной артерией, сзади - гребенчатой связкой, спереди - паховой связкой;

латерально - бедренной веной, медиально - лакунарной связкой, сзади - гребенчатой связкой, спереди - паховой связкой;

• медиально - лакунарной связкой, латерально - гребенчатой связкой, сзади - бедренной веной, спереди - паховой связкой;

• медиально - бедренной веной, латерально - лакунарной связкой, сзади - гребенчатой связкой;

### **334. Стенки приводящего канала:**

• медиальная - медиальная широкая мышца, латеральная - короткая приводящая мышца бедра, передняя - фиброзная пластинка;

• медиальная - фиброзная пластинка, передняя - длинная приводящая мышца, задняя - короткая приводящая мышца;

• медиальная - медиальная широкая мышца, задняя - большая приводящая мышца, латеральная - короткая приводящая мышца;

медиальная - большая приводящая мышца, латеральная - медиальная широкая мышца, передняя - фиброзная пластинка;

• передняя - передняя пластинка, медиальная бедренная вена, латеральная - портняжная мышца;

### **335. Подколенная ямка ограничена:**

• снизу - трехглавой мышцей голени, латерально - двуглавой мышцей бедра, медиально - портняжной мышцей;

• снизу - косою подколенной связкой, латерально - подколенной мышцей, медиально - полусухожильной мышцей;

снизу - головками икроножной мышцы, сверху - латерально - двуглавой, медиально - полуперепончатой мышцами;

• медиально - подколенной мышцей, латерально - задней большеберцовой, снизу - камбаловидной мышцей;

• сзади - икроножной, латерально - подколенной, медиально - полуперепончатой мышцами;

### **336. Голено-подколенный канал располагается:**

между задней большеберцовой мышцей и передней поверхностью камбаловидной мышцы;

• между подколенной мышцей и большеберцовой костью;

• между межкостной мембраной голени и трехглавой мышцей голени;

• между длинной малоберцовой и латеральной головкой камбаловидной мышцы;

• между камбаловидной и икроножной мышцами;

## **СПЛАНХНОЛОГИЯ**

### **1. Первичная кишка развивается из:**

• эктодермы;

энтодермы;

• мезодермы;

• эктодермы и мезодермы;

### **2. Из энтодермы первичной кишки развиваются:**

эпителий пищеварительной трубки и железы;

• подслизистая основа;

• мышечная оболочка;

• соединительнотканная оболочка;

- серозная оболочка;

**3. Подслизистая основа, мышечная и соединительнотканная оболочка пищеварительной трубки развиваются из:**

- энтодермы;
- эктодермы;
- мезодермы (спланхноплевры);
- мезодермы (соматоплевры);
- энтодермы и эктодермы;

**4. Из передней кишки развивается:**

- печень;
- желудок;
- поджелудочная железа;
- тощая кишка;
- слепая кишка;

**5. Из средней кишки развивается:**

- пищевод;
- желудок;
- слепая кишка;
- сигмовидная ободочная кишка;
- прямая кишка;

**6. Из задней кишки развивается:**

- печень;
- тощая кишка;
- поджелудочная железа;
- сигмовидная ободочная кишка;
- подвздошная кишка;

**7. Из вентральной брыжейки развивается:**

- большой сальник;
- малый сальник;
- круглая связка печени;
- медиальная пупочная складка;
- срединная пупочная складка;

**8. Из дорзальной брыжейки развивается:**

- малый сальник;
- серповидная связка печени;
- большой сальник;
- круглая связка печени;
- срединная пупочная складка;

**9. Пищевод развивается из:**

- головной кишки;
- передней кишки;
- средней кишки;
- задней кишки;

**10. Поджелудочная железа развивается:**

- энтодермального выпячивания стенки передней кишки;

- энтодермального выпячивания стенки средней кишки;
- энтодермального выпячивания стенки задней кишки;
- вентральной брыжейки;
- дорсальной брыжейки;

**11. Печень развивается из:**

- вентрального выпячивания энтодермы передней стенки средней кишки;
- дорсального выпячивания энтодермы средней кишки;
- энтодермального выпячивания стенки задней кишки;
- вентральной брыжейки;
- дорсальной брыжейки;

**12. Закладка поджелудочной железы происходит:**

- на 1 неделе внутриутробного развития;
- на 2 неделе внутриутробного развития;
- на 3 неделе внутриутробного развития;
- на 4 неделе внутриутробного развития;
- на 5 неделе внутриутробного развития;

**13. Закладка печени происходит:**

- на 1 неделе внутриутробного развития;
- на 2 неделе внутриутробного развития;
- на 3 неделе внутриутробного развития;
- на 4 неделе внутриутробного развития;
- на 5 неделе внутриутробного развития;

**14. Язык является производным:**

- первой висцеральной дуги;
- II висцеральной дуги;
- III висцеральной дуги;
- I, II, III и части IV висцеральных дуг;

**15. Эпителиальный покров языка является производным:**

- в передних 2/3- энтодермы, в задней трети- эктодермы;
- в передней 1/3- энтодермы, 2/3- эктодермы;
- в передних 2/3- эктодермы, в задней трети- энтодермы;
- на всем протяжении - эктодермы;
- на всем протяжении - энтодермы;

**16. Висцеральные дуги - это:**

- дубликатура эктодермы и энтодермы;
- комплекс эктодермы и мезодермы;
- комплекс всех зародышевых листков;
- комплекс энтодермы и мезодермы;

**17. Из первой висцеральной дуги развиваются:**

- мимические мышцы, часть слизистой оболочки языка;
- небные миндалины;
- верхняя и нижняя губы, щеки, часть слизистой оболочки языка, жевательные мышцы;
- носоглотка, часть слизистой оболочки стенки языка;
- хрящи гортани, мышцы глотки и гортани;

- 18. Из первой висцеральной дуги развивается:**
- мимические мышцы;
  - шиловидный отросток височной кости;
  - небо, мягкие ткани лица;
  - малые рога подъязычной кости;
  - стремечко;
- 19. Из первой висцеральной дуги развивается:**
- дно полости рта;
  - мимические мышцы;
  - шиловидный отросток височной кости;
  - малые рога подъязычной кости;
  - стремечко;
- 20. Из первой висцеральной дуги развивается:**
- зубы;
  - мимические мышцы;
  - шиловидный отросток височной кости;
  - стремечко;
  - тело подъязычной кости;
- 21. Из первой висцеральной дуги развивается:**
- мимические мышцы;
  - жевательные мышцы;
  - шиловидный отросток височной кости;
  - малые рога подъязычной кости;
  - большие рога подъязычной кости;
- 22. Из второй висцеральной дуги развивается:**
- молоточек, наковальня;
  - мимические мышцы;
  - жевательные мышцы;
  - зубы;
  - большие рога подъязычной кости;
- 23. Из второй висцеральной дуги развивается:**
- молоточек;
  - малые рога подъязычной кости;
  - жевательные мышцы;
  - мягкие ткани лица;
  - наковальня;
- 24. Из второй висцеральной дуги развивается:**
- молоточек;
  - жевательные мышцы;
  - шиловидный отросток височной кости;
  - небо;
  - наковальня;
- 25. Нижняя челюсть является производным:**
- первой висцеральной дуги;
  - второй висцеральной дуги;

- третьей висцеральной дуги;
  - четвертой висцеральной дуги;
  - пятой висцеральной дуги;
- 26. Мягкие ткани лица являются производными:**
- первой висцеральной дуги;
  - второй висцеральной дуги;
  - третьей висцеральной дуги;
  - четвертой висцеральной дуги;
  - пятой висцеральной дуги;
- 27. Нёбо является производным:**
- первой висцеральной дуги;
  - второй висцеральной дуги;
  - третьей висцеральной дуги;
  - четвертой висцеральной дуги;
  - пятой висцеральной дуги;
- 28. Зубы являются производными:**
- первой висцеральной дуги;
  - второй висцеральной дуги;
  - третьей висцеральной дуги;
  - четвертой висцеральной дуги;
  - пятой висцеральной дуги;
- 29. Диафрагма рта является производным:**
- первой висцеральной дуги;
  - второй висцеральной дуги;
  - третьей висцеральной дуги;
  - четвертой висцеральной дуги;
  - пятой висцеральной дуги;
- 30. Щитовидный хрящ гортани является производным:**
- первой висцеральной дуги;
  - первой и второй висцеральных дуг;
  - второй и третьей висцеральных дуг;
  - третьей и четвертой висцеральных дуг;
  - четвертой и пятой висцеральных дуг;
- 31. Из первой висцеральной дуги развивается:**
- мимические мышцы;
  - шиловидный отросток височной кости;
  - малые рога подъязычной кости;
  - щитовидный хрящ гортани;
  - верхняя челюсть;
- 32. Тимус образуется из:**
- первой висцеральной дуги;
  - второй висцеральной дуги;
  - I жаберного кармана;
  - II жаберного кармана;
  - III жаберного кармана;

- 33. Паращитовидные железы образуются из:**
- первой висцеральной дуги;
  - второй висцеральной дуги;
  - I жаберного кармана;
  - II жаберного кармана;
  - III жаберного кармана;
- 34. Выделяют носовые отростки:**
- верхний и нижний;
  - средний и нижний;
  - средний и боковой;
  - средний и верхний;
- 35. Крылья носа являются производными:**
- среднего носового отростка;
  - нижнего носового отростка;
  - латерального носового отростка;
  - верхнего носового отростка;
  - верхнего челюстного отростка;
- 36. Носовые кости являются производными:**
- среднего носового отростка;
  - нижнего носового отростка;
  - латерального носового отростка;
  - верхнего носового отростка;
  - верхнего челюстного отростка;
- 37. Лабиринты решетчатой кости являются производными:**
- среднего носового отростка;
  - нижнего носового отростка;
  - латерального носового отростка;
  - верхнего носового отростка;
  - верхнего челюстного отростка;
- 38. Спинка носа является производным:**
- среднего носового отростка;
  - нижнего носового отростка;
  - латерального носового отростка;
  - верхнего носового отростка;
  - верхнего челюстного отростка;
- 39. Кончик носа является производным:**
- среднего носового отростка;
  - нижнего носового отростка;
  - латерального носового отростка;
  - верхнего носового отростка;
  - верхнего челюстного отростка;
- 40. Средняя часть верхней губы является производным:**
- среднего носового отростка;
  - нижнего носового отростка;
  - латерального носового отростка;

- верхнего носового отростка;
  - верхнего челюстного отростка;
- 41. В преддверии рта открывается проток:**
- подъязычной слюнной железы;
  - околоушной слюнной железы;
  - поднижнечелюстной слюнной железы;
- 42. Кзади от нёбной миндалины проходит:**
- общая сонная артерия;
  - позвоночная артерия;
  - наружная сонная артерия;
  - внутренняя сонная артерия;
  - затылочная артерия;
- 43. Мышечную основу дна полости рта составляют:**
- парные подбородочно-язычные мышцы;
  - парные небно-язычные мышцы;
  - парные челюстно-подъязычные мышцы;
  - парные подъязычно-язычные мышцы;
  - парные шило-язычные мышцы;
- 44. Полость рта сообщается через зев:**
- с преддверием рта;
  - с полостью носа;
  - с глоткой;
  - с гортанью;
- 45. К малым слюнным железам относятся:**
- околоушная;
  - щечные;
  - поднижнечелюстные;
  - подъязычные;
- 46. К большим слюнным железам относятся:**
- губные;
  - щечные;
  - небные;
  - подъязычные;
  - язычные;
- 47. Поднижнечелюстная железа по строению является:**
- сложной альвеолярно-трубчатой;
  - сложной альвеолярной;
  - сложной трубчатой;
- 48. Околоушная слюнная железа по строению является:**
- сложной альвеолярно-трубчатой;
  - сложной альвеолярной;
  - сложной трубчатой;
- 49. Проток околоушной железы открывается:**
- в полости рта на уровне 2 верхнего большого коренного зуба;
  - в преддверии рта на уровне 2 малого коренного зуба;

- в полости рта на подъязычном сосочке;
- на слизистой оболочке щеки в преддверии рта на уровне второго верхнего большого коренного зуба;

● в полости рта вдоль подъязычной складки;

**50. Проток околоушной слюнной железы прободает:**

- жевательную мышцу;
- щечную мышцу;
- височную мышцу;
- медиальную крыловидную мышцу;
- латеральную крыловидную мышцу;

**51. Проток поднижнечелюстной железы открывается:**

- в полости рта на уровне 2 верхнего большого коренного зуба;
- в полости рта на подъязычном сосочке;
- на слизистой оболочке щеки в преддверии рта на уровне второго верхнего большого коренного зуба;
- в преддверии рта на уровне 2 малого коренного зуба;
- в полости рта вдоль подъязычной складки;

**52. Небную занавеску опускают:**

- мышцы язычка;
- мышца, напрягающая небную занавеску;
- небно-язычная и небно-глоточная мышцы;
- шилоглоточная мышца;
- подъязычно-язычная мышца;

**53. Мышца, напрягающая небную занавеску, начинается:**

- в латеральной части корня языка;
- от задней носовой ости, небного апоневроза;
- от хрящевой части слуховой трубы, ости клиновидной кости;
- в задней стенке глотки и на заднем крае пластинки щитовидного хряща;
- нижней поверхности пирамиды височной кости, впереди от от-верстия сонного канала, хрящевой части слуховой трубы;

**54. Мышца, поднимающая небную занавеску, начинается:**

- в латеральной части корня языка;
- в задней стенке глотки и на заднем крае пластинки щитовидного хряща;
- от задней носовой ости, небного апоневроза;
- от хрящевой части слуховой трубы, ости клиновидной кости;
- нижней поверхности пирамиды височной кости, впереди от от-верстия сонного канала, хрящевой части слуховой трубы;

**55. Небно-язычная мышца начинается:**

- в латеральной части корня языка;
- в задней стенке глотки и на заднем крае пластинки щитовидного хряща;
- от задней носовой ости, небного апоневроза;
- от хрящевой части слуховой трубы, ости клиновидной кости;
- нижней поверхности пирамиды височной кости, впереди от от-верстия сонного канала, хрящевой части слуховой трубы;

**56. Мышца язычка начинается:**

- в латеральной части корня языка;

- в задней стенке глотки и на заднем крае пластинки щитовидного хряща;
- от задней носовой ости, небного апоневроза;
- от хрящевой части слуховой трубы, ости клиновидной кости;
- нижней поверхности пирамиды височной кости, впереди от от-верстия сонного канала, хрящевой части слуховой трубы;

**57. Небно-глочная мышца начинается:**

- в латеральной части корня языка;
- в задней стенке глотки и на заднем крае пластинки щитовидного хряща;
- от задней носовой ости, небного апоневроза;
- от хрящевой части слуховой трубы, ости клиновидной кости;
- нижней поверхности пирамиды височной кости, впереди от от-верстия сонного канала, хрящевой части слуховой трубы;

**58. Позади нижней челюсти (в зачелюстной ямке) расположена:**

- подъязычная слюнная железа;
- околоушная слюнная железа;
- поднижнечелюстная слюнная железа;

**59. Язычная миндалина располагается:**

- на теле языка;
- на кончике (верхушке) языка;
- на краях языка;
- на нижней поверхности языка;
- на корне языка;

**60. Слепое отверстие находится:**

- на верхушке языка;
- на границе между верхушкой и телом языка;
- на границе между телом и корнем языка;
- на теле языка;
- на корне языка;

**61. На краях языка располагаются:**

- грибовидные сосочки;
- желобовидные сосочки;
- листовидные сосочки;
- нитевидные сосочки;
- конические сосочки;

**62. Рецепторы общей чувствительности находятся:**

- в желобовидных сосочках языка;
- в грибовидных сосочках;
- в листовидных сосочках;
- в нитевидных сосочках языка;

**63. Рецепторы вкусовой чувствительности (горький вкус) находятся:**

- в желобовидных сосочках языка;
- в грибовидных сосочках;
- в листовидных сосочках;
- в нитевидных сосочках языка;

**64. Рецепторы вкусовой чувствительности (кислый вкус) находятся:**

- в желобовидных сосочках языка;
- в грибовидных сосочках;
- в листовидных сосочках;
- в нитевидных сосочках языка;

**65. Рецепторы вкусовой чувствительности (сладкий вкус) находятся:**

- в желобовидных сосочках языка;
- в грибовидных сосочках;
- в листовидных сосочках;
- в нитевидных сосочках языка;

**66. Рецепторы вкусовой чувствительности (соленый вкус) находятся:**

- в желобовидных сосочках языка;
- в грибовидных сосочках;
- в листовидных сосочках;
- в нитевидных сосочках языка;

**67. Желобовидные сосочки располагаются:**

- на кончике языка;
- на краях языка;
- на всей поверхности спинки языка;
- впереди пограничной борозды на спинке языка;
- на нижней поверхности языка;

**68. К собственным мышцам языка относятся:**

- подбородочно-язычная мышца;
- подъязычно-язычная мышца;
- шилоязычная мышца;
- поперечная мышца;
- небно-язычная мышца;

**69. К скелетным мышцам языка относится:**

- поперечная мышца;
- небно-глоточная мышца;
- шилоглоточная мышца;
- вертикальная мышца;
- подбородочно-язычная мышца;

**70. При сокращении тянет язык вперед и вниз:**

- шилоязычная мышца;
- подъязычно-язычная мышца;
- небно-язычная мышца;
- подбородочно-язычная мышца;
- нижняя продольная мышца;

**71. При сокращении тянет язык назад и вверх:**

- верхняя продольная мышца;
- подбородочно-язычная мышца;
- небно-язычная мышца;
- подъязычно-язычная мышца;
- шилоязычная мышца;

**72. При сокращении тянет язык назад и вниз:**

- подъязычно-язычная мышца;
- небно-язычная мышца;
- шилоязычная мышца;
- подбородочно-язычная мышца;
- поперечная мышца языка;

**73. Поднимает корень языка при сокращении:**

- подбородочно-язычная мышца;
- подъязычно-язычная мышца;
- небно-язычная мышца;

**74. Верхняя продольная мышца языка при своем сокращении:**

- укорачивает язык, поднимает его верхушку вверх;
- укорачивает язык, опускает верхушку языка;
- уменьшает поперечные размеры языка;
- уплощает язык;
- поднимает спинку языка;

**75. Нижняя продольная мышца языка при своем сокращении:**

- укорачивает язык, поднимает его верхушку вверх;
- укорачивает язык, опускает верхушку языка;
- уменьшает поперечные размеры языка;
- уплощает язык;
- поднимает спинку языка;

**76. Поперечная мышца языка при своем сокращении:**

- укорачивает язык, поднимает его верхушку вверх;
- укорачивает язык, опускает верхушку языка;
- уменьшает поперечные размеры языка;
- уплощает язык;

**77. Вертикальная мышца языка при своем сокращении:**

- укорачивает язык, поднимает его верхушку вверх;
- укорачивает язык, опускает верхушку языка;
- уменьшает поперечные размеры языка;
- уплощает язык;
- поднимает спинку языка;

**78. В зубе различают части:**

- коронка, цемент, корень;
- корень, шейка, полость;
- корень, шейка, коронка, полость;
- коронка, шейка, периодонт;
- корень, десна, коронка;

**79. Структуры зуба человека развиваются из:**

- эктодермы;
- мезодермы;
- энтодермы;
- эктодермы и мезодермы;

**80. Закладка зубных сосочков происходит на:**

- восьмой неделе эмбрионального развития;

- девятой неделе эмбрионального развития;
- десятой неделе эмбрионального развития;
- одиннадцатой неделе эмбрионального развития;

**81. Прорезывание молочных зубов начинается в:**

- 2-3 месяца;
- 4-5 месяцев;
- 5-7 месяцев;
- 7-10 месяцев;
- 10-12 месяцев;

**82. Прорезывание постоянных зубов начинается в:**

- 4 – 5 лет;
- 6 – 7 лет;
- 8 – 9 лет;
- 10 – 12 лет;
- 13 – 15 лет;

**83. В зубной формуле молочных зубов отсутствуют:**

- резцы;
- клыки;
- премоляры;
- моляры;

**84. При гетеродонтной системе зубы имеют:**

- одинаковую форму;
- различную форму;
- коническую форму;
- кубовидную форму;

**85. При гомодонтной системе зубы имеют:**

- одинаковую форму;
- различную форму;
- коническую форму;
- кубовидную форму;

**86. Монофиодонтный тип смены зубов характеризуется:**

- наличием одной генерации зубов;
- наличием двух генераций зубов;
- наличием трех и более генераций зубов;

**87. Дифиодонтный тип смены зубов характеризуется:**

- наличием одной генерации зубов;
- наличием двух генераций зубов;
- наличием трех и более генераций зубов;

**88. Полифиодонтный тип смены зубов характеризуется:**

- наличием одной генерации зубов;
- наличием двух генераций зубов;
- наличием трех и более генераций зубов;

**89. Тип смены зубов человека:**

- монофиодонтный;
- дифиодонтный;

- полифиодонтный;

**90. Зуб-антимер – это:**

зуб, занимающий одноименную позицию к зубу противоположной зубной дуги;

- зуб, занимающий ту же позицию по отношению к зубу противоположной стороны зубной дуги;

- наиболее стабильный зуб, с высоким уровнем дифференциации, расположенный у мезиальной границы каждого класса;

- одноименный зуб постоянного прикуса;

- одноименный зуб молочного прикуса;

**91. Зуб-антагонист – это:**

- зуб, занимающий одноименную позицию к зубу противоположной зубной дуги;

зуб, занимающий ту же позицию по отношению к зубу противоположной стороны зубной дуги;

- наиболее стабильный зуб, с высоким уровнем дифференциации, расположенный у мезиальной границы каждого класса;

- одноименный зуб постоянного прикуса;

- одноименный зуб молочного прикуса;

**92. Ключевой зуб – это:**

- зуб, занимающий одноименную позицию к зубу противоположной зубной дуги;

- зуб, занимающий ту же позицию по отношению к зубу противоположной стороны зубной дуги;

наиболее стабильный зуб, с высоким уровнем дифференциации, расположенный у мезиальной границы каждого класса;

- одноименный зуб постоянного прикуса;

- одноименный зуб молочного прикуса;

**93. Замещающий зуб – это:**

- зуб, занимающий одноименную позицию к зубу противоположной зубной дуги;

- зуб, занимающий ту же позицию по отношению к зубу противоположной стороны зубной дуги;

- наиболее стабильный зуб, с высоким уровнем дифференциации, расположенный у мезиальной границы каждого класса;

одноименный зуб постоянного прикуса;

- одноименный зуб молочного прикуса;

**94. Форма коронки резца:**

- кубовидная;

- округлая;

- овальная;

- коническая;

долотообразная;

**95. Форма коронки клыка:**

- кубовидная;

- округлая;

- овальная;

- коническая;
- долотообразная;

**96. Форма коронки больших коренных зубов:**

- кубовидная;
- округлая;
- овальная;
- коническая;
- долотообразная;

**97. Резцы имеют:**

- одиночный корень конусовидной формы;
- одиночный корень, раздвоенный у верхушки;
- два корня;
- три корня;
- четыре корня;

**98. Клыки имеют:**

- одиночный корень конусовидной формы;
- одиночный корень, раздвоенный у верхушки;
- два корня;
- три корня;
- четыре корня;

**99. Премоляры имеют:**

- одиночный корень;
- два корня;
- три корня;
- четыре корня;

**100. Верхние большие коренные зубы имеют:**

- одиночный корень конусовидной формы;
- одиночный корень, раздвоенный у верхушки;
- два корня;
- три корня;
- четыре корня;

**101. Нижние большие коренные зубы имеют:**

- одиночный корень конусовидной формы;
- одиночный корень, раздвоенный у верхушки;
- два корня;
- три корня;
- четыре корня;

**102. На жевательной поверхности коронки малых коренных зубов имеются:**

- два бугорка;
- три бугорка;
- четыре бугорка;
- пять бугорков;
- один бугорок;

**103. Скелетотопия глотки:**

- от основания черепа до IV шейного позвонка;
- от I шейного до VII шейного позвонка;
- от основания черепа до VI-VII шейного позвонка;
- от затылочной кости до V-VI шейных позвонков;
- от основания черепа до I грудного позвонка;

**104. В носовой части глотки располагаются:**

- трубный валик, глоточное отверстие слуховой трубы, трубные, небные и глоточные миндалины;
- глоточное отверстие слуховой трубы, трубный валик, небные миндалины;
- глоточное отверстие слуховой трубы, глоточная, трубные и небные миндалины;
- глоточная и трубные миндалины, глоточное отверстие слуховой трубы, трубный валик;
- глоточная и небные миндалины, трубный валик;

**105. Глоточное отверстие слуховой трубы располагается:**

- в ротовой части глотки;
- в гортанной части глотки;
- в носовой части глотки на задней стенке;
- в носовой части глотки на боковой стенке;
- в носовой части в области свода глотки;

**106. Трубный валик располагается:**

- в ротовой части глотки;
- в гортанной части глотки;
- в носовой части глотки на задней стенке;
- в носовой части глотки на боковой стенке;
- в носовой части в области свода глотки;

**107. Зев располагается:**

- на верхней стенке глотки;
- на боковой стенке глотки;
- в носовой части глотки;
- в ротовой части глотки;
- в гортанной части глотки;

**108. Хоаны располагаются:**

- на верхней стенке глотки;
- на боковой стенке глотки;
- в носовой части глотки;
- в ротовой части глотки;
- в гортанной части глотки;

**109. Грушевидный карман расположен:**

- в области свода глотки;
- в носовой части глотки;
- в ротовой части глотки;
- в гортанной части глотки;
- на задней стенке глотки;

**110. Хоаны, зев и вход в гортань располагаются:**

- на задней стенке глотки;
- на боковой стенке глотки;
- на передней стенке глотки;

**111. Лимфоэпителиальное кольцо глотки образуют:**

- глоточная, трубные, небные миндалины и поднижнечелюстная железа;
- глоточная, две трубные, две небные миндалины и околоушная железа;
- язычная, глоточная, трубные и небные миндалины;
- глоточная, язычная, небные миндалины и хоаны;
- глоточная, небные, трубные, язычная миндалины и небо-глоточная дужка;

**112. Глоточная (аденоидная) миндалина располагается:**

- на боковой стенке носоглотки;
- в области свода глотки;
- у отверстия зева;
- рядом с грушевидным карманом;
- кпереди от трубного валика;

**113. Трубная миндалина располагается:**

- в области свода глотки;
- рядом с грушевидным карманом;
- у отверстия зева;
- на боковой стенке глотки кпереди от глоточного отверстия;
- на боковой стенке глотки позади глоточного отверстия;

**114. Нижний констриктор глотки начинается:**

- от большого и малого рогов подъязычной кости;
- на латеральной поверхности щитовидного и перстневидного хрящей;
- от латеральной пластинки крыловидного отростка клиновидной кости и нижней челюсти;
- от медиальной пластинки крыловидного отростка клиновидной кости, от крыловидно-нижнечелюстного шва, от нижней челюсти;
- от крыловидного отростка и тела подъязычной кости;

**115. Средний констриктор глотки начинается:**

- от большого и малого рогов подъязычной кости;
- на латеральной поверхности щитовидного и перстневидного хрящей;
- от латеральной пластинки крыловидного отростка клиновидной кости и нижней челюсти;
- от медиальной пластинки крыловидного отростка клиновидной кости, от крыловидно-нижнечелюстного шва, от нижней челюсти;
- от крыловидного отростка и тела подъязычной кости;

**116. Верхний констриктор глотки начинается:**

- от большого и малого рогов подъязычной кости;
- на латеральной поверхности щитовидного и перстневидного хрящей;
- от латеральной пластинки крыловидного отростка клиновидной кости и нижней челюсти;

- от медиальной пластинки крыловидного отростка клиновидной кости, от крыловидно-нижнечелюстного шва, от нижней челюсти;
- от крыловидного отростка и тела подъязычной кости;

**117. К продольным мышцам глотки относятся:**

- шилоглоточная и шилоязычная мышцы;
- небно-глоточная и небно-язычная мышцы;
- шилоглоточная и небно-глоточная мышцы;
- небно-глоточная и шилоязычная мышцы;

**118. Слои стенки глотки в верхних отделах:**

- слизистая, фиброзная (глоточно-базилярная фасция), мышечная соединительно-тканная оболочка;
- слизистая, подслизистая, мышечная и серозная оболочки;
- слизистая, фиброзная, соединительно-тканная оболочка;
- слизистая, подслизистая, глоточно-базилярная фасция, мышечная и серозная оболочки;

**119. Скелетотопия пищевода:**

- от V шейного позвонка до X-XI грудных;
- от VI шейного позвонка до XII грудного;
- от VII шейного до I поясничного позвонка;
- от VI-VII шейных до XII грудного позвонка;
- от VI-VII шейных до X-XI грудных позвонков;

**120. Синтопия пищевода в шейном отделе:**

- сзади - позвоночный столб, спереди - трахея, латерально - возвратный гортанный нерв и общая сонная артерия;
- сзади - позвоночный столб, спереди - дуга аорты, латерально - блуждающий нерв;
- сзади - позвоночный столб, спереди - общие сонные артерии, латерально - блуждающий нерв;
- сзади - позвоночный столб, спереди - дуга аорты и трахея, латерально - блуждающий нерв;

**121. Синтопия пищевода в верхней трети грудного отдела:**

- спереди - дуга аорты, справа и слева - блуждающие нервы, сзади - позвоночный столб;
- спереди - трахея, сзади - нисходящая аорта, слева - левый блуждающий нерв, справа - медиастинальная плевра;
- спереди - трахея, слева - левый возвратный гортанный нерв и левая общая сонная артерия, справа - медиастинальная плевра, сзади - позвоночный столб;
- спереди - перикард, слева и справа - блуждающие нервы, сзади - нисходящая аорта;
- спереди - дуга аорты, сзади - позвоночный столб, слева - левая медиастинальная плевра, справа - блуждающий нерв;

**122. Синтопия пищевода в средней трети грудного отдела:**

- спереди - дуга аорты, бифуркация трахеи и левый главный бронх, сзади - грудной проток, слева - нисходящая часть аорты, справа - блуждающий правый нерв и непарная вена;
- спереди - трахея и дуга аорты, сзади - позвоночный столб, слева и справа - блуждающие нервы;

- спереди - дуга аорты, бифуркация трахеи, сзади – нисходящая аорта, слева - перикард;

- спереди - перикард, сзади - нисходящая аорта, справа и слева – блуждающие нервы;

**123. Синтопия пищевода в нижней трети грудного отдела:**

- спереди – трахея, аорта, сзади – позвоночный столб, справа - правый блуждающий нерв, слева - медиастинальная плевра;

- сзади и справа – нисходящая аорта, спереди - перикард и левый блуждающий нерв, справа - правый блуждающий нерв, который затем смещается кзади, слева - левая медиастинальная плевра;

- сзади - позвоночный столб, справа - нисходящая аорта, правый блуждающий нерв, слева - левая медиастинальная плевра и левый блуждающий нерв, спереди - перикард;

- спереди - перикард, слева - левый блуждающий нерв, справа - правый блуждающий нерв, непарная вена, сзади – нисходящая аорта;

**124. Синтопия пищевода в брюшном отделе:**

- слева – печень, справа – правая почка;

- слева – желудок, справа – 12-перстная кишка;

- справа – печень, слева - селезенка;

- справа – поджелудочная железа, слева – 12-перстная кишка;

- справа – печень, слева – поджелудочная железа;

**125. Глоточное сужение пищевода располагается:**

- на уровне IV – V грудных позвонков;

- на уровне VI – VII шейных позвонков;

- на уровне VIII шейного – I грудного позвонка;

- на уровне IV – V шейных позвонков;

- на уровне III – IV шейных позвонков;

**126. Бронхиальное сужение пищевода располагается:**

- на уровне IV – V грудных позвонков;

- на уровне VI – VII шейных позвонков;

- на уровне VIII шейного – I грудного позвонка;

- на уровне IV – V шейных позвонков;

- на уровне III – IV шейных позвонков;

**127. К физиологическим сужениям пищевода относятся:**

- глоточное, аортальное, кардиальное;

- аортальное, кардиальное;

- глоточное, бронхиальное, диафрагмальное;

- аортальное, бронхиальное, кардиальное;

- глоточное, бронхиальное, кардиальное;

**128. К анатомическим сужениям пищевода относятся:**

- глоточное, аортальное, кардиальное;

- аортальное, кардиальное;

- глоточное, бронхиальное, диафрагмальное;

- аортальное, бронхиальное, кардиальное;

- глоточное, бронхиальное, кардиальное;

**129. Слизистая оболочка пищевода образует складки:**

- круговые (циркулярные);
- полулунные;
- косые;
- продольные;

**130. Слои стенки пищевода в шейном и грудном отделах:**

- слизистая, подслизистая, мышечная оболочки и адвентиция;
- слизистая, мышечная оболочки, адвентиция;
- слизистая, подслизистая, мышечная и серозная;
- слизистая, мышечная, серозная;
- слизистая, подслизистая, адвентиция;

**131. Слои стенки пищевода в брюшном отделе:**

- слизистая, подслизистая, мышечная оболочки и адвентиция;
- слизистая, мышечная оболочки, адвентиция;
- слизистая, подслизистая, мышечная и серозная;
- слизистая, мышечная, серозная;
- слизистая, подслизистая, адвентиция;

**132. Скелетотопия желудка:**

- кардиальное отверстие находится на уровне IX-X грудных позвонков, выходное - на уровне I поясничного;
- кардиальное отверстие - на уровне X-XI грудных позвонков, выходное - на уровне XII грудного и I поясничного;
- кардиальное отверстие - на уровне XII грудного, выходное - на уровне I-II поясничных позвонков;
- кардиальное - на уровне IX-X грудных, выходное - на уровне XI-XII грудных позвонков;

**133. Голотопия желудка:**

- 1/3 - в левой подреберной области, 2/3 - в пупочной области;
- 3/4 желудка - в левой подреберной, 1/4 - в надчревной области;
- 3/4 - в левой подреберной, 1/4 - в правой подреберной области;

**134. Желудок расположен:**

- интраперитонеально;
- мезоперитонеально;
- экстраперитонеально;

**135. Слои стенки желудка:**

- слизистая, подслизистая, мышечная, серозная оболочки;
- слизистая, подслизистая, мышечная, подсерозная, серозная оболочки;
- слизистая, мышечная, подсерозная, серозная оболочки;
- слизистая, подслизистая, мышечная, адвентиция оболочки;

**136. Передняя поверхность желудка соприкасается:**

- с диафрагмой, левой долей печени, передней брюшной стенкой;
- с диафрагмой, правой долей печени, селезенкой;
- с поперечной ободочной кишкой, передней брюшной стенкой;
- с диафрагмой, поджелудочной железой, передней брюшной стенкой;
- с передней брюшной стенкой, с селезенкой, поджелудочной железой;

**137. Позади желудка расположены:**

- левая доля печени, селезенка, диафрагма, желчный пузырь;

сальниковая сумка, верхний полюс левой почки, надпочечник, поджелудочная железа, селезенка;

● 12-перстная кишка, поджелудочная железа, правая доля печени, правая почка и надпочечник;

● тощая кишка, поперечная ободочная кишка и селезенка;

**138. К малой кривизне желудка подходит связка:**

печеночно-желудочная;

● желудочно-ободочная;

● желудочно-селезеночная;

● желудочно-диафрагмальная;

**139. Части 12-перстной кишки:**

верхняя, нисходящая, нижняя и восходящая;

● верхняя, восходящая, нисходящая, прямая;

● верхняя, нисходящая, горизонтальная, восходящая;

● верхняя, восходящая, горизонтальная и нижняя;

**140. Верхняя часть 12-перстной кишки расположена:**

● на уровне I-II поясничных позвонков;

● на уровне II-III поясничных позвонков;

● на уровне X – XI грудных позвонков;

● на уровне XI – XII грудных позвонков;

на уровне XII грудного – I поясничного позвонков;

**141. Нисходящая часть 12-перстной кишки расположена:**

● на уровне I-II поясничных позвонков;

● на уровне II-III поясничных позвонков;

на уровне I-III поясничных позвонков;

● на уровне I-IV поясничных позвонков;

● на уровне II-IV поясничных позвонков;

**142. Позади верхней части 12-перстной кишки находится:**

● селезенка;

● левая почка и надпочечник;

● корень брыжейки поперечной ободочной кишки и печень;

воротная вена, общий желчный проток;

● тощая кишка;

**143. Кзади от нисходящей части 12-перстной кишки находится:**

● селезенка;

правая почка;

● корень брыжейки поперечной ободочной кишки;

● печень;

● тощая кишка;

**144. Спереди 12-перстной кишки располагается:**

● селезенка;

● правая почка и надпочечник;

корень брыжейки поперечной ободочной кишки;

● левая почка и надпочечник;

● подвздошная кишка;

**145. Квадратная доля печени соприкасается с частью 12-перстной кишки:**

- верхней;
- нисходящей;
- горизонтальной;
- восходящей;

**146. Большой сосочек 12-перстной кишки расположен в:**

- верхней части 12-перстной кишки;
- нисходящей части 12-перстной кишки;
- горизонтальной части 12-перстной кишки;
- восходящей части 12-перстной кишки;

**147. Продольная складка 12-перстной кишки находится:**

- в верхней части 12-перстной кишки;
- в нисходящей части;
- в горизонтальной части;
- в восходящей части;

**148. Общий желчный проток и проток поджелудочной железы открываются в:**

- верхнюю часть 12-перстной кишки;
- нисходящую часть 12-перстной кишки;
- горизонтальную часть 12-перстной кишки;
- восходящую часть 12-перстной кишки;

**149. 12-перстно-тощий изгиб расположен на уровне:**

- I поясничного позвонка;
- II поясничного позвонка;
- III поясничного позвонка;
- XII грудного позвонка;
- XI грудного позвонка;

**150. Слои стенки подвздошной и тощей кишки:**

- слизистая, подслизистая, мышечная, субсерозная, серозная оболочка;
- слизистая, мышечная, адвентициальная оболочка;
- слизистая, мышечная, субсерозная, серозная оболочка;
- слизистая, подслизистая, мышечная, адвентициальная оболочка;
- слизистая, подслизистая, адвентициальная, субсерозная, серозная оболочка;
- оболочка;

**151. Слизистая оболочка тощей кишки образует складки:**

- круговые (циркулярные);
- полулунные;
- косые;
- продольные;

**152. Петли тощей кишки располагаются:**

- в правой подвздошной ямке;
- в левой подвздошной ямке;
- в надчревной области;
- в правой нижней части брюшной полости;
- в левой верхней части брюшной полости;

**153. Петли подвздошной кишки располагаются:**

- в правой подвздошной ямке;
- в левой подвздошной ямке;
- в надчревной области;
- в правой нижней части брюшной полости;
- в левой верхней части брюшной полости;

**154. Групповые лимфоидные узелки (пейеровы бляшки) располагаются:**

- в сигмовидной кишке;
- в поперечной ободочной кишке;
- в тощей кишке;
- в подвздошной кишке;
- в 12-перстной кишке;

**155. Меккелев дивертикул- это:**

- остаток незаросшего венозного протока;
- остаток незаросшего желточного протока;
- слепая часть каудального отдела первичной кишки;

**156. Отличительные особенности толстой кишки:**

- ленты ободочной кишки, гаустры, сальниковые отростки, полу-лунные складки;
- ленты, циркулярные складки, гаустры, сальниковые отростки;
- ленты, продольные складки, гаустры, сальниковые отростки;

**157. Начальным отделом толстой кишки является:**

- сигмовидная кишка;
- поперечная ободочная кишка;
- восходящая ободочная кишка;
- нисходящая ободочная кишка;
- слепая кишка;

**158. Слизистая оболочка ободочной кишки образует складки:**

- круговые (циркулярные);
- полулунные;
- косые;
- продольные;

**159. Слои стенки поперечной ободочной кишки:**

- слизистая, подслизистая, мышечная, субсерозная, серозная;
- слизистая, мышечная, адвентиция;
- слизистая, подслизистая, мышечная, адвентиция;
- слизистая, мышечная, субсерозная, серозная;

**160. Ленты ободочной кишки образованы:**

- круговым мышечным слоем;
- соединительной тканью;
- продольным мышечным слоем;
- серозной оболочкой;
- слизистой оболочкой;

**161. Слепая кишка расположена:**

- в левой подвздошной ямке;
- в правой подвздошной ямке;
- в правой подреберной области;

- в левой подреберной области;
  - в левой боковой области живота;
- 162. Сигмовидная кишка расположена:**
- в левой подвздошной ямке;
  - в правой подвздошной ямке;
  - в правой подреберной области;
  - в левой подреберной области;
  - в правой боковой области живота;
- 163. Сигмовидная кишка покрыта брюшиной:**
- интраперитонеально;
  - мезоперитонеально;
  - ретроперитонеально;
- 164. Восходящая ободочная кишка медиально соприкасается с:**
- правой почкой;
  - левой почкой;
  - петлями подвздошной кишки;
  - с правой стенкой брюшной полости;
  - с левой стенкой брюшной полости;
- 165. Прямая кишка образует изгибы:**
- поясничный и тазовый;
  - крестцовый и промежностный;
  - поясничный и крестцовый;
  - поясничный и копчиковый;
  - копчиковый и тазовый;
- 166. Средняя часть прямой кишки покрыта брюшиной:**
- интраперитонеально;
  - мезоперитонеально;
  - экстраперитонеально;
- 167. Наружный сфинктер заднего прохода образован:**
- гладкой мышечной тканью;
  - поперечно-полосатой мышечной тканью;
  - соединительно-тканными волокнами;
- 168. Внутренний сфинктер заднего прохода прямой кишки образован:**
- гладкой мышечной тканью;
  - поперечно-полосатой мышечной тканью;
  - соединительно-тканными волокнами;
- 169. Части поджелудочной железы:**
- головка, тело, хвост;
  - головка, шейка, тело, хвост;
  - головка, дно, тело, хвост;
  - головка, сальниковый бугор, хвост;
  - головка, свод, тело, хвост;
- 170. Поджелудочная железа имеет поверхности:**
- верхнюю, заднюю и переднюю;
  - верхнюю, переднюю и нижнюю;

- переднюю, заднюю и нижнюю;
- нижнюю, верхнюю, переднюю;

**171. Проток поджелудочной железы открывается в:**

- верхнюю часть 12-перстной кишки;
- нисходящую часть 12-перстной кишки;
- горизонтальную часть 12-перстной кишки;
- восходящую часть 12-перстной кишки;

**172. Поджелудочная железа расположена:**

- интраперитонеально;
- экстраперитонеально;
- мезоперитонеально;

**173. Головка поджелудочной железы расположена на уровне:**

- XI-XII грудных позвонков;
- XII грудного, I поясничного позвонков;
- I-II поясничных позвонков;
- I-III поясничных позвонков;

**174. Кпереди от ворот печени, между щелью круглой связки и ям-кой желчного пузыря располагается:**

- хвостатая доля печени;
- квадратная доля печени;
- сосочковый отросток;
- хвостатый отросток;
- борозда нижней полой вены;

**175. Верхняя граница печени по среднеключичной линии находится на уровне:**

- V межреберья;
- VII межреберья;
- IV межреберья;
- VI межреберья;
- VIII межреберья;

**176. Нижняя граница печени по средней подмышечной линии находится на уровне:**

- VII межреберья;
- VIII межреберья;
- IX межреберья;
- X межреберья;
- VI межреберья;

**177. Печень расположена:**

- в левой подреберной области;
- в пупочной области;
- в надчревной области;
- в правой боковой области живота;
- в правой подреберной и надчревной области;

- 178. В левой продольной борозде печени находятся:**
- желчный пузырь и нижняя полая вена;
  - круглая связка печени и нижняя полая вена;
  - круглая связка печени и желчный пузырь;
  - круглая и венозная связки печени;
  - воротная вена и серповидная связка;
- 179. В правой продольной борозде печени находятся:**
- круглая связка и воротная вена;
  - желчный пузырь и нижняя полая вена;
  - воротная вена и желчный пузырь;
  - круглая и венозная связки печени;
  - желчный пузырь и серповидная связка;
- 180. В ворота печени входят:**
- воротная вена, лимфатические сосуды, нервы, общая печеночная артерия;
  - собственная печеночная артерия, воротная вена, нервы;
  - печеночная вена, собственная печеночная артерия, общий печеночный проток;
  - нижняя полая вена, воротная вена, собственная печеночная артерия;
- 181. Из ворот печени выходят:**
- общий печеночный проток;
  - воротная вена;
  - печеночная вена;
  - общий желчный проток;
  - пузырный проток;
- 182. Квадратная доля печени располагается:**
- кзади от ворот печени;
  - кпереди от ворот печени;
  - на диафрагмальной поверхности печени;
  - латеральнее борозды нижней полой вены;
  - у заднего края печени;
- 183. Хвостатая доля печени располагается:**
- кзади от ворот печени;
  - кпереди от ворот печени;
  - на диафрагмальной поверхности печени;
  - латеральнее ямки желчного пузыря;
  - у переднего края печени;
- 184. На задней части левой доли печени имеется:**
- желудочное вдавление;
  - пищеводное вдавление;
  - почечное вдавление;
  - надпочечниковое вдавление;
  - ободочно-кишечное вдавление;
- 185. На висцеральной поверхности возле нижнего края печени находится:**
- желудочное вдавление;

- пищеводное вдавнение;
- почечное вдавнение;
- надпочечниковое вдавнение;
- ободочно-кишечное вдавнение;

**186. На диафрагмальной поверхности печени находится:**

- желудочное вдавнение;
- сердечное вдавнение;
- почечное вдавнение;
- надпочечниковое вдавнение;
- ободочно-кишечное вдавнение;

**187. Полость живота сверху ограничена:**

- диафрагмой;
- подреберными мышцами;
- внутренними межреберными мышцами;
- диафрагмой и внутренними межреберными мышцами;
- диафрагмой, подреберными мышцами и внутренними межреберными мышцами;

**188. Полость живота сбоку ограничена:**

- прямой мышцей живота;
- поперечной мышцей живота;
- квадратной мышцей поясницы;
- диафрагмой;
- пирамидальной мышцей;

**189. Брюшина является:**

- слизистой оболочкой;
- подслизистой основой;
- мышечной оболочкой;
- серозной оболочкой;

**190. Между листками печеночно-дуоденальной связки проходят:**

- воротная вена, пузырный проток, собственная печеночная артерия;
- общий желчный проток, печеночная вена, собственная печеночная артерия;
- общий желчный проток, воротная вена, собственная печеночная артерия;
- общий печеночный проток, печеночная вена и собственная печеночная артерия;

**191. Брыжейка состоит из:**

- 1 слоя брюшины;
- 2 слоев брюшины;
- 3 слоев брюшины;
- 4 слоев брюшины;

**192. Малый сальник является производным:**

- вентральной первичной брыжейки желудка;
- дорзальной первичной брыжейки желудка;
- вентральной вторичной брыжейки желудка;
- дорзальной вторичной брыжейки желудка;

**193. Большой сальник является производным:**

- вентральной первичной брыжейки желудка;

- дорзальной первичной брыжейки желудка;
  - вентральной вторичной брыжейки желудка;
  - дорзальной вторичной брыжейки желудка;
- 194. Серповидная связка печени является производным:**
- вентральной первичной брыжейки желудка;
  - дорзальной первичной брыжейки желудка;
  - вентральной вторичной брыжейки желудка;
  - дорзальной вторичной брыжейки желудка;
- 195. Малый сальник идет от:**
- малой кривизны желудка;
  - большой кривизны желудка;
  - свода желудка;
  - передней стенки желудка;
- 196. Большой сальник идет от:**
- малой кривизны желудка;
  - большой кривизны желудка;
  - свода желудка;
  - передней стенки желудка;
- 197. Малый сальник состоит из:**
- 1 слоя брюшины;
  - 2 слоев брюшины;
  - 3 слоев брюшины;
  - 4 слоев брюшины;
  - 5 слоев брюшины;
- 198. Большой сальник состоит из:**
- 1 слоя брюшины;
  - 2 слоев брюшины;
  - 3 слоев брюшины;
  - 4 слоев брюшины;
  - 5 слоев брюшины;
- 199. Сумки располагаются:**
- в верхнем этаже брюшной полости;
  - в среднем этаже брюшной полости;
  - в нижнем этаже брюшной полости;
- 200. Печеночная сумка содержит:**
- желудок;
  - двенадцатиперстную кишку;
  - правую долю печени и желчный пузырь;
  - левую долю печени и селезенку;
  - поджелудочную железу;
- 201. Сальниковое отверстие спереди ограничено:**
- печеночно-желудочной связкой;
  - печеночно-двенадцатиперстной связкой;
  - печенью;
  - большим сальником;

- печеночно-почечной связкой;

**202. Сальниковое отверстие сзади ограничено:**

- двенадцатиперстно-почечной связкой;
- печеночно-двенадцатиперстной связкой;
- печению;
- большим сальником;
- печеночно-почечной связкой;

**203. Сальниковое отверстие снизу ограничено:**

- печеночно-желудочной связкой;
- печеночно-двенадцатиперстной связкой;
- печению;
- большим сальником;
- двенадцатиперстно-почечной связкой;

**204. Сальниковое отверстие сверху ограничено:**

- печеночно-желудочной связкой;
- печеночно-двенадцатиперстной связкой;
- печению;
- большим сальником;
- двенадцатиперстно-почечной связкой;

**205. Малый сальник образуют связки:**

- печеночно-дуоденальная, печеночно-желудочная, желудочно-диафрагмальная;
- печеночно-дуоденальная, желудочно-ободочная;
- печеночно-желудочная и желудочно-ободочная связки;
- печеночно-дуоденальная, желудочно-селезеночная, желудочно-диафрагмальные связки;

**206. В преджелудочной сумке находятся:**

- желудок;
- левая доля печени и селезенка;
- левая доля печени и желчный пузырь;
- 12-перстная кишка;
- поджелудочная железа;

**207. Сальниковая сумка расположена:**

- впереди желудка и малого сальника;
- позади желудка и малого сальника;
- вправо от серповидной связки печени;
- ниже брыжейки поперечной ободочной кишки;
- в левом брыжеечном синусе;

**208. Сальниковая сумка посредством сальникового отверстия со-общается:**

- с печеночной сумкой;
- с левым брыжеечным синусом;
- с правым брыжеечным синусом;
- с правым боковым каналом;
- с левым боковым каналом;

- 209. В срединной пупочной складке располагается:**
- заросшая пупочная артерия;
  - заросшая пупочная вена;
  - нижняя надчревная артерия;
  - заросший мочевой проток;
  - поверхностная надчревная артерия;
- 210. В медиальной пупочной складке располагается:**
- заросшая пупочная артерия;
  - заросшая пупочная вена;
  - нижняя надчревная артерия;
  - заросший мочевой проток;
  - поверхностная надчревная артерия;
- 211. Интраперитонеально расположены органы:**
- слепая кишка, поперечная ободочная кишка, селезенка, желу-док, почки, поджелудочная железа;
  - прямая кишка, печень, мочеточники, селезенка, 12-перстная кишка;
  - слепая кишка, поперечная кишка, сигмовидная кишка, селезен- ка, желудок, тонкая кишка;
  - восходящая и нисходящая ободочная кишка;
  - почки, надпочечники, поджелудочная железа, мочевой пузырь;
- 212. Ретроперитонеально расположены органы:**
- поджелудочная железа, 12-перстная кишка, почки, надпочечни-ки, мочеточники, нижняя треть прямой кишки;
  - восходящая и нисходящая ободочная кишка;
  - поджелудочная железа, тонкая кишка, мочеточники;
  - почки, надпочечники, поперечная ободочная кишка;
  - желудок, селезенка, печень;
- 213. Мезоперитонеально расположены органы:**
- слепая кишка, поперечная ободочная кишка, селезенка, желудок;
  - почки, надпочечники, поджелудочная железа, мочевой пузырь;
  - восходящая и нисходящая ободочная кишка, селезенка, подже- лудочная железа;
  - восходящая и нисходящая ободочная кишка, средняя часть пря- мой кишки, печень, матка, мочевой пузырь (наполненный);
  - почки, мочеточники, средняя часть прямой кишки, мочевой пу- зырь;
- 214. Мезоперитонеально расположены органы:**
- желудок, селезенка;
  - восходящая и нисходящая ободочные кишки;
  - поджелудочная железа;
  - почки, надпочечники;
  - тонкая кишка;
- 215. Червеобразный отросток по отношению к брюшине распо- ложен:**
- интраперитонеально;
  - мезоперитонеально;
  - ретроперитонеально;
- 216. Тощая кишка по отношению к брюшине расположена:**
- интраперитонеально;

- мезоперитонеально;
- экстраперитонеально;

**217. Верхняя часть двенадцатиперстной кишки по отношению к брюшине расположена:**

- интраперитонеально;
- мезоперитонеально;
- экстраперитонеально;

**218. Большая часть двенадцатиперстной кишки по отношению к брюшине расположена:**

- интраперитонеально;
- мезоперитонеально;
- экстраперитонеально;

**219. Подвздошная кишка по отношению к брюшине расположена:**

- интраперитонеально;
- мезоперитонеально;
- экстраперитонеально;

**220. Слепая кишка по отношению к брюшине расположена:**

- интраперитонеально;
- мезоперитонеально;
- экстраперитонеально;

**221. Восходящая ободочная кишка по отношению к брюшине расположена:**

- интраперитонеально;
- мезоперитонеально;
- экстраперитонеально;

**222. Поперечная ободочная кишка по отношению к брюшине расположена:**

- интраперитонеально;
- мезоперитонеально;
- экстраперитонеально;

**223. Нисходящая ободочная кишка по отношению к брюшине расположена:**

- интраперитонеально;
- мезоперитонеально;
- экстраперитонеально;

**224. Нижняя часть прямой кишки по отношению к брюшине расположена:**

- интраперитонеально;
- мезоперитонеально;
- экстраперитонеально;

**225. Печень по отношению к брюшине расположена:**

- интраперитонеально;
- мезоперитонеально;
- экстраперитонеально;

**226. Наполненный желчный пузырь по отношению к брюшине расположен:**

- интраперитонеально;

- мезоперитонеально;
  - экстраперитонеально;
- 227. Пустой желчный пузырь по отношению к брюшине расположен:**
- интраперитонеально;
  - мезоперитонеально;
  - экстраперитонеально;
- 228. Надпочечники по отношению к брюшине расположены:**
- интраперитонеально;
  - мезоперитонеально;
  - экстраперитонеально;
- 229. Брыжейку имеет:**
- слепая кишка;
  - поперечная ободочная кишка;
  - восходящая ободочная кишка;
  - нисходящая ободочная кишка;
- 230. Брыжейку имеет:**
- червеобразный отросток;
  - слепая кишка;
  - восходящая ободочная кишка;
  - нисходящая ободочная кишка;
- 231. Брыжейку имеет:**
- слепая кишка;
  - сигмовидная кишка;
  - нисходящая ободочная кишка;
  - восходящая ободочная кишка;
- 232. Брыжейку имеет:**
- двенадцатиперстная кишка;
  - желудок;
  - тощая кишка;
  - нисходящая ободочная кишка;
- 233. Гортань развивается:**
- из спланхноплевры;
  - из соматоплевры;
  - из проксимального отдела гортанно-трахеального выроста;
  - из среднего отдела гортанно-трахеального выроста;
  - из дистального отдела гортанно-трахеального выроста;
- 234. Мышцы гортани развиваются:**
- из энтодермы;
  - из эктодермы;
  - из мезенхимы;
  - из спланхноплевры;
  - из соматоплевры;
- 235. Трахея развивается:**
- из спланхноплевры;
  - из проксимального отдела гортанно-трахеального выроста;

- из среднего отдела гортанно-трахеального выроста;
- из дистального отдела гортанно-трахеального выроста;

**236. Хрящевые полукольца трахеи развиваются:**

- из энтодермы;
- из эктодермы;
- из мезенхимы;
- из спланхноплевры;
- из соматоплевры;

**237. Легкие развиваются:**

- из спланхноплевры;
- из проксимального отдела гортанно-трахеального выроста;
- из среднего отдела гортанно-трахеального выроста;
- из дистального отдела гортанно-трахеального выроста;

**238. Бронхолегочные почки гортанно-трахеального выроста образуются:**

- на 2-й неделе эмбриогенеза;
- на 3-й неделе эмбриогенеза;
- на 4-й неделе эмбриогенеза;
- на 5-й неделе эмбриогенеза;
- на 6-й неделе эмбриогенеза;

**239. Из энтодермы гортанно-трахеального выроста развиваются:**

- хрящи гортани, трахеи, бронхов;
- мышцы гортани, трахеи, бронхов;
- соединительнотканная оболочка гортани, трахеи, бронхов;
- эпителий и железы слизистой гортани, трахеи, бронхов;

**240. Хрящи и мышцы гортани, трахеи, бронхов развиваются:**

- из энтодермы;
- из эктодермы;
- из мезенхимы;
- из спланхноплевры;
- из соматоплевры;

**241. Висцеральная плевра развивается:**

- из соматоплевры;
- из спланхноплевры;
- из эктодермы;
- из энтодермы;
- из гортанно-трахеального выроста;

**242. Париетальная плевра развивается:**

- из соматоплевры;
- из спланхноплевры;
- из эктодермы;
- из энтодермы;
- из гортанно-трахеального выроста;

**243. К верхним дыхательным путям относятся:**

- полость носа, носовая и ротовая части глотки, гортань;
- полость носа, носовая и ротовая части глотки;

- полость носа, гортань, трахея;
- полость носа, носовая часть глотки, гортань;
- полость носа, носовая часть глотки;

**244. К нижним дыхательным путям относятся:**

- бронхи;
- трахея, бронхи;
- гортань, трахея, бронхи;
- ротовая часть глотки, гортань, трахея, бронхи;
- бронхи и легкие;

**245. В перегородке носа различают:**

- перепончатую, хрящевую и костную части;
- перепончатую и хрящевую части;
- перепончатую и костную части;
- хрящевую и костную части;

**246. Пещеристые венозные сплетения в полости носа в основном располагаются:**

- в области верхней носовой раковины;
- в области нижней носовой раковины;
- в области средней носовой раковины;
- в области носовой перегородки;
- в области верхнего носового хода;

**247. В средний носовой ход открываются:**

- клиновидная, лобная и верхнечелюстная пазухи;
- средние и передние ячейки решетчатой кости, лобная и верхне-челюстная пазухи;
- клиновидная и верхнечелюстная пазухи, задние ячейки решетчатой кости;
- лобная, верхнечелюстная пазухи, задние ячейки решетчатой кости;
- передние, средние и задние ячейки решетчатой кости, носослезный канал;

**248. В полости носа клиновидно-решетчатое углубление находится:**

- под средней носовой раковиной;
- позади и сверху от верхней носовой раковины;
- спереди и снизу от верхней носовой раковины;
- на перегородке носа;
- спереди и сверху от нижней носовой раковины;

**249. В области клиновидно-решетчатого углубления находится отверстие:**

- лобной пазухи;
- верхнечелюстной пазухи;
- клиновидной пазухи;
- передних ячеек решетчатой кости;
- средних ячеек решетчатой кости;

**250. В нижний носовой ход открывается:**

- лобная пазуха;
- верхнечелюстная пазуха;
- клиновидная пазуха;
- носослезный проток;
- ячейки решетчатой кости;

**251.**

**Скелетотопия гортани:**

- от III до VI шейных позвонков;
- от IV до VI-VII шейных позвонков;
- от II до VI шейных позвонков;

**252.**

**Спереди гортани располагаются:**

- надподъязычные мышцы;
- подподъязычные мышцы;
- лестничные мышцы;
- гортанная часть глотки;
- предпозвоночные мышцы;

**253.**

**К парным хрящам гортани относятся:**

- щитовидный, перстневидный, надгортанник;
- щитовидный, черпаловидный, рожковидный;
- черпаловидный, рожковидный, клиновидный;
- черпаловидный, перстневидный, надгортанник;
- черпаловидный, клиновидный, перстневидный;

**254.**

**К непарным хрящам гортани относятся:**

- щитовидный, перстневидный, надгортанник;
- щитовидный, черпаловидный, рожковидный;
- черпаловидный, рожковидный, клиновидный;
- черпаловидный, перстневидный, надгортанник;
- черпаловидный, клиновидный, перстневидный;

**255.**

**Вход в гортань суживает:**

- перстнещитовидная мышца;
- щиточерпаловидная мышца;
- черпалонадгортанная мышца;
- задняя перстнечерпаловидная мышца;
- боковая перстнечерпаловидная мышца;

**256.**

**Голосовую щель расширяет:**

- щиточерпаловидная мышца;
- перстнещитовидная мышца;
- боковая перстнечерпаловидная мышца;
- задняя перстнечерпаловидная мышца;
- черпалонадгортанная мышца;

**257. Голосовую связку расслабляет:**

- боковая перстнечерпаловидная мышца;
- щиточерпаловидная мышца;
- задняя перстнечерпаловидная мышца;
- перстнещитовидная мышца;
- поперечная черпаловидная мышца;

**258. Голосовую связку напрягает:**

- перстнещитовидная мышца;
- щиточерпаловидная мышца;
- задняя перстнечерпаловидная мышца;
- боковая перстнечерпаловидная мышца;

- черпалонадгортанная мышца;

**259. Эластичный конус гортани располагается:**

- под слизистой оболочкой в нижнем этаже гортани;
- под слизистой оболочкой желудочков гортани;
- под слизистой оболочкой в верхнем этаже гортани;
- в щитоподъязычной мембране;
- в толще черпалонадгортанной складки;

**260. Четырехугольная мембрана располагается:**

- под слизистой оболочкой в нижнем этаже гортани;
- под слизистой оболочкой желудочков гортани;
- под слизистой оболочкой в верхнем этаже гортани;
- в щитоподъязычной мембране;
- в толще черпалонадгортанной складки;

**261. Правая и левая связки преддверия образованы:**

- верхним свободным краем эластического конуса;
- краем щитоподъязычной мембраны;
- нижним краем эластического конуса;
- верхним краем четырехугольной мембраны;
- нижним свободным краем четырехугольной мембраны;

**262. Правая и левая голосовые связки образованы:**

- верхним свободным краем эластического конуса;
- краем щитоподъязычной мембраны;
- нижним краем эластического конуса;
- верхним краем четырехугольной мембраны;
- нижним свободным краем четырехугольной мембраны;

**263. В полости гортани различают отделы:**

- межперепончатый и межхрящевой;
- преддверие гортани, межжелудочковый отдел, подголосовая полость;
- хрящи, мышцы и связки;
- передний, средний, задний;

**264. Желудочек гортани располагается:**

- между голосовыми складками;
- между складками преддверия;
- между складкой преддверия и голосовой складкой;
- между черпалонадгортанными складками;
- между входом в гортань и складками преддверия;

**265. Голосовую щель гортани суживают:**

- черпалонадгортанная, поперечная и косая черпаловидные мышцы;
- задняя перстнечерпаловидная, перстнещитовидная мышцы;
- задняя перстнечерпаловидная, поперечная и косая черпаловидные мышцы;
- латеральная перстнечерпаловидная, поперечная и косая черпаловидные мышцы;
- щиточерпаловидная и задняя перстнечерпаловидная мышцы;

**266. Передняя стенка преддверия гортани образована:**

- щитовидным хрящом;
  - черпаловидными хрящами;
  - пластинкой перстневидного хряща;
  - надгортанником;
  - желудочками гортани;
- 267. Задняя стенка преддверия гортани образована:**
- щитовидным хрящом;
  - черпаловидными хрящами;
  - пластинкой перстневидного хряща;
  - надгортанником;
  - желудочками гортани;
- 268. Голосовую щель гортани ограничивают:**
- преддверная и голосовая складки;
  - правая и левая преддверные складки;
  - правая и левая голосовые складки;
- 269. Скелетотопия трахеи:**
- от IV шейного позвонка до VI грудного;
  - от VI шейного позвонка до V грудного;
  - от VII шейного позвонка до III грудного;
  - от VI шейного позвонка до II грудного;
  - от VII шейного позвонка до II грудного;
- 270. В шейном отделе впереди трахеи располагается:**
- гортань;
  - пищевод;
  - щитовидная железа;
  - глотка;
  - дуга аорты;
- 271. Позади трахеи находится:**
- гортань;
  - пищевод;
  - щитовидная железа;
  - глотка;
  - дуга аорты;
- 272. В грудном отделе впереди трахеи располагаются:**
- грудной лимфатический проток;
  - дуга аорты и вилочковая железа;
  - щитовидная железа;
  - пищевод;
  - правая и левая медиастинальная плевра;
- 273. Количество хрящевых полуколец трахеи:**
- 9-11;
  - 10-14;
  - 16-20;
  - 20-25;
  - 13-15;

**274. Бифуркация трахеи расположена на уровне:**

- II грудного позвонка;
- III грудного позвонка;
- IV грудного позвонка;
- V грудного позвонка;
- VI грудного позвонка;

**275. Бронхиальное дерево заканчивается:**

- дольковыми бронхами;
- концевыми бронхиолами;
- дыхательными бронхиолами;
- альвеолярными ходами;
- альвеолярными мешочками;

**276. В легком различают края:**

- верхний, передний, задний;
- верхний, боковой, задний;
- передний, нижний, задний;
- медиальный, латеральный, нижний;
- верхний, нижний, передний;

**277. В легком различают поверхности:**

- верхнюю, диафрагмальную, реберную;
- переднюю, латеральную, медиальную;
- верхнюю, нижнюю, переднюю, заднюю;
- реберную, диафрагмальную, медиальную;

**278. Нижняя граница правого легкого по средней ключичной линии соответствует:**

- IV ребру;
- V ребру;
- VI ребру;
- VII ребру;
- VIII ребру;

**279. Нижняя граница правого легкого по средней подмышечной линии соответствует:**

- V ребру;
- VI ребру;
- VII ребру;
- VIII ребру;
- IX ребру;

**280. Косая щель легкого начинается на уровне остистого отростка:**

- I грудного позвонка;
- II грудного позвонка;
- III грудного позвонка;
- IV грудного позвонка;
- V грудного позвонка;

**281. Сердечная вырезка легкого находится:**

- на нижнем крае левого легкого;

- на переднем крае правого легкого;
- на переднем крае левого легкого;
- на нижнем крае правого легкого;
- на заднем крае левого легкого;

**282. В средней доле правого легкого выделяют сегменты:**

- передний и задний;
- верхний и нижний;
- верхушечный и передний;
- латеральный и медиальный;
- верхушечный и задний;

**283. В воротах правого легкого по порядку сверху вниз располагаются:**

- главный бронх, легочная артерия, легочные вены;
- легочная артерия, главный бронх, легочные вены;
- легочные вены, главный бронх, легочная артерия;

**284. В воротах левого легкого по порядку сверху-вниз располагаются:**

- главный бронх, легочная артерия, легочные вены;
- легочная артерия, главный бронх, легочные вены;
- легочные вены, главный бронх, легочная артерия;

**285. В состав ацинуса входят:**

- дыхательные бронхиолы, альвеолярные мешочки и альвеолы;
- концевые бронхиолы, дыхательные бронхиолы, альвеолярные ходы, альвеолярные мешочки и альвеолы;
- дыхательные бронхиолы, альвеолярные ходы, альвеолярные мешочки и альвеолы;

**286. Верхний и нижний язычковый сегменты расположены:**

- в верхней доле правого легкого;
- в средней доле правого легкого;
- в нижней доле правого легкого;
- в верхней доле левого легкого;
- в нижней доле левого легкого;

**287. В верхней доле правого легкого выделяют сегменты:**

- верхушечный, латеральный и медиальный;
- верхушечный, задний и передний;
- верхушечный, базальные медиальный и латеральный;
- передний, задний и медиальный;
- передний, задний и латеральный;

**288. Верхнее межплевральное поле расположено:**

- позади тела грудины;
- позади мечевидного отростка грудины;
- позади рукоятки грудины;
- над грудиной;

**289. В переднем средостении расположены:**

- перикард, главные бронхи, легочные артерии и вены, диафрагмальные нервы;
- вилочковая железа, дуга аорты, диафрагмальные нервы, трахея, главные бронхи;
- внутренние грудные артерии и вены, окологрудные, передние средостенные и предперикардальные лимфоузлы;

- правая и левая плечеголовые вены, верхняя полая вена, около- грудинная, передние средостенные и предперикардальные лимфоузлы;

**290. В верхнем средостении располагаются:**

- вилочковая железа, нижняя полая вена трахея, перикард;
- непарная и полунепарная вены, грудной проток, диафрагмальные нервы;
- грудная часть нисходящей аорты, непарная и полунепарная вены, симпатические стволы, внутренностные и блуждающие нервы, грудной проток, пищевод;
- вилочковая железа, правая и левая плечеголовые вены, верхняя полая вена, дуга аорты с отходящими от нее сосудами, трахея, грудной проток, симпатические стволы, блуждающие и диафрагмальные нервы;

**291. В среднем средостении находятся:**

- перикард, главные бронхи, легочные артерии и вены, диафрагмальные нервы, диафрагмально-перикардальные сосуды, лимфоузлы;
- перикард с сердцем, главные бронхи, пищевод, блуждающие нервы, нисходящая аорта;
- внутренние грудные сосуды, перикард, верхняя полая вена, трахея, дуга аорты;
- плечеголовые вены, нисходящая аорта, трахея, пищевод, блуждающие нервы, симпатические стволы;

**292. В заднем средостении расположены:**

- трахея, главные бронхи, легочные артерии и вены, пищевод, нисходящая аорта, блуждающие нервы, внутренние грудные сосуды;
- внутренние грудные сосуды, непарная и полунепарная вены, пищевод, внутренностные нервы, симпатические стволы;
- нисходящая аорта, непарная и полунепарная вены, симпатические стволы, блуждающие и внутренностные нервы, пищевод, грудной проток, лимфоузлы;
- диафрагмальные нервы, нисходящая аорта, грудной проток, непарная и полунепарная вены, симпатические стволы, пищевод, блуждающие нервы;

**293. Предпочка (передняя, головная) закладывается у зародыша человека:**

- на 2-3-ей неделе эмбрионального развития и функционирует 40-50 часов;
- в конце 3-ей недели и функционирует в течение 1-го и 2-го месяцев эмбрионального развития;
- на 2-ом месяце эмбрионального развития;

**294. Первичная почка (туловищная почка, или вольфово тело) закладывается у зародыша человека:**

- на 2-3-ей неделе эмбрионального развития и функционирует 40-50 часов;
- в конце 3-ей недели и функционирует в течение 1-го и 2-го месяцев эмбрионального развития;
- на 2-ом месяце эмбрионального развития;

**295. Окончателная почка (постоянная, или тазовая) закладывается у зародыша человека:**

- на 2-3-ей неделе эмбрионального развития и функционирует 40-50 часов;

- в конце 3-ей недели и функционирует в течение 1-го и 2-го месяцев эмбрионального развития;

- на 2-ом месяце эмбрионального развития;

**296. Предпочка развивается:**

- из нефротомов нижних шейных и верхних грудных сегментов;

- из нефротомов грудных и поясничных сегментов;

- из двух источников - метанефрогенной ткани и проксимального конца мочеточникового выроста мезонефрального протока;

**297. Первичная почка развивается:**

- из нефротомов нижних шейных и верхних грудных сегментов;

- из нефротомов грудных и поясничных сегментов;

- из двух источников - метанефрогенной ткани и проксимального конца мочеточникового выроста мезонефрального протока;

**298. Окончательная почка развивается:**

- из нефротомов нижних шейных и верхних грудных сегментов;

- из нефротомов грудных и поясничных сегментов;

- из двух источников - метанефрогенной ткани и проксимального конца мочеточникового выроста мезонефрального протока;

**299. Из метанефрогенной ткани развиваются:**

- почечная лоханка;

- почечные чашки;

- собирательные трубочки;

- канальцы нефрона;

**300. Из проксимального конца мочеточникового выроста формируются:**

- канальцы нефрона;

- почечное тельце;

- мочевого пузыря;

- почечная лоханка, почечные чашки, собирательные трубочки;

- мочеиспускательный канал;

**301. Скелетотопия левой почки:**

- от середины XI грудного позвонка до верхнего края III-го поясничного;

- от нижнего края XI грудного до середины III поясничного позвонка;

- от XII грудного до середины III поясничного позвонка;

- от верхнего края XI грудного до нижнего края III поясничного позвонка;

- от X грудного до II поясничного позвонка;

**302. Скелетотопия правой почки:**

- от нижнего края XI грудного до середины III поясничного позвонка;

- от середины XI грудного позвонка до верхнего края III поясничного;

- от XII грудного до середины III поясничного позвонка;

- от верхнего края XI грудного до нижнего края III поясничного позвонка;

- от X грудного до II-го поясничного позвонка;

**303. Левая почка соприкасается:**

- с печенью, правым изгибом ободочной кишки, надпочечником, 12-перстной кишкой;

- с желудком, поджелудочной железой, с петлями тощей кишки, селезенкой, левым изгибом ободочной кишки, с надпочечником;

- с желудком, 12-перстной кишкой, надпочечником, печенью, левым изгибом ободочной кишки;

- с поджелудочной железой, селезенкой, 12-перстной кишкой, надпочечником, подвздошной кишкой, правым изгибом ободочной кишки;

**304. К медиальному краю правой почки прилежит:**

- двенадцатиперстно-тощий изгиб;
- правый изгиб ободочной кишки;
- нисходящая часть 12-перстной кишки;
- горизонтальная часть 12-перстной кишки;
- пилорический отдел желудка;

**305. Правая почка соприкасается:**

- с печенью, правым изгибом ободочной кишки, надпочечником, 12-перстной кишкой;

- с желудком, поджелудочной железой, петлями тощей кишки, селезенкой, левым изгибом ободочной кишки, с надпочечником;

- с желудком, 12-перстной кишкой, надпочечником, печенью, левым изгибом ободочной кишки;

- с поджелудочной железой, селезенкой, 12-перстной кишкой, надпочечником, подвздошной кишкой, правым изгибом ободочной кишки;

**306. Юкстагломерулярный комплекс располагается:**

- в почечной лоханке;
- в пирамидах;
- в почечных столбах;
- между приносящей и выносящей артериолами;
- в петле Генле;

**307. В состав юкстагломерулярного комплекса входят:**

- собирательные трубочки, связующий каналец;
- плотное пятно, интерстициальные клетки, петля Генле;
- плотное пятно, юкставаскулярные и юкстагломерулярные клетки;
- проксимальный каналец, плотное пятно;
- юкставаскулярные и юкстагломерулярные клетки, петля Генле;

**308. Клетки юкстагломерулярного комплекса выделяют:**

- простагландины;
- ренин;
- первичную мочу;
- вторичную мочу;

**309. В лучистой части почки располагаются:**

- почечные тельца нефрона;
- извитые части проксимального и дистального отделов нефрона;
- прямые почечные каналцы и начальные отделы собирательных трубочек;
- почечные тельца нефрона и начальные отделы собирательных трубочек;
- почечные тельца и извитые каналцы проксимального и дистального отделов нефрона;

**310. В свернутой части коркового вещества находятся:**

- почечные тельца нефрона;
- извитые части проксимального и дистального отделов нефрона;

- прямые почечные каналы и начальные отделы собирательных трубочек;
- почечные тельца нефрона и начальные отделы собирательных трубочек;
- почечные тельца и извитые каналы проксимального и дистального отделов нефрона;

**311. Прямые каналы, образующие петлю юкста-медуллярного нефрона располагаются:**

- в почечном синусе;
- в почечной пирамиде;
- в малых чашечках;
- в почечных столбах;
- в больших чашечках;

**312. Над основаниями почечных пирамид на границе коркового и мозгового вещества находятся:**

- сегментарные артерии и вены;
- междольковые артерии и вены;
- дуговые артерии и вены;
- междольковые артерии и вены;
- почечные артерии и вены;

**313. В почечных столбах расположены:**

- сегментарные артерии и вены;
- междольковые артерии и вены;
- дуговые артерии и вены;
- междольковые артерии и вены;
- почечные артерии и вены;

**314. В почечной пазухе находятся:**

- почечные столбы, пирамиды, почечная лоханка;
- лучистая и свернутая части;
- жировая капсула и корковое вещество;
- пирамиды, малые и большие почечные чашки;
- малые и большие почечные чашки, почечная лоханка, кровеносные и лимфатические сосуды, нервы и жировая ткань;

**315. К фиксирующему аппарату почки относятся:**

- большая поясничная мышца, надпочечник, малый сальник;
- оболочки почки, почечная ножка, почечно-дуоденальная связка, надпочечник, воротная вена;
- почечное ложе, почечная ножка, оболочки, внутрибрюшное давление;
- почечное ложе, мочеточник, надпочечник, воротная вена;
- квадратная мышца поясницы, внутрибрюшное давление, мочеточник, малый сальник;

**316. Почки покрыты брюшиной:**

- интраперитонеально;
- мезоперитонеально;
- ретроперитонеально;

**317. При переходе в малый таз левый мочеточник перекрещивается:**

- с корнем брыжейки тонкой кишки;
- с брыжейкой сигмовидной ободочной кишки;

- с левым блуждающим нервом;
- у женщин - с маточной трубой, у мужчин - с семенными пузырьками;

- с червеобразным отростком;

**318. Слои стенки мочеочника:**

- слизистая, подслизистая, мышечная, серозная оболочки;
- слизистая, мышечная, серозная оболочки;
- слизистая, мышечная, адвентиция, серозная оболочки;
- слизистая, мышечная, адвентициальная оболочки;

**319. Мочеточники покрыты брюшиной:**

- интраперитонеально;
- мезоперитонеально;
- ретроперитонеально;

**320. Части мочевого пузыря:**

- верхушка, тело, дно, шейка;
- тело, дно, шейка;
- верхушка, тело, шейка;

**321. Мочепузырный треугольник расположен:**

- в области верхушки мочевого пузыря;
- в области тела мочевого пузыря;
- в области дна мочевого пузыря;
- в области шейки мочевого пузыря;

**322. Слои стенки мочевого пузыря в области мочепузырного тре-угольника:**

- слизистая, мышечная, серозная оболочки;
- слизистая, мышечная, адвентициальная оболочки;
- слизистая, подслизистая, мышечная, адвентициальная оболочки;
- слизистая, подслизистая, мышечная, серозная оболочки;

**323. Наполненный мочевой пузырь покрыт брюшиной:**

- интраперитонеально;
- мезоперитонеально;
- экстраперитонеально;

**324. Пустой мочевой пузырь покрыт брюшиной:**

- интраперитонеально;
- мезоперитонеально;
- экстраперитонеально;

**325. Задняя поверхность мочевого пузыря у мужчин прилежит к:**

- к предстательной железе;
- к крестцу и копчику;
- к лобковому симфизу;
- к прямой кишке, семенным пузырькам и ампулам семявынося-щих протоков;
- к мышце, поднимающий задний проход;

**326. Задняя поверхность мочевого пузыря у женщин соприкасает-ся:**

- с мочеполовой диафрагмой;
- с прямой кишкой;
- с крестцом и копчиком;

- с передней стенкой шейки матки и влагалища;
- с задней стенкой шейки матки и влагалища;

**327. Дно мочевого пузыря у мужчин прилежит:**

- к предстательной железе;
- к крестцу и копчику;
- к лобковому симфизу;
- к прямой кишке, семенным пузырькам и ампулам семявыносящих протоков;
- к мышце, поднимающий задний проход;

**328. Дно мочевого пузыря у женщин соприкасается с:**

- с мочеполовой диафрагмой;
- с прямой кишкой;
- с крестцом и копчиком;
- с передней стенкой шейки матки и влагалища;
- с задней стенкой шейки матки и влагалища;

**329. Части мужского мочеиспускательного канала:**

- кавернозная, губчатая, предстательная;
- предстательная, луковичная, губчатая;
- предстательная, луковичная, кавернозная;
- предстательная, перепончатая, губчатая;

**330. В губчатую часть мужского мочеиспускательного канала открываются:**

- семявыбрасывающий проток;
- бульбоуретральные железы;
- выводные протоки предстательной железы;
- семявыносящий проток;
- семенные пузырьки;

**331. Через мочеполовую диафрагму проходит часть мужского мочеиспускательного канала:**

- предстательная;
- перепончатая;
- губчатая;
- луковичная;

**332. Ладьевидная ямка располагается в части мужского мочеиспускательного канала:**

- предстательной;
- перепончатой;
- губчатой;
- луковичной;

**333. Произвольный сфинктер мужского мочеиспускательного канала располагается в:**

- предстательной части;
- в перепончатой части;
- в губчатой части;
- в луковичной части;

**334. Семенные пузырьки развиваются из:**

- мезонефрального протока;
- парамезонефрального протока;
- полового бугорка;
- половых складок;
- половых валиков;

**335. Из парамезонефрального протока развивается:**

- мошонка;
- клитор;
- маточная труба;
- семявыбрасывающий проток;
- яичник;

**336. Матка развивается из:**

- мезонефрального протока;
- парамезонефрального протока;
- полового бугорка;
- половых валиков;
- половых складок;

**337. Маточные трубы развиваются из:**

- мезонефрального протока;
- парамезонефрального протока;
- полового бугорка;
- половых валиков;
- половых складок;

**338. Влагалище развивается из:**

- мезонефрального протока;
- парамезонефрального протока;
- полового бугорка;
- половых складок;
- половых валиков;

**339. Семявыбрасывающий проток развивается из:**

- мезонефрального протока;
- парамезонефрального протока;
- полового бугорка;
- половых валиков;
- половых складок;

**340. Пещеристые тела полового члена развиваются из:**

- мезонефрального протока;
- парамезонефрального протока;
- полового бугорка;
- половых валиков;
- половых складок;

**341. Губчатое тело полового члена развивается из:**

- мезонефрального протока;
- парамезонефрального протока;

- полового бугорка;
- половых валиков;
- половых складок;

**342. Из индифферентной половой железы у мужчин развивается:**

- предстательная железа;
- семенные пузырьки;
- губчатое тело полового члена;
- яичко;
- бульбоуретральные железы;

**343. Из индифферентной половой железы у женщин развивается:**

- матка;
- влагалище;
- яичник;
- маточная труба;
- большие железы преддверия (Бартолиновы);

**344. Из полового бугорка у мужчин развивается:**

- мошонка;
- губчатое тело полового члена;
- пещеристые тела полового члена;
- семенные пузырьки;
- придаток яичка;

**345. Из половых складок у мужчин развивается:**

- мошонка;
- губчатое тело полового члена;
- пещеристые тела полового члена;
- семенные пузырьки;
- придаток яичка;

**346. Из полового бугорка у женщин развивается:**

- маточная труба;
- малые половые губы;
- большие половые губы;
- клитор;
- матка;

**347. Из половых складок у женщин развивается:**

- маточная труба;
- малые половые губы;
- большие половые губы;
- клитор;
- матка;

**348. Из половых валиков у женщин развивается:**

- маточная труба;
- малые половые губы;

- большие половые губы;
- клитор;
- матка;

**349. В яичке различают:**

- латеральную и медиальную поверхности, передний и задний края, верхний и нижний концы;
- латеральный и медиальный края, верхний и нижний концы, переднюю и заднюю поверхности;
- латеральную и медиальную поверхности, верхний и нижний края, передний и задний концы;

**350. Яичко имеет края:**

- верхний и нижний;
- передний и задний;
- латеральный и медиальный;

**351. В яичке различают концы:**

- верхний и нижний;
- передний и задний;
- латеральный и медиальный;

**352. Яичко имеет поверхности:**

- переднюю и заднюю;
- верхнюю и нижнюю;
- латеральную и медиальную;

**353. Придаток яичка расположен:**

- вдоль переднего края яичка;
- вдоль заднего края яичка;
- вдоль верхнего конца яичка;
- вдоль нижнего конца яичка;
- на медиальной поверхности яичка;

**354. Сперматозоиды вырабатываются:**

- в извитых семенных канальцах;
- в прямых семенных канальцах;
- в средостении яичка;
- в выносящих канальцах;

**355. Семенные пузырьки располагаются:**

- в полости малого таза сверху от предстательной железы;
- в полости малого таза снизу от предстательной железы;
- позади луковичной части мочеиспускательного канала;
- позади прямой кишки;

**356. В семенном пузырьке различают:**

- верхушку, тело, шейку;
- основание, тело, выделительный проток;
- верхушку, тело, семявыбрасывающий проток;

- основание, тело, семявыносящий проток;
  - верхушку, основание, шейку, выделительный проток;
- 357. Слои стенки семенного пузырька:**
- слизистая, мышечная, серозная;
  - слизистая, соединительнотканная, мышечная;
  - слизистая, мышечная, адвентициальная;
- 358. Выделительный проток семенного пузырька соединяется:**
- с протоком бульбоуретральных желез;
  - с семявыносящим протоком;
  - с протоком придатка яичка;
- 359. Оболочки яичка и мошонки располагаются в следующем по-рядке:**
- влагалищная, внутренняя семенная, наружная семенная, мышца, поднимающая яичко, фасция этой мышцы, мясистая оболочка, кожа;
  - влагалищная, внутренняя семенная, мышца, поднимающая яич- ко, наружная семенная, мясистая оболочка, кожа;
  - белочная, влагалищная, внутренняя семенная, фасция мышцы, поднимающей яичко, мясистая, кожа;
  - влагалищная, внутренняя семенная, мышца, поднимающая яич- ко, фасция этой мышцы, наружная семенная, мясистая, кожа;
- 360. Наружная семенная фасция яичка является производным:**
- париетальной брюшины;
  - поперечной фасции живота;
  - поперечной и внутренней кривой мышц живота;
  - поверхностной фасции живота;
  - собственной фасции наружной кривой мышцы живота;
- 361. Фасция мышцы, поднимающей яичко, является производ-ным:**
- париетальной брюшины;
  - поперечной фасции живота;
  - поверхностной фасции живота;
  - поперечной и внутренней кривой мышц живота;
  - собственной фасции наружной кривой мышцы живота;
- 362. Мышца, поднимающая яичко, является производным:**
- париетальной брюшины;
  - поперечной фасции живота;
  - поперечной и внутренней кривой мышц живота;
  - поверхностной фасции живота;
  - собственной фасции наружной кривой мышцы живота;
- 363. Внутренняя семенная фасция является производным:**
- париетальной брюшины;
  - поперечной фасции живота;
  - поперечной и внутренней кривой мышц живота;
  - поверхностной фасции живота;
  - собственной фасции наружной кривой мышцы живота;
- 364. Влагалищная оболочка яичка является производным:**
- брюшины;
  - поперечной фасции живота;

- поперечной и внутренней косой мышц живота;
- поверхностной фасции живота;
- собственной фасции наружной косой мышцы живота;

**365. Части семявыносящего протока:**

- яичковая, придатковая, паховая, тазовая;
- яичковая, паховая, тазовая, ампула;
- яичковая, канатиковая, паховая, тазовая;
- яичковая, канатиковая, паховая, ампула;

**366. Слои стенки семявыносящего протока:**

- слизистая, мышечная, серозная оболочки;
- слизистая, подслизистая, мышечная оболочки;
- слизистая, мышечная, адвентициальная оболочки;
- слизистая, соединительнотканная и серозная оболочки;

**367. Ампула семявыносящего протока расположена в:**

- яичковой части;
- канатиковой части;
- паховой части;
- тазовой части;

**368. Состав семенного канатика:**

- семявыносящий проток, яичковая артерия, артерия семявыносящего протока, лавовидное сплетение, лимфатические сосуды, нервы, влагалищный отросток, мышца, поднимающая яичко, фасции, семявыбрасывающий проток;
- яичковая артерия, артерия семявыбрасывающего протока, лавовидное сплетение, лимфососуды и нервы, мышца, поднимающая яичко, фасция этой мышцы, внутренняя и наружная семенные фасции, семявыбрасывающий проток;
- мышца, поднимающая яичко, фасции этой мышцы, внутренняя и наружная семенные фасции, влагалищный отросток, семявыносящий проток, яичковая артерия, лавовидное сплетение, артерия семявыносящего протока, лимфатические сосуды и нервы;

**369. Бульбоуретральные железы открываются:**

- в предстательную часть мочеиспускательного канала;
- в перепончатую часть мочеиспускательного канала;
- в луковичную часть мочеиспускательного канала;

**370. Бульбоуретральные железы расположены:**

- позади перепончатой части мочеиспускательного канала;
- позади предстательной части мочеиспускательного канала;
- позади губчатой части мочеиспускательного канала;

**371. Семявыбрасывающий проток образуется путем соединения:**

- семявыносящего протока и выделительного протока семенного пузырька;
- семявыносящего протока и протока бульбоуретральных желез;
- выделительного протока семенного пузырька и протока придатка яичка;
- выделительного протока семенного пузырька и протока бульбоуретральных желез;

**372. Семявыбрасывающий проток открывается в:**

- в предстательную часть мочеиспускательного канала;
- в перепончатую часть мочеиспускательного канала;

- в губчатую часть мочеиспускательного канала;
- 373. Предстательная железа расположена:**
- над мочевым пузырем;
  - под мочеполовой диафрагмой;
  - под мочевым пузырем под мочеполовой диафрагмой;
  - под мочевым пузырем на мочеполовой диафрагме;
- 374. Через предстательную железу проходят:**
- протоки бульбоуретральных желез;
  - протоки придатка яичка;
  - протоки семенных пузырьков;
  - семявыносящие протоки;
  - мочеиспускательный канал и семявыбрасывающие протоки;
- 375. Верхушка предстательной железы обращена:**
- назад к ампуле прямой кишки;
  - вниз к мочеполовой диафрагме;
  - вверх к дну мочевого пузыря;
  - вперед к лобковому симфизу;
- 376. Основание предстательной железы обращено:**
- назад к ампуле прямой кишки;
  - вниз к мочеполовой диафрагме;
  - вверх к дну мочевого пузыря;
  - вперед к лобковому симфизу;
- 377. Выводные простатические протоки открываются:**
- в семявыносящий проток;
  - в семенные пузырьки;
  - в мочеиспускательный канал;
  - в бульбоуретральные железы;
- 378. В предстательной железе различают:**
- основание, шейку, верхушку и тело;
  - основание, верхушку, переднюю, заднюю и нижнебоковые по-верхности;
  - верхушку, тело, дно, переднюю и заднюю поверхности;
  - головку, тело, хвост;
  - основание, тело, выделительный проток;
- 379. Яичник имеет поверхности:**
- переднюю и заднюю;
  - верхнюю и нижнюю;
  - латеральную и медиальную;
- 380. Яичник имеет края:**
- свободный и брыжеечный;
  - трубный и маточный;
  - латеральный и медиальный;
- 381. Яичник имеет концы:**
- свободный и брыжеечный;
  - трубный (верхний) и маточный (нижний);
  - латеральный и медиальный;

**382. К трубному концу яичника прикрепляется:**

- собственная связка яичника;
- брыжейка яичника;
- яичниковая бахромка маточной трубы;

**383. Ворота яичника располагаются в области:**

- свободного края яичника;
- брыжеечного края яичника;
- трубного конца;
- маточного конца;
- медиальной поверхности;

**384. Яичник расположен:**

- в полости малого таза на передней поверхности широкой связки матки;
- в полости малого таза на задней поверхности широкой связки матки;
- в полости влагалища;
- в мошонке;

**385. Собственная связка яичника соединяет:**

- трубный конец яичника с маточной трубой;
- маточный конец яичника с латеральным углом матки;
- брыжеечный край яичника с широкой связкой матки;
- яичник со стенкой малого таза;

**386. В корковом веществе яичника расположены:**

- кровеносные и лимфатические сосуды;
- фолликулы яичника;
- придатки яичника;

**387. В мозговом веществе яичника расположены:**

- кровеносные и лимфатические сосуды;
- фолликулы яичника;
- придатки яичника;

**388. Поверхности яичника покрыты:**

- корковым веществом;
- белочной оболочкой;
- однослойным зародышевым эпителием;
- мозговым веществом;

**389. Придаток яичника находится:**

- между листками брыжейки матки;
- в брыжейке маточной трубы, возле трубного конца яичника;
- между листками брыжейки маточной трубы позади и латераль- нее яичника;
- в корковом веществе яичника;
- в мозговом веществе яичника;

**390. Околояичник (придаток придатка) находится:**

- между листками брыжейки матки;
- между листками брыжейки маточной трубы позади и латераль- нее яичника;
- в брыжейке маточной трубы, возле трубного конца яичника;
- в корковом веществе яичника;

- в мозговом веществе яичника;
- 391. Под однослойным зародышевым эпителием яичника находится:**
- корковое вещество;
  - мозговое вещество;
  - белочная оболочка;
  - серозная оболочка;
- 392. Матка расположена:**
- в передней части полости малого таза;
  - в средней части полости малого таза;
  - в заднем отделе полости малого таза;
- 393. Матка имеет поверхности:**
- медиальную и латеральную;
  - пузырную и кишечную;
  - верхнюю и нижнюю;
- 394. В матке различают края:**
- верхний и нижний;
  - правый и левый;
  - латеральный и медиальный;
  - передний и задний;
- 395. Пальмовидные складки расположены:**
- в области дна матки;
  - в области тела матки;
  - в канале шейки матки;
- 396. Части матки:**
- дно, тело, шейка;
  - верхушка, тело, дно, шейка;
  - дно, тело, ампула, шейка;
  - верхушка, тело, перешеек, шейка;
- 397. Слои стенки матки:**
- слизистая, подслизистая, мышечная, адвентициальная оболочки;
  - слизистая, мышечная, серозная оболочки;
  - слизистая, мышечная оболочки, адвентиция;
- 398. Матка покрыта брюшиной:**
- интраперитонеально;
  - мезоперитонеально;
  - ретроперитонеально;
- 399. Околوماتочная клетчатка (параметрий) располагается на уровне:**
- дна матки;
  - шейки матки;
  - тела матки;
- 400. Полость матки на фронтальном разрезе имеет форму:**
- щели;
  - овала;
  - треугольника;
  - квадрата;
- 401. Широкая связка матки состоит:**

- из одного листка брюшины;
- из двух листков брюшины;
- из четырех листков брюшины;

**402. Круглая связка матки отходит:**

- от шейки матки;
- от тела матки;
- от верхних углов матки;

**403. В паховом канале проходит:**

- широкая связка матки;
- собственная связка яичника;
- связка, подвешивающая яичник;
- круглая связка матки;

**404. В основании широких связок матки между маткой и стенка-ми таза проходят:**

- круглые связки матки;
- прямокишечно-маточные складки;
- кардинальные связки;
- собственные связки яичника;

**405. Маточная труба расположена:**

- в боковой части широкой связки матки;
- в нижнем отделе широкой связки матки;
- в верхнем крае широкой связки матки;

**406. Через просвет маточной трубы матка сообщается:**

- с влагалищем;
- с преддверием влагалища;
- с полостью брюшины;

**407. Части маточной трубы:**

- маточная, перешеек, воронка, бахромки;
- маточная, перешеек, ампула, воронка;
- маточная, перешеек, ампула, бахромки;

**408. Слои стенки маточной трубы:**

- слизистая, подслизистая, мышечная, подсерозная, серозная оболочка;
- слизистая, подслизистая, мышечная, адвентициальная оболочка;
- слизистая, мышечная, подсерозная, серозная оболочка;
- слизистая, мышечная, адвентициальная оболочка;

**409. Маточные трубы покрыты:**

- интраперитонеально;
- мезоперитонеально;
- ретроперитонеально;

**410. Слои стенки влагалища:**

- слизистая, мышечная, адвентициальная оболочка;
- слизистая, подслизистая, мышечная, адвентициальная оболочка;
- слизистая, мышечная, серозная оболочка;

**411. Протоки бартолиновых желез открываются:**

- у основания больших половых губ;
- у основания малых половых губ;

- в мочеиспускательный канал;
- впереди клитора;

**412. Между большими половыми губами располагается:**

- преддверие влагалища;
- половая щель;
- отверстие влагалища;
- канал шейки матки;

**413. Между малыми половыми губами располагается:**

- преддверие влагалища;
- половая щель;
- отверстие влагалища;
- канал шейки матки;

**414. Ножки клитора прикрепляются к:**

- верхней ветви лобковой кости;
- нижней ветви лобковой кости;
- телу лобковой кости;
- ветви седалищной кости;

**415. Уздечку клитора образуют:**

- латеральные ножки малых половых губ;
- медиальные ножки малых половых губ;
- большие половые губы;
- девственная плева;

**416. Крайнюю плоть клитора образуют:**

- латеральные ножки малых половых губ;
- медиальные ножки малых половых губ;
- большие половые губы;
- девственная плева;

**417. При соединении малых половых губ образуется:**

- клитор;
- передняя спайка губ;
- задняя спайка губ;
- уздечка половых губ;

**418. К поверхностному слою мышц тазовой диафрагмы относятся:**

- мышца, поднимающая задний проход, копчиковая мышца;
- копчиковая мышца, наружный сфинктер заднего прохода, глубокая поперечная мышца промежности;

- наружный сфинктер заднего прохода, копчиковая мышца и по-верхностная поперечная мышца промежности;

- наружный сфинктер заднего прохода;

**419. К глубокому слою мышц тазовой диафрагмы относятся:**

- мышца, поднимающая задний проход, копчиковая мышца;

- копчиковая мышца, наружный сфинктер заднего прохода и глубокая поперечная мышца промежности;

- наружный сфинктер заднего прохода;

- наружный сфинктер заднего прохода, копчиковая мышца и по-верхностная поперечная мышца промежности;

**420. К поверхностным мышцам мочеполовой диафрагмы относятся:**

- сфинктер мочеиспускательного канала, поверхностная поперечная, седалищно-пещеристая и луковично-губчатая;
- седалищно-пещеристая, луковично-губчатая и поверхностная поперечная мышца промежности;
- луковично-губчатая, седалищно-пещеристая, поверхностная поперечная мышца промежности и наружный сфинктер заднего прохода;
- сфинктер мочеиспускательного канала и глубокая поперечная мышца промежности;

**421. К глубоким мышцам мочеполовой диафрагмы относятся:**

- седалищно-пещеристая, луковично-губчатая, поверхностная поперечная мышца промежности;
- сфинктер мочеиспускательного канала, поверхностная поперечная, седалищно-пещеристая и луковично-губчатая;
- луковично-губчатая, седалищно-пещеристая, поверхностная поперечная мышца промежности и наружный сфинктер заднего прохода;
- сфинктер мочеиспускательного канала и глубокая поперечная мышца промежности;

**422. Седалищно-пещеристая мышца относится:**

- к поверхностному слою мышц тазовой диафрагмы;
- к глубокому слою мышц тазовой диафрагмы;
- к поверхностному слою мышц мочеполовой диафрагмы;
- к глубокому слою мышц мочеполовой диафрагмы;

**423. Поверхностная поперечная мышца промежности относится:**

- к поверхностному слою мышц тазовой диафрагмы;
- к глубокому слою мышц тазовой диафрагмы;
- к поверхностному слою мышц мочеполовой диафрагмы;
- к глубокому слою мышц мочеполовой диафрагмы;

**424. Луковично-губчатая мышца относится:**

- к поверхностному слою мышц тазовой диафрагмы;
- к глубокому слою мышц тазовой диафрагмы;
- к поверхностному слою мышц мочеполовой диафрагмы;
- к глубокому слою мышц мочеполовой диафрагмы;

**425. Глубокая поперечная мышца промежности относится:**

- к поверхностному слою мышц тазовой диафрагмы;
- к глубокому слою мышц тазовой диафрагмы;
- к поверхностному слою мышц мочеполовой диафрагмы;
- к глубокому слою мышц мочеполовой диафрагмы;

**426. Мышца, поднимающая задний проход, относится:**

- к поверхностному слою мышц тазовой диафрагмы;
- к глубокому слою мышц тазовой диафрагмы;
- к поверхностному слою мышц мочеполовой диафрагмы;
- к глубокому слою мышц мочеполовой диафрагмы;

**427. Копчиковая мышца относится:**

- к поверхностному слою мышц тазовой диафрагмы;
- к глубокому слою мышц тазовой диафрагмы;
- к поверхностному слою мышц мочеполовой диафрагмы;

- к глубокому слою мышц мочеполовой диафрагмы;

**428. Отличительные особенности желез внутренней секреции:**

- выводные протоки длинные и узкие;
- не имеют выводных протоков;
- не имеют капсулы;
- имеют 1 выводной проток;
- имеют много выводных протоков;

**429. К бранхиогенной группе желез относятся:**

- мозговое вещество надпочечников и параганглии;
- гипофиз и эпифиз;
- корковое вещество надпочечников и интерстициальные клетки половых желез;
- щитовидная и паращитовидные железы;
- островковый аппарат поджелудочной железы и вилочковая железа;

**430. Железы бранхиогенной группы развиваются из:**

- эпителия ротовой бухты;
- эпителия глоточной кишки;
- эпителия средней кишки;
- переднего отдела нервной трубки;
- симпатобластов;

**431. Корковое вещество надпочечников развивается из:**

- эпителия глоточной кишки;
- эпителия средней кишки;
- переднего отдела нервной трубки;
- симпатобластов;
- мезодермы (целомического эпителия);

**432. Мозговое вещество надпочечников развивается из:**

- эпителия глоточной кишки;
- эпителия средней кишки;
- переднего отдела нервной трубки;
- симпатобластов;
- мезодермы (целомического эпителия);

**433. Эндокринная часть поджелудочной железы (островки Лангерганса) развиваются из:**

- эпителия глоточной кишки;
- эпителия средней кишки;
- переднего отдела нервной трубки;
- симпатобластов;
- мезодермы (целомического эпителия);

**434. К группе желез мезодермального происхождения относятся:**

- мозговое вещество надпочечников и параганглии;
- гипофиз и эпифиз;
- корковое вещество надпочечников и интерстициальные клетки половых желез;
- щитовидная и паращитовидные железы;
- островковый аппарат поджелудочной железы и вилочковая железа;

**435. К группе желез эктодермального происхождения относятся:**

- щитовидная железа;
- гипофиз и эпифиз;
- корковое вещество надпочечников;
- парашитовидные железы;
- островковый аппарат поджелудочной железы;

**436. К группе желез энтодермального происхождения (из эпителия кишечной трубки) относятся:**

- параганглии;
- гипофиз и эпифиз;
- надпочечники;
- интерстициальные клетки половых желез;
- островковый аппарат поджелудочной железы;

**437. Передняя доля гипофиза развивается:**

- из эпителия дорсальной стенки ротовой бухты (карман Ратке);
- их нижней поверхности второго мозгового пузыря;
- из непарного выпячивания крыши будущего III желудочка головного мозга;
- из эпителия передней кишки в виде непарного срединного выроста на уровне между I и II висцеральными дугами;
- из эпителия III и IV жаберных карманов;

**438. Эпифиз развивается:**

- из эпителия дорсальной стенки ротовой бухты (карман Ратке);
- их нижней поверхности второго мозгового пузыря;
- из непарного выпячивания крыши будущего III желудочка головного мозга;
- из эпителия передней кишки в виде непарного срединного выроста на уровне между I и II висцеральными дугами;
- из эпителия III и IV жаберных карманов;

**439. Задняя доля гипофиза развивается:**

- из эпителия дорсальной стенки ротовой бухты (карман Ратке);
- их нижней поверхности второго мозгового пузыря;
- из непарного выпячивания крыши будущего III желудочка головного мозга;
- из эпителия передней кишки в виде непарного срединного выроста на уровне между I и II висцеральными дугами;
- из эпителия III и IV жаберных карманов;

**440. Щитовидная железа развивается:**

- из эпителия дорсальной стенки ротовой бухты (карман Ратке);
- их нижней поверхности второго мозгового пузыря;
- из непарного выпячивания крыши будущего III желудочка головного мозга;
- из эпителия передней кишки в виде непарного срединного выроста на уровне между I и II висцеральными дугами;
- из эпителия III и IV жаберных карманов;

**441. Парашитовидные железы развиваются:**

- из эпителия дорсальной стенки ротовой бухты (карман Ратке);
- их нижней поверхности второго мозгового пузыря;

- из непарного выпячивания крыши будущего III желудочка головного мозга;
- из эпителия передней кишки в виде непарного срединного выроста на уровне между I и II висцеральными дугами;

из эпителия III и IV жаберных карманов;

**442. Гормоном щитовидной железы является:**

- паратгормон;
- тироксин;
- тиреотропный гормон;
- альдостерон;
- гидрокортизон;

**443. Гормоны мозгового вещества надпочечников:**

- глюкагон, инсулин;
- гидрокортизон, альдостерон;
- адреналин, норадреналин;
- андрогены;
- эстрадиол, прогестерон;

**444. Клубочковая зона коры надпочечников вырабатывает:**

- альдостерон;
- андрогены;
- адреналин;
- эстрогены;
- норадреналин;

**445. Сетчатая зона коры надпочечников вырабатывает:**

- альдостерон;
- гидрокортизон;
- адреналин;
- андрогены;
- кортикостерон;

**446. Пучковая зона коры надпочечников вырабатывает:**

- альдостерон;
- гидрокортизон;
- норадреналин;
- андрогены;
- глюкагон;

**447. Эндокринная часть поджелудочной железы вырабатывает гормоны:**

- гидрокортизон, альдостерон;
- глюкагон, инсулин;
- адреналин, норадреналин;
- андрогены;
- эстрадиол, прогестерон;

**448. В эпифизе вырабатываются гормоны:**

- окситоцин;
- альдостерон;
- прогестерон;
- мелатонин;

- соматотропный гормон;
- 449. В яичке вырабатывается гормон:**
- гидрокортизон;
  - альдостерон;
  - тестостерон;
  - мелатонин;
  - глюкагон;
- 450. В яичнике вырабатываются гормоны:**
- гидрокортизон, альдостерон;
  - норадреналин, адреналин;
  - эстрадиол, прогестерон;
  - тестостерон;
  - мелатонин;
- 451. Надпочечники располагаются на уровне:**
- IX – X грудных позвонков;
  - X – XI грудных позвонков;
  - XI – XII грудных позвонков;
  - I – II поясничных позвонков;
  - II – III поясничных позвонков;
- 452. В щитовидной железе различают:**
- корковое и мозговое вещество;
  - головку, тело, хвост;
  - переднюю и заднюю доли;
  - правую и левую доли, перешеек;
  - верхнюю и нижнюю доли;
- 453. Перешеек щитовидной железы располагается на уровне:**
- верхнего края пластинки щитовидного хряща;
  - II и III хрящей трахеи;
  - V – VI хрящей трахеи;
  - VI – VII хрящей трахеи;
  - подъязычной кости;
- 454. Паращитовидные железы расположены:**
- на передней поверхности долей щитовидной железы;
  - в области перешейка щитовидной железы;
  - на задней поверхности долей щитовидной железы;
  - на верхних рогах щитовидных хрящей;
  - на нижних рогах щитовидных хрящей;
- 455. В поджелудочной железе островки Лангерганса преимущественно сосредоточены в:**
- теле;
  - головке;
  - хвосте;
  - крючковидном отростке;

## АНГИОЛОГИЯ

- 1. Источники развития сердца:**
  - энтодерма;
  - эктодерма;
  - мезодерма;
  - энтодерма и мезодерма;
  - эктодерма и мезодерма;
- 2. Уровень закладки сердца:**
  - верхний отдел грудной полости;
  - средний отдел грудной полости;
  - нижний отдел грудной полости;
  - на границе грудной и брюшной полости;
  - в области шеи;
- 3. Стадии развития сердца:**
  - трубчатое, стадия венозного синуса, стадия эндокардиальных валиков, четырехкамерное сердце;
  - простое трубчатое, сигмовидное, четырехкамерное (зрелое);
  - сигмовидное, стадия венозного синуса, трехкамерное сердце;
  - трубчатое, сигмовидное, стадия луковицы сердца, четырехкамерное;
- 4. Внутренняя оболочка стенки артерии состоит:**
  - из рыхлой соединительной ткани;
  - из мышечной ткани, эластических и коллагеновых волокон;
  - из эндотелия, базальной мембраны и подэндотелиального слоя;
  - из эндотелия и рыхлой соединительной ткани;
  - из мышечной ткани и эндотелия;
- 5. Средняя оболочка стенки артерии состоит:**
  - из рыхлой соединительной ткани;
  - из мышечной ткани, эластических и коллагеновых волокон;
  - из эндотелия, базальной мембраны и подэндотелиального слоя;
  - из эндотелия и рыхлой соединительной ткани;
  - из мышечной ткани и эндотелия;
- 6. Наружная оболочка стенки артерии состоит:**
  - из рыхлой соединительной ткани;
  - из мышечной ткани, эластических и коллагеновых волокон;
  - из эндотелия, базальной мембраны и подэндотелиального слоя;
  - из эндотелия и рыхлой соединительной ткани;
  - из мышечной ткани и эндотелия;
- 7. Малый круг кровообращения начинается:**
  - аортой;
  - легочным стволом;
  - легочными венами;
  - легочными артериями;
  - верхней и нижней полыми венами;
- 8. Малый круг кровообращения заканчивается:**

- двумя легочными артериями;
- четырьмя легочными артериями;
- двумя легочными венами;
- четырьмя легочными венами;
- верхней и нижней полыми венами;

**9. Большой круг кровообращения начинается:**

- аортой;
- легочным стволом;
- легочными венами;
- легочными артериями;
- верхней и нижней полыми венами;

**10. Большой круг кровообращения заканчивается:**

- двумя легочными артериями;
- четырьмя легочными артериями;
- двумя легочными венами;
- четырьмя легочными венами;
- верхней и нижней полыми венами;

**11. Легочные вены впадают:**

- в правое предсердие;
- в левое предсердие;
- в правый желудочек;
- в левый желудочек;

**12. Верхняя и нижняя полые вены впадают:**

- в правое предсердие;
- в левое предсердие;
- в правый желудочек;
- в левый желудочек;

**13. Сердце расположено в грудной полости:**

- в верхнем средостении;
- в переднем средостении;
- в среднем средостении;
- в заднем средостении;

**14. Передняя поверхность сердца обращена:**

- к диафрагме;
- к легким;
- к задней поверхности грудины и ребер;
- к пищеводу;
- к аорте;

**15. Верхушка сердца направлена:**

- к диафрагме;
- к легким;
- к задней поверхности грудины и ребер;
- к пищеводу;
- к аорте;

**16. Граница между предсердиями и желудочками на поверхности сердца**

является:

- передняя межжелудочковая борозда;
- задняя межжелудочковая борозда;
- венечная борозда;

**17. Отверстие верхней поллой вены находится:**

- в правом предсердии;
- в левом предсердии;
- в правом желудочке;
- в левом желудочке;

**18. Отверстия наименьших вен сердца находятся:**

- в правом предсердии;
- в левом предсердии;
- в правом желудочке;
- в левом желудочке;

**19. Отверстие легочного ствола расположено:**

- в правом предсердии;
- в левом предсердии;
- в правом желудочке;
- в левом желудочке;

**20. В правом предсердно-желудочковом клапане различают створки:**

- переднюю, заднюю и перегородочную;
- заднюю, медиальную и латеральную;
- переднюю, заднюю и медиальную;
- переднюю, латеральную и перегородочную;

**21. Клапан аорты состоит:**

- из 3 створок;
- из 2 створок;
- из 3 полулунных заслонок;
- из 2 полулунных заслонок;

**22. Трехстворчатый клапан закрывает:**

- отверстие аорты;
- отверстие легочного ствола;
- правое предсердно-желудочковое отверстие;
- левое предсердно-желудочковое отверстие;
- отверстие нижней поллой вены;

**23. Двухстворчатый (митральный) клапан закрывает:**

- отверстие аорты;
- отверстие легочного ствола;
- правое предсердно-желудочковое отверстие;
- левое предсердно-желудочковое отверстие;
- отверстие нижней поллой вены;

**24. Овальная ямка расположена:**

- в правом предсердии между отверстиями полых вен;
- на внутренней поверхности правого ушка;
- в правом предсердии на межпредсердной перегородке;

- на передней стенке левого предсердия;
- в правом предсердии между предсердно-желудочковым отверстием и отверстием нижней полой вены;

**25. Отверстие венечного синуса находится:**

- в правом предсердии между отверстиями полых вен;
- на внутренней поверхности правого ушка;
- в правом предсердии на межпредсердной перегородке;
- на передней стенке левого предсердия;
- в правом предсердии между предсердно-желудочковым отверстием и отверстием нижней полой вены;

**26. Миокард желудочков имеет:**

- 1 мышечный слой;
- 2 мышечных слоя;
- 3 мышечных слоя;
- 4 мышечных слоя;

**27. Миокард предсердий состоит из:**

- 1 мышечного слоя;
- 2 мышечных слоев;
- 3 мышечных слоев;
- 4 мышечных слоев;

**28. Гребенчатые мышцы расположены:**

- в правом предсердии между отверстиями полых вен;
- в правом предсердии на межпредсердной перегородке;
- на передней стенке левого предсердия;
- на внутренней поверхности правого ушка;
- в правом предсердии между предсердно-желудочковым отверстием и отверстием нижней полой вены;

**29. Сосочковые мышцы расположены:**

- в правом предсердии;
- на внутренней поверхности правого ушка;
- на передней стенке левого предсердия;
- на внутренней поверхности желудочков;

**30. Артериальный (Боталлов) проток соединяет легочной ствол:**

- с восходящей частью аорты;
- с дугой аорты;
- с нисходящей частью аорты;
- верхней полой веной;
- с легочными венами;

**31. Проекция отверстия аорты на переднюю грудную стенку:**

- позади левого края грудины на уровне III межреберного промежутка;
- над местом прикрепления IV левого реберного хряща к грудине;
- над местом прикрепления IV правого реберного хряща к грудине;
- в V межреберье на 1-1,5 см кнутри от левой среднеключичной линии;
- позади правого края грудины на уровне III межреберного промежутка;

**32. Проекция отверстия легочного ствола на переднюю грудную стенку:**

- над местом прикрепления IV правого реберного хряща к грудины;
  - позади правого края грудины на уровне III межреберного промежутка;
  - над местом прикрепления IV левого реберного хряща к грудины;
  - над местом прикрепления III левого реберного хряща к грудины;
  - в V межреберье на 1,0-1,5 см кнутри от левой среднеключичной линии;
- 33. Проекция правого предсердно-желудочкового отверстия на переднюю грудную стенку:**
- над местом прикрепления IV правого реберного хряща к грудины;
  - позади правого края грудины на уровне III межреберного промежутка;
  - над местом прикрепления III левого реберного хряща к грудины;
  - над местом прикрепления IV левого реберного хряща к грудины;
  - в V межреберье на 1,0- 1,5 см кнутри от левой среднеключичной линии;
- 34. Проекция левого предсердно-желудочкового отверстия на переднюю грудную стенку:**
- над местом прикрепления IV правого реберного хряща к грудины;
  - в V межреберье на 1-1,5 см кнутри от левой среднеключичной линии;
  - позади левого края грудины на уровне III межреберного промежутка;
  - над местом прикрепления IV левого реберного хряща к грудины;
  - на уровне III левого реберного хряща;
- 35. Проекция верхушки сердца на переднюю грудную стенку:**
- хрящ VI левого ребра;
  - левое III межреберье на 1-2 см от края грудины;
  - хрящ III левого ребра;
  - хрящ IV левого ребра;
  - левое V межреберье на 1-1,5 см кнутри от среднеключичной линии;
- 36. Верхняя граница сердца проходит:**
- по линии, соединяющей верхние края хрящей правого и левого III ребер;
  - по линии, которая идет от V правого реберного хряща до верхушки сердца;
  - по линии, соединяющей верхние края хрящей правого и левого IV ребер;
  - по линии, соединяющей верхние края хрящей правого и левого II ребер;
- 37. Нижняя граница сердца проходит:**
- по линии, соединяющей верхние края хрящей правого и левого III ребер;
  - по линии, соединяющей верхние края хрящей правого и левого IV ребер;
  - по линии, которая идет от V правого реберного хряща до верхушки сердца;
  - по линии, соединяющей верхние края хрящей правого и левого II ребер;
- 38. Синусно-предсердный узел (Кис-Флека) расположен:**
- в стенке правого предсердия между отверстием верхней полой вены и правым ушком;

- в стенке правого предсердия между отверстием нижней полой вены и правым ушком;
- в толще нижнего отдела межпредсердной перегородки;
- в межжелудочковой перегородке;
- в миокарде желудочков;

**39. Предсердно-желудочковый узел (Ашоф-Тавара) располагается:**

- в стенке правого предсердия между отверстием нижней полой вены и правым ушком;
- в стенке правого предсердия между отверстием верхней полой вены и правым ушком;
- в толще нижнего отдела межпредсердной перегородки;
- в межжелудочковой перегородке;
- в миокарде желудочков;

**40. Предсердно-желудочковый пучок (Гиса) расположен:**

- в стенке правого предсердия между отверстием нижней полой вены и правым ушком;
- в стенке правого предсердия между отверстием верхней полой вены и правым ушком;
- в толще нижнего отдела межпредсердной перегородки;
- в межжелудочковой перегородке;
- в миокарде желудочков;

**41. Волокна Пуркинье находятся:**

- в стенке правого предсердия между отверстием нижней полой вены и правым ушком;
- в стенке правого предсердия между отверстием верхней полой вены и правым ушком;
- в толще нижнего отдела межпредсердной перегородки;
- в межжелудочковой перегородке;
- в миокарде желудочков;

**42. Перикард имеет 2 слоя:**

- фиброзный и мышечный;
- фиброзный и серозный;
- мышечный и серозный;

**43. Поперечная пазуха перикарда располагается:**

- у верхушки сердца;
- у основания сердца;
- на диафрагмальной поверхности;
- на грудно-реберной поверхности;
- на легочной поверхности;

**44. Поперечная пазуха перикарда спереди и сверху ограничена:**

- передней поверхностью правого предсердия и верхней полой веной;
- основанием левых легочных вен;
- начальным отделом восходящей аорты и легочным стволом;
- нижней полой веной;
- задней поверхностью левого предсердия;

**45. Поперечная пазуха перикарда сзади ограничена:**

- передней поверхностью правого предсердия и верхней полой веной;
- основанием левых легочных вен;
- начальным отделом восходящей аорты и легочным стволом;
- нижней полой веной;
- задней поверхностью левого предсердия;

**46. Косая пазуха перикарда находится:**

- у верхушки сердца;
- у основания сердца;
- на диафрагмальной поверхности;
- на грудино-реберной поверхности;
- на легочной поверхности;

**47. Косая пазуха перикарда слева ограничена:**

- передней поверхностью правого предсердия и верхней полой веной;
- начальным отделом восходящей аорты и легочным стволом;
- основанием левых легочных вен;
- нижней полой веной;
- задней поверхностью левого предсердия;

**48. Косая пазуха перикарда справа ограничена:**

- передней поверхностью правого предсердия и верхней полой веной;
- основанием левых легочных вен;
- нижней полой веной;
- начальным отделом восходящей аорты и легочным стволом;
- задней поверхностью левого предсердия;

**49. Передняя стенка косой пазухи перикарда образована:**

- передней поверхностью правого предсердия и верхней полой веной;
- основанием левых легочных вен;
- начальным отделом восходящей аорты и легочным стволом;
- нижней полой веной;
- задней поверхностью левого предсердия;

**50. Левая венечная артерия кровоснабжает:**

- сосочковые мышцы правого желудочка;
- заднюю часть межжелудочковой перегородки;
- синусно-предсердный и предсердно-желудочковый узлы;
- заднюю сосочковую мышцу левого желудочка;
- передние 2/3 межжелудочковой перегородки;

**51. Левая венечная артерия кровоснабжает:**

- переднюю стенку правого желудочка;
- заднюю часть межжелудочковой перегородки;
- синусно-предсердный и предсердно-желудочковый узлы;
- заднюю сосочковую мышцу желудочка;
- сосочковые мышцы правого желудочка;

**52. Правая венечная артерия кровоснабжает:**

- левое предсердие;
- переднюю стенку правого желудочка;
- передние 2/3 межжелудочковой перегородки;

- синусно-предсердный и предсердно-желудочковый узлы;
  - переднюю стенку левого желудочка;
- 53. Правая венечная артерия кровоснабжает:**
- переднюю стенку правого желудочка;
  - заднюю часть межжелудочковой перегородки;
  - переднюю стенку левого желудочка;
  - левое предсердие;
  - сосочковые мышцы левого желудочка;
- 54. Притоки венечного синуса:**
- передние вены сердца;
  - средняя вена сердца;
  - наименьшие вены сердца;
- 55. Малая вена сердца впадает:**
- в правое предсердие;
  - в правый желудочек;
  - в венечный синус;
  - в полость правого ушка;
  - в большую вену сердца;
- 56. Передние вены сердца открываются:**
- в венечный синус;
  - в правое предсердие;
  - в большую вену сердца;
  - в правый желудочек;
  - в среднюю вену сердца;
- 57. В передней межжелудочковой борозде сердца располагается:**
- большая вена сердца;
  - средняя вена сердца;
  - малая вена сердца;
  - косая вена левого предсердия;
  - передняя вена сердца;
- 58. В задней межжелудочковой борозде сердца расположена:**
- большая вена сердца;
  - средняя вена сердца;
  - малая вена сердца;
  - косая вена левого предсердия;
  - задняя вена левого желудочка;
- 59. Правая и левая венечные артерии отходят:**
- от дуги аорты;
  - от начала восходящей части аорты;
  - от начала нисходящей части аорты;
  - от грудной части аорты;
  - от плечеголового ствола;
- 60. От дуги аорты отходят:**
- венечные артерии;
  - позвоночные артерии;

- передние межреберные артерии;
- плечеголовной ствол, левые общая сонная и подключичная артерии;
- перикардальные ветви;

**61. Бифуркация общей сонной артерии находится:**

- на уровне нижнего края щитовидного хряща;
- на уровне верхнего края щитовидного хряща;
- на уровне большого рога подъязычной кости;
- на уровне угла нижней челюсти;

**62. Лицевая артерия отходит от наружной сонной артерии:**

- на уровне нижнего края щитовидного хряща;
- на уровне верхнего края щитовидного хряща;
- на уровне большого рога подъязычной кости;
- на уровне угла нижней челюсти;

**63. Язычная артерия отходит от наружной сонной артерии:**

- на уровне нижнего края щитовидного хряща;
- на уровне верхнего края щитовидного хряща;
- на уровне большого рога подъязычной кости;
- на уровне угла нижней челюсти;

**64. Конечными ветвями наружной сонной артерии являются:**

- восходящая глоточная и верхнечелюстная артерия;
- поверхностная височная и верхнечелюстная артерии;
- глубокая височная и верхнечелюстная артерии;
- верхнечелюстная и средняя височная артерии;
- передняя ушная и глубокая височная артерии;

**65. К передней группе ветвей наружной сонной артерии относятся:**

- восходящая глоточная, язычная и лицевая артерии;
- верхнечелюстная, лицевая и верхняя щитовидная артерии;
- передняя ушная, лицевая и язычная артерии;
- лицевая, язычная и верхняя щитовидная артерии;
- грудино-ключично-сосцевидная, язычная и лицевая артерии;

**66. К задней группе ветвей наружной сонной артерии относятся:**

- восходящая глоточная, затылочная и задняя ушная артерии;
- верхнечелюстная, затылочная и задняя ушная артерии;
- грудино-ключично-сосцевидная, затылочная и задняя ушная артерии;
- верхняя щитовидная, затылочная и задняя ушная артерии;
- поверхностная височная, задняя ушная и затылочная артерии;

**67. В треугольнике Пирогова проходит:**

- лицевая артерия;
- язычная артерия;
- верхняя щитовидная артерия;
- затылочная артерия;
- верхнечелюстная артерия;

**68. Околоушная железа получает кровоснабжение из:**

- лицевой артерии;
- глубокой височной артерии;

- поверхностной височной артерии;
  - язычной артерии;
  - верхнечелюстной артерии;
- 69. Поднижнечелюстная железа получает кровоснабжение:**
- лицевой артерии;
  - глубокой височной артерии;
  - поверхностной височной артерии;
  - язычной артерии;
  - верхнечелюстной артерии;
- 70. Ветви верхнечелюстной артерии в челюстном отделе:**
- щечная артерия;
  - глубокая височная артерия;
  - подглазничная артерия;
  - передние верхние альвеолярные артерии;
  - нижняя альвеолярная артерия;
- 71. Ветви верхнечелюстной артерии в челюстном отделе:**
- поверхностная височная артерия;
  - глубокая височная артерия;
  - нижняя альвеолярная артерия;
  - средняя менингеальная артерия;
  - подглазничная артерия;
- 72. Ветви верхнечелюстной артерии в крыловидном отделе:**
- поверхностная височная артерия;
  - клиновидно-небная артерия;
  - нижняя альвеолярная артерия;
  - средняя менингеальная артерия;
  - щечная артерия;
- 73. Ветви верхнечелюстной артерии в крыловидно-небном отделе:**
- задняя верхняя альвеолярная артерия;
  - нижняя альвеолярная артерия;
  - крыловидные артерии;
  - клиновидно-небная артерия;
  - передняя барабанная артерия;
- 74. Ветви верхнечелюстной артерии в крыловидно-небном отделе:**
- крыловидные артерии;
  - задняя верхняя альвеолярная артерия;
  - подглазничная артерия;
  - нижняя альвеолярная артерия;
  - передняя барабанная артерия;
- 75. Средняя менингеальная артерия отходит от верхнечелюстной артерии в:**
- челюстном отделе;
  - в крыловидном отделе;
  - в крыловидно-небном отделе;
- 76. От верхнечелюстной артерии отходят ветви к жевательным мышцам:**
- челюстном отделе;

- в крыловидном отделе;
- в крыловидно-небном отделе;

**77. Полость носа кровоснабжается ветвями:**

- лицевой артерии;
- язычной артерии;
- клиновидно-небной артерии;
- поверхностной височной артерии;
- восходящей глоточной артерии;

**78. Внутренняя сонная артерия имеет части:**

- клиновидную, островковую, корковую;
- шейную, черепную;
- шейную, каменистую, пещеристую, мозговую;
- шейную, каменистую, барабанную, внутричерепную;

**79. Сонно-барабанные артерии отходят от внутренней сонной артерии:**

- в шейной части;
- в каменистой части;
- в пещеристой части;
- в мозговой части;

**80. Ветви внутренней сонной артерии:**

- подглазничная артерия;
- средняя мозговая артерия;
- задняя мозговая артерия;
- передняя нижняя мозжечковая артерия;
- верхняя мозжечковая артерия;

**81. Ветви внутренней сонной артерии:**

- глазная артерия;
- подглазничная артерия;
- средняя менингеальная артерия;
- задняя мозговая артерия;
- верхняя мозжечковая артерия;

**82. В образовании артериального круга мозга принимают участие:**

- основная (базилярная) артерия;
- средние мозговые артерии;
- передние ворсинчатые артерии;
- задние мозговые артерии;
- верхние мозжечковые артерии;

**83. В образовании артериального круга мозга принимают участие:**

- задние соединительные артерии;
- средние мозговые артерии;
- передние ворсинчатые артерии;
- верхние мозжечковые артерии;
- передние нижние мозжечковые артерии;

**84. В образовании артериального круга мозга принимают участие:**

- основная (базилярная) артерия;
- средние мозговые артерии;

- передние ворсинчатые артерии;
  - передние мозговые артерии;
  - верхние мозжечковые артерии;
- 85. Медиальную поверхность полушарий большого мозга кровоснабжает:**
- передняя мозговая артерия;
  - средняя мозговая артерия;
  - базилярная артерия;
  - задняя мозговая артерия;
  - мозжечковая артерия;
- 86. В первом отделе от подключичной артерии отходят:**
- поперечная артерия шеи;
  - реберно-шейный ствол;
  - позвоночная и внутренняя грудная артерии, щитошейный ствол;
  - реберно-шейный и щитошейный стволы;
  - поперечная артерия шеи и внутренняя грудная артерия;
- 87. В межлестничном промежутке от подключичной артерии отходят:**
- восходящая шейная артерия;
  - позвоночная артерия;
  - поверхностная шейная артерия;
  - внутренняя грудная артерия;
  - реберно-шейный ствол;
- 88. В третьем отделе от подключичной артерии отходят:**
- щитошейный ствол;
  - позвоночная артерия;
  - реберношейный ствол;
  - поперечная артерия шеи;
  - внутренняя грудная артерия;
- 89. Ветви подключичной артерии:**
- латеральная грудная артерия;
  - верхняя грудная артерия;
  - позвоночная артерия;
  - верхняя щитовидная артерия;
  - грудо-акромиальная артерия;
- 90. Ветви подключичной артерии:**
- подлопаточная артерия;
  - верхняя грудная артерия;
  - латеральная грудная артерия;
  - грудо-акромиальная артерия;
  - поперечная артерия шеи;
- 91. Ветви подключичной артерии:**
- латеральная грудная артерия;
  - верхняя грудная артерия;
  - внутренняя грудная артерия;
  - верхняя щитовидная артерия;
  - грудо-акромиальная артерия;

**92. Ветвями щитовидного ствола являются:**

- глубокая шейная артерия;
- наивысшая межреберная артерия;
- надлопаточная артерия;
- поперечная артерия шеи;
- верхняя щитовидная артерия;

**93. Ветвями щитовидного ствола являются:**

- глубокая шейная артерия;
- поперечная артерия шеи;
- наивысшая межреберная артерия;
- поверхностная шейная артерия;
- верхняя щитовидная артерия;

**94. Ветвями позвоночной артерии являются:**

- среднемозговые артерии;
- верхние мозжечковые артерии;
- передние нижние мозжечковые артерии;
- задние соединительные артерии;
- передняя спинномозговая артерия;

**95. Базилярная артерия образуется при соединении:**

- правой и левой средних мозговых артерий;
- правой и левой внутренних грудных артерий;
- правой и левой позвоночных артерий;
- передней и задней мозговой артерий;
- правой и левой передних мозговых артерий;

**96. От базилярной артерии отходит:**

- передняя нижняя мозжечковая артерия;
- задняя мозговая артерия;
- задняя спинномозговая артерия;
- задняя соединительная артерия;
- средняя мозговая артерия;

**97. От базилярной артерии отходит:**

- передняя нижняя мозжечковая артерия;
- задняя нижняя мозжечковая артерия;
- задняя спинномозговая артерия;
- задняя соединительная артерия;
- средняя мозговая артерия;

**98. Подключичная артерия продолжается в подмышечную артерию:**

- на уровне нижнего края большой грудной мышцы;
- на уровне латерального края I ребра;
- на уровне верхней трети плеча;
- в межлестничном промежутке;

**99. На уровне ключично-грудного треугольника от подмышечной артерии отходит:**

- артерия, огибающая лопатку;
- грудо-спинная артерия;

- верхняя грудная артерия;
- латеральная грудная артерия;
- передняя артерия, огибающая плечевую кость;

**100. На уровне ключично-грудного треугольника от подмышечной артерии отходит:**

- артерия, огибающая лопатку;
- грудно-спинная артерия;
- грудно-акромиальная артерия;
- латеральная грудная артерия;
- передняя артерия, огибающая плечевую кость;

**101. На уровне грудного треугольника от подмышечной артерии отходит:**

- артерия, огибающая лопатку;
- грудно-спинная артерия;
- латеральная грудная артерия;
- грудно-акромиальная артерия;
- передняя артерия, огибающая плечевую кость;

**102. Ветви подмышечной артерии на уровне подгрудного треугольника:**

- надлопаточная артерия;
- латеральная грудная артерия;
- наивысшая межреберная артерия;
- задняя артерия, огибающая плечевую кость;
- дорсальная лопаточная артерия;

**103. Подмышечная артерия переходит в плечевую:**

- на уровне нижнего края большой грудной мышцы;
- на уровне латерального края I ребра;
- на уровне верхней трети плеча;
- в межлестничном промежутке;

**104. Ветви подмышечной артерии:**

- надлопаточная артерия;
- подлопаточная артерия;
- наивысшая межреберная артерия;
- глубокая артерия плеча;
- дорсальная лопаточная артерия;

**105. Через трехстороннее отверстие проходит:**

- передняя артерия, огибающая плечевую кость;
- задняя артерия, огибающая плечевую кость;
- артерия, огибающая лопатку;
- подлопаточная артерия;
- латеральная грудная артерия;

**106. Через четырехстороннее отверстие проходит:**

- передняя артерия, огибающая плечевую кость;
- задняя артерия, огибающая плечевую кость;
- артерия, огибающая лопатку;
- латеральная грудная артерия;
- подлопаточная артерия;

**107. От плечевой артерии отходит:**

- возвратная локтевая артерия;
- передняя артерия, огибающая лопатку;
- верхняя локтевая коллатеральная артерия;
- задняя артерия, огибающая плечевую кость;
- передняя межкостная артерия;

**108. От плечевой артерии отходит:**

- задняя артерия, огибающая плечевую кость;
- передняя артерия, огибающая плечевую кость;
- глубокая артерия плеча;
- возвратная лучевая артерия;
- возвратная локтевая артерия;

**109. Плечевая артерия делится на лучевую и локтевую артерии:**

- в верхней трети плеча;
- в средней трети плеча;
- в нижней трети плеча;
- в локтевой ямке на уровне шейки лучевой кости;

**110. Плечевая артерия проходит:**

- в плечемышечном канале;
- в медиальной борозде двуглавой мышцы плеча;
- в латеральной борозде двуглавой мышцы плеча;

**111. Глубокая артерия плеча проходит:**

- в медиальной борозде двуглавой мышцы плеча;
- в латеральной борозде двуглавой мышцы плеча;
- в плечемышечном канале;
- через четырехстороннее отверстие;
- через трехстороннее отверстие;

**112. В передней медиальной локтевой борозде анастомозируют:**

- верхняя локтевая коллатеральная и передняя локтевая возвратная артерии;
- нижняя локтевая коллатеральная и передняя локтевая возвратная артерии;
- средняя коллатеральная и возвратная межкостная артерия;
- лучевая коллатеральная и возвратная лучевая артерии;

**113. В передней латеральной локтевой борозде анастомозируют:**

- верхняя локтевая коллатеральная и задняя локтевая возвратная артерии;
- лучевая коллатеральная и лучевая возвратная артерии;
- средняя коллатеральная и возвратная межкостная артерии;
- нижняя локтевая коллатеральная и передняя локтевая возвратная артерии;

**114. В задней медиальной локтевой борозде анастомозируют:**

- лучевая коллатеральная артерия и лучевая возвратная артерия;
- средняя коллатеральная и возвратная межкостная артерии;
- верхняя локтевая коллатеральная и задняя локтевая возвратная артерии;
- нижняя локтевая коллатеральная и передняя локтевая возвратная артерии;

**115. В задней латеральной локтевой борозде анастомозируют:**

- лучевая коллатеральная и лучевая возвратная артерии;
- средняя коллатеральная и возвратная межкостная артерии;
- верхняя локтевая коллатеральная и задняя локтевая возвратная артерии;
- нижняя локтевая коллатеральная и передняя локтевая возвратная артерии;

**116. От локтевой артерии отходит:**

- артерия большого пальца кисти;
- тыльные пястные артерии;
- общая межкостная артерия;
- нижняя коллатеральная локтевая артерия;
- первая тыльная пястная артерия;

**117. От локтевой артерии отходит:**

- артерия большого пальца кисти;
- возвратная локтевая артерия;
- поверхностная ладонная артерия;
- нижняя коллатеральная локтевая артерия;
- первая тыльная пястная артерия;

**118. От локтевой артерии отходит:**

- артерия большого пальца кисти;
- поверхностная ладонная ветвь;
- верхняя коллатеральная локтевая артерия;
- нижняя коллатеральная локтевая артерия;
- глубокая ладонная ветвь;

**119. От локтевой артерии отходит:**

- артерия большого пальца кисти;
- ладонная запястная ветвь;
- средняя коллатеральная артерия;
- нижняя коллатеральная локтевая артерия;
- первая тыльная пястная артерия;

**120. От лучевой артерии отходит:**

- передняя межкостная артерия;
- задняя межкостная артерия;
- общая межкостная артерия
- поверхностная ладонная ветвь;
- глубокая ладонная ветвь;

**121. От лучевой артерии отходит:**

- средняя коллатеральная артерия;
- лучевая коллатеральная артерия;
- тыльная запястная ветвь;
- глубокая ладонная ветвь;
- общая межкостная артерия;

- 122. От лучевой артерии отходит:**
- общая межкостная артерия;
  - глубокая ладонная ветвь;
  - передняя межкостная артерия;
  - артерия большого пальца кисти;
  - тыльные пястные артерии;
- 123. От лучевой артерии отходит:**
- общая межкостная артерия;
  - глубокая ладонная ветвь;
  - передняя межкостная артерия;
  - коллатеральная лучевая артерия;
  - первая тыльная пястная артерия;
- 124. От лучевой артерии отходит:**
- лучевая коллатеральная артерия;
  - лучевая возвратная артерия;
  - глубокая ладонная ветвь;
  - общая межкостная артерия;
  - средняя коллатеральная артерия;
- 125. Поверхностная ладонная дуга образована:**
- ладонными запястными ветвями локтевой и лучевой артерии;
  - поверхностной ладонной ветвью и передней межкостной артерией;
  - концевым отделом лучевой артерии и поверхностной ладонной ветвью;
  - концевым отделом локтевой артерии и поверхностной ладонной ветвью;
  - концевыми отделами локтевой и лучевой артерий;
- 126. Поверхностная ладонная дуга расположена на уровне:**
- основания пястных костей;
  - середины тел пястных костей;
  - межпястных суставов;
  - головок пястных костей;
  - дистального ряда костей запястья;
- 127. От поверхностной ладонной дуги берут начало:**
- ладонные пястные артерии;
  - общие ладонные пальцевые артерии;
  - собственные ладонные пальцевые артерии;
  - прободающие артерии;
  - артерия большого пальца кисти;
- 128. В образовании глубокой ладонной дуги принимают участие:**
- ладонная запястная ветвь и концевой отдел локтевой артерии;
  - глубокая ладонная ветвь и концевой отдел локтевой артерии;
  - глубокая ладонная ветвь и концевой отдел лучевой артерии;
  - глубокая ладонная ветвь и передняя межкостная артерия;
  - концевые отделы локтевой и лучевой артерий;
- 129. Глубокая ладонная дуга располагается на уровне:**
- середины тел пястных костей;
  - основания пястных костей;

- головок пястных костей;
- межпястных суставов;
- дистального ряда костей запястья;

**130. От глубокой ладонной дуги берут начало:**

- общие ладонные пальцевые артерии;
- ладонные пястные артерии;
- прободающие артерии;
- собственные пальцевые артерии;
- артерия большого пальца;

**131. Грудная аорта находится в грудной полости:**

- в переднем средостении;
- в среднем средостении;
- в заднем средостении;
- в верхнем средостении;

**132. К париетальным ветвям грудной аорты относятся:**

- передние межреберные артерии;
- задние межреберные артерии;
- медиастинальные ветви;
- пищеводные ветви;
- бронхиальные ветви;

**133. К висцеральным ветвям грудной аорты относятся:**

- верхние диафрагмальные артерии;
- задние межреберные артерии;
- передние межреберные артерии;
- медиастинальные ветви;
- нижние диафрагмальные артерии;

**134. К висцеральным ветвям грудной аорты относятся:**

- верхние диафрагмальные артерии;
- задние межреберные артерии;
- передние межреберные артерии;
- медиастинальные артерии;
- спинномозговые артерии;

**135. Передние межреберные артерии отходят от:**

- от грудной аорты;
- от верхних диафрагмальных артерий;
- от внутренней грудной артерии;
- от позвоночной артерии;
- от брюшной аорты;

**136. Задние межреберные артерии отходят от:**

- от грудной аорты;
- от верхних диафрагмальных артерий;
- от внутренней грудной артерии;
- от позвоночной артерии;
- от брюшной аорты;

**137. К париетальным ветвям грудной аорты относятся:**

- медиастинальные, перикардальные, бронхиальные ветви;
- верхние и нижние диафрагмальные артерии;
- передние и задние межреберные артерии;
- задние межреберные и верхние диафрагмальные артерии;
- задние межреберные, перикардальные и пищеводные;

**138. Пищеводные ветви отходят от:**

- от грудной аорты;
- брюшной аорты;
- от внутренней грудной артерии;
- от позвоночной артерии;
- поясничной артерии;

**139. К брюшному отделу пищевода подходят пищеводные ветви:**

- из правой желудочной артерии;
- из левой желудочной артерии;
- из селезеночной артерии;
- из правой желудочно-сальниковой артерии;
- из левой желудочно-сальниковой артерии;

**140. Брюшная аорта расположена на уровне:**

- XII грудного – III поясничного позвонков;
- I – V поясничных позвонков;
- XII грудного – IV поясничного позвонков;
- XI грудного – V поясничного позвонков;

**141. Справа от брюшной аорты располагается:**

- верхняя полая вена;
- нижняя полая вена;
- воротная вена;
- корень брыжейки тонкой кишки;

**142. Брюшная аорта делится на:**

- две наружные подвздошные артерии;
- две внутренние подвздошные артерии;
- две общие подвздошные артерии;
- наружную и внутреннюю подвздошные артерии;

**143. К париетальным ветвям брюшной аорты относятся:**

- средние надпочечниковые, почечные, яичниковые (яичковые) артерии;
- поясничные, верхняя и нижняя брыжеечные артерии;
- чревный ствол, верхняя и нижняя брыжеечные артерии;
- нижние диафрагмальные и поясничные артерии;
- средние надпочечниковые, нижние диафрагмальные и поясничные артерии;

**144. Непарные висцеральные ветви брюшной аорты:**

- чревный ствол, верхняя и нижняя брыжеечные артерии;
- нижние диафрагмальные и поясничные артерии;
- поясничные, верхняя и нижняя брыжеечные артерии;
- средние надпочечниковые, почечные, яичниковые (яичковые) артерии;

- нижние диафрагмальные и поясничные, средние надпочечниково-вые артерии;

**145. Парные висцеральные ветви брюшной аорты:**

- средние надпочечниковые, почечные, яичниковые (яичковые) артерии;

- поясничные, верхняя и нижняя брыжеечные артерии;
- средние надпочечниковые, нижние диафрагмальные и поясничные артерии;
- чревный ствол, верхняя и нижняя брыжеечные артерии;
- нижние диафрагмальные и поясничные артерии;

**146. Верхние надпочечниковые артерии отходят от:**

- почечных артерий;
- брюшной аорты;
- нижних диафрагмальных артерий;
- верхней брыжеечной артерии;
- селезеночной артерии;

**147. Нижние диафрагмальные артерии отходят от брюшной аорты на уровне:**

- XI грудного позвонка;
- XII грудного позвонка;
- I поясничного позвонка;
- II поясничного позвонка;
- III поясничного позвонка;

**148. Верхняя брыжеечная артерия отходит от брюшной аорты на уровне:**

- X грудного позвонка;
- XI грудного позвонка;
- I поясничного позвонка;
- II поясничного позвонка;
- III поясничного позвонка;

**149. Нижняя брыжеечная артерия отходит от брюшной аорты на уровне:**

- XI грудного позвонка;
- XII грудного позвонка;
- I поясничного позвонка;
- II поясничного позвонка;
- III поясничного позвонка;

**150. Чревный ствол отходит от брюшной аорты на уровне:**

- XI грудного позвонка;
- XII грудного позвонка;
- I поясничного позвонка;
- II поясничного позвонка;
- III поясничного позвонка;

**151. Средняя надпочечниковая артерия отходит от брюшной аорты на уровне:**

- XI грудного позвонка;
- XII грудного позвонка;
- I поясничного позвонка;
- II поясничного позвонка;
- III поясничного позвонка;

- 152. Яичковые (яичниковые) артерии отходят от:**
- брюшной аорты;
  - почечных артерий;
  - внутренней подвздошной артерии;
  - нижней брыжеечной артерии;
  - верхней брыжеечной артерии;
- 153. Яичниковые артерии отходят от:**
- общей подвздошной артерии;
  - наружной подвздошной артерии;
  - внутренней подвздошной артерии;
  - внутренней половой артерии;
  - от брюшной аорты;
- 154. Яичковые артерии отходят от:**
- общей подвздошной артерии;
  - наружной подвздошной артерии;
  - внутренней подвздошной артерии;
  - внутренней половой артерии;
  - от брюшной аорты;
- 155. Нижние надпочечниковые артерии отходят от:**
- брюшной аорты;
  - почечных артерий;
  - верхней брыжеечной артерии;
  - нижней брыжеечной артерии;
  - нижних диафрагмальных артерий;
- 156. Средние надпочечниковые артерии отходят от:**
- почечных артерий;
  - нижних диафрагмальных артерий;
  - брюшной аорты;
  - верхней брыжеечной артерии;
  - чревного ствола;
- 157. От чревного ствола отходят:**
- верхняя брыжеечная, общая печеночная и селезеночная артерии;
  - собственная печеночная, левая желудочная и селезеночная артерии;
  - общая печеночная, левая желудочная и гастродуоденальная артерии;
  - общая печеночная, левая желудочная и селезеночная артерии;
  - правая желудочная, селезеночная и общая печеночная артерии;
- 158. Короткие желудочные ветви отходят от:**
- гастродуоденальной артерии;
  - селезеночной артерии;
  - общей печеночной артерии;
  - верхней брыжеечной артерии;
  - чревного ствола;
- 159. Селезеночная артерия отходит от:**
- от чревного ствола;
  - от верхней брыжеечной артерии;

- от нижней брыжеечной артерии;
- от общей печеночной артерии;
- от брюшной аорты;

**160. Гастро-дуоденальная артерия является ветвью:**

- чревного ствола;
- селезеночной артерии;
- общей печеночной артерии;
- верхней брыжеечной артерии;
- левой желудочно-сальниковой артерии;

**161. Левая желудочно-сальниковая артерия является ветвью:**

- гастро-дуоденальной артерии;
- селезеночной артерии;
- общей печеночной артерии;
- верхней брыжеечной артерии;
- левой желудочной артерии;

**162. Правая желудочно-сальниковая артерия является ветвью:**

- общей печеночной артерии;
- селезеночной артерии;
- чревного ствола;
- гастро-дуоденальной артерии;
- верхней брыжеечной артерии;

**163. Верхние панкреато-дуоденальные артерии отходят от:**

- брыжеечной артерии;
- селезеночной артерии;
- гастро-дуоденальной артерии;
- общей печеночной артерии;
- чревного ствола;

**164. К малой кривизне желудка подходят:**

- короткие желудочные артерии;
- правая и левая желудочные артерии;
- правая и левая желудочно-сальниковые артерии;
- правая желудочная и правая желудочно-сальниковая артерии;
- левая желудочная и левая желудочно-сальниковая артерии;

**165. К большой кривизне желудка подходят:**

- короткие желудочные артерии;
- правая и левая желудочные артерии;
- правая и левая желудочно-сальниковые артерии;
- правая желудочная и правая желудочно-сальниковая артерии;
- левая желудочная и левая желудочно-сальниковая артерии;

**166. К дну желудка подходят:**

- короткие желудочные артерии;
- правая и левая желудочные артерии;
- правая и левая желудочно-сальниковые артерии;
- правая желудочная и правая желудочно-сальниковая артерии;
- левая желудочная и левая желудочно-сальниковая артерии;

- 167. К поджелудочной железе подходят панкреатические ветви:**
- из общей печеночной артерии;
  - из селезеночной артерии;
  - из левой желудочной артерии;
  - из нижней брыжеечной артерии;
  - из левой почечной артерии;
- 168. К ветвям верхней брыжеечной артерии относится:**
- левая ободочная артерия;
  - верхние панкреато-дуоденальные артерии;
  - нижние панкреато-дуоденальные артерии;
  - левая желудочно-сальниковая артерия;
  - гастро-дуоденальная артерия;
- 169. К ветвям верхней брыжеечной артерии относится:**
- левая желудочно-сальниковая артерия;
  - верхние панкреато-дуоденальные артерии;
  - сигмовидные артерии;
  - верхняя прямокишечная артерия;
  - подвздошно-ободочная артерия;
- 170. К ветвям верхней брыжеечной артерии относится:**
- левая ободочная артерия;
  - верхние панкреато-дуоденальные артерии;
  - средняя ободочная артерия;
  - сигмовидные артерии;
  - левая желудочно-сальниковая артерия;
- 171. Правая ободочная артерия отходит от:**
- верхней брыжеечной артерии;
  - нижней брыжеечной артерии;
  - наружной подвздошной артерии;
  - внутренней подвздошной артерии;
  - чревного ствола;
- 172. Тощекишечные артерии являются ветвями:**
- внутренней подвздошной артерии;
  - нижней брыжеечной артерии;
  - брюшной аорты;
  - верхней брыжеечной артерии;
  - наружной подвздошной артерии;
- 173. Риоланова дуга образована:**
- средней ободочной и правой ободочной артериями;
  - средней ободочной и левой ободочной артериями;
  - тощекишечной и подвздошнокишечной артериями;
  - правой ободочной и подвздошно-ободочной артериями;
  - левой ободочной и сигмовидными артериями;
- 174. Подвздошно-ободочная артерия отходит от:**
- верхней брыжеечной артерии;
  - нижней брыжеечной артерии;

- средней ободочной артерии;
- внутренней подвздошной артерии;
- почечной артерии;

**175. Нижние панкреато-дуоденальные артерии отходят от:**

- гастро-дуоденальной артерии;
- верхней брыжеечной артерии;
- нижней брыжеечной артерии;
- селезеночной артерии;
- почечных артерий;

**176. К ветвям нижней брыжеечной артерии относится:**

- левая ободочная артерия;
- верхние панкреато-дуоденальные артерии;
- нижние панкреато-дуоденальные артерии;
- левая желудочно-сальниковая артерия;
- гастродуоденальная артерия;

**177. Левая ободочная артерия кровоснабжает:**

- восходящую ободочную кишку;
- слепую кишку;
- нисходящую ободочную кишку;
- прямую кишку;
- тощую кишку;

**178. Правая ободочная артерия кровоснабжает:**

- нисходящую ободочную кишку;
- сигмовидную кишку;
- тощую кишку;
- восходящую ободочную кишку;
- прямую кишку;

**179. Тощая и подвздошная кишка кровоснабжаются ветвями:**

- чревного ствола;
- верхней брыжеечной артерии;
- нижней брыжеечной артерии;
- наружной подвздошной артерии;
- внутренней подвздошной артерии;

**180. Восходящую ободочную кишку кровоснабжает:**

- средняя ободочная артерия;
- левая ободочная артерия;
- правая ободочная артерия;
- чревный ствол;
- нижняя брыжеечная артерия;

**181. Нисходящую ободочную кишку кровоснабжает:**

- средняя ободочная артерия;
- левая ободочная артерия;
- правая ободочная артерия;
- подвздошноободочная артерия;
- верхняя брыжеечная артерия;

**182. Слепую кишку кровоснабжают ветви:**

- средней ободочной артерии;
- левой ободочной артерии;
- подвздошнокишечной артерии;
- чревного ствола;
- нижней брыжеечной артерии;

**183. Средняя ободочная артерия кровоснабжает:**

- тощую кишку;
- подвздошную кишку;
- поперечную ободочную кишку;
- сигмовидную кишку;
- слепую кишку;

**184. Маточная артерия отходит от:**

- общей подвздошной артерии;
- наружной подвздошной артерии;
- внутренней подвздошной артерии;
- внутренней половой артерии;
- от брюшной аорты;

**185. Верхние мочепузырные артерии отходят от:**

- почечных артерий;
- внутренней подвздошной артерии;
- пупочной артерии;
- маточной артерии;
- внутренней половой артерии;

**186. Нижние мочепузырные артерии отходят от:**

- почечных артерий;
- внутренней подвздошной артерии;
- пупочной артерии;
- маточной артерии;
- внутренней половой артерии;

**187. Ветви внутренней подвздошной артерии:**

- поверхностная надчревная артерия;
- верхняя прямокишечная артерия;
- срединная крестцовая артерия;
- латеральная крестцовая артерия;
- яичковая артерия;

**188. Общая подвздошная артерия делится на наружную и внут-реннюю на уровне:**

- IV поясничного позвонка;
- V поясничного позвонка;
- крестцово-подвздошного сустава;
- крестцово-копчикового сустава;

**189. Ветви внутренней подвздошной артерии:**

- яичковые артерии;
- верхняя прямокишечная артерия;

- пупочная артерия;
- поверхностная надчревная артерия;
- нижняя надчревная артерия;

**190. Ветви внутренней подвздошной артерии:**

- нижняя надчревная артерия;
- глубокая артерия, огибающая подвздошную кость;
- поверхностная надчревная артерия;
- запирающая артерия;
- поверхностная артерия, огибающая подвздошную кость;

**191. Ветви внутренней подвздошной артерии:**

- нижняя ягодичная артерия;
- глубокая артерия, огибающая подвздошную кость;
- поверхностная надчревная артерия;
- яичниковая артерия;
- верхняя прямокишечная артерия;

**192. Ветви внутренней подвздошной артерии:**

- верхняя прямокишечная артерия;
- яичниковая артерия;
- глубокая артерия, огибающая подвздошную кость;
- нижняя надчревная артерия;
- внутренняя половая артерия;

**193. Ветви внутренней подвздошной артерии:**

- поверхностная артерия, огибающая подвздошную кость;
- подвздошно-поясничная артерия;
- поверхностная надчревная артерия;
- глубокая артерия, огибающая подвздошную кость;
- нижняя надчревная артерия;

**194. Большую поясничную и подвздошную мышцы кровоснабжает :**

- верхняя ягодичная артерия;
- нижняя ягодичная артерия;
- пупочная артерия;
- подвздошно-поясничная артерия;
- нижняя подчревная артерия;

**195. Через подгрушевидное отверстие проходит:**

- запирающая артерия;
- верхняя ягодичная артерия;
- маточная артерия;
- подвздошно-поясничная артерия;
- внутренняя половая артерия;

**196. Через надгрушевидное отверстие проходит:**

- внутренняя половая артерия;
- запирающая артерия;
- верхняя ягодичная артерия;

- нижняя ягодичная артерия;
- маточная артерия;

**197. Верхняя прямокишечная артерия отходит от:**

- брюшной аорты;
- нижней ягодичной артерии;
- внутренней половой артерии;
- внутренней подвздошной артерии;
- нижней брыжеечной артерии;

**198. Средняя прямокишечная артерия отходит от:**

- нижней брыжеечной артерии;
- внутренней подвздошной артерии;
- внутренней половой артерии;
- нижней ягодичной артерии;
- верхней ягодичной артерии;

**199. Нижняя прямокишечная артерия отходит от:**

- нижней брыжеечной артерии;
- внутренней подвздошной артерии;
- внутренней половой артерии;
- нижней ягодичной артерии;
- брюшной аорты;

**200. Запирательная артерия отходит от:**

- наружной подвздошной артерии;
- общей подвздошной артерии;
- бедренной артерии;
- внутренней подвздошной артерии;
- верхней ягодичной артерии;

**201. Внутренняя половая артерия отходит от:**

- наружной подвздошной артерии;
- общей подвздошной артерии;
- бедренной артерии;
- внутренней подвздошной артерии;
- верхней ягодичной артерии;

**202. Маточная артерия отходит от:**

- наружной подвздошной артерии;
- общей подвздошной артерии;
- бедренной артерии;
- внутренней подвздошной артерии;
- верхней ягодичной артерии;

**203. Через малое седалищное отверстие в седалищно-прямокишечную ямку проходит:**

- запирательная артерия;
- верхняя ягодичная артерия;

- нижняя ягодичная артерия;
  - внутренняя половая артерия;
  - средняя прямокишечная артерия;
- 204. Наружная подвздошная артерия проходит:**
- в запирательном канале;
  - через сосудистую лакуну;
  - через подгрушевидное отверстие;
  - через надгрушевидное отверстие;
  - в приводящем канале;
- 205. Ветви наружной подвздошной артерии:**
- запирательная артерия;
  - верхняя ягодичная артерия;
  - подвздошно-поясничная артерия;
  - нижняя ягодичная артерия;
  - нижняя надчревная артерия;
- 206. От наружной подвздошной артерии отходят:**
- запирательная артерия;
  - поверхностная артерия, огибающая подвздошную кость;
  - глубокая артерия, огибающая подвздошную кость;
  - поверхностная надчревная артерия;
  - подвздошно-поясничная артерия;
- 207. Нижняя надчревная артерия отходит от:**
- наружной подвздошной артерии;
  - общей подвздошной артерии;
  - бедренной артерии;
  - внутренней подвздошной артерии;
  - верхней ягодичной артерии;
- 208. Бедренная артерия является продолжением:**
- общей подвздошной артерии;
  - наружной подвздошной артерии;
  - внутренней подвздошной артерии;
  - нижней ягодичной артерии;
  - верхней ягодичной артерии;
- 209. Бедренная артерия проходит:**
- в бедренном канале;
  - в запирательном канале;
  - в приводящем канале;
  - в голено-подколенном канале;
  - в верхнем мышечно-малоберцовом канале;
- 210. Ветви бедренной артерии:**
- нижняя надчревная артерия;
  - задняя большеберцовая артерия;
  - латеральная верхняя коленная артерия;
  - глубокая артерия, огибающая подвздошную кость;
  - глубокая артерия бедра;

**211. Ветви бедренной артерии:**

- нисходящая коленная артерия;
- задняя большеберцовая артерия;
- латеральная верхняя коленная артерия;
- глубокая артерия, огибающая подвздошную кость;
- средняя коленная артерия;

**212. Ветви бедренной артерии:**

- медиальная нижняя коленная артерия;
- латеральная верхняя коленная артерия;
- поверхностная надчревная артерия;
- нижняя надчревная артерия;
- глубокая артерия, огибающая подвздошную кость;

**213. Запирательная артерия кровоснабжает :**

- заднюю группу мышц бедра;
- приводящие мышцы бедра;
- переднюю группу мышц бедра;
- латеральную группу мышц бедра;

**214. Заднюю группу мышц бедра кровоснабжает :**

- запирательная артерия;
- прободающие артерии (из глубокой артерии бедра);
- латеральная артерия, огибающая бедренную кость;
- верхняя ягодичная артерия;
- поясничная артерия;

**215. Поверхностная надчревная артерия отходит от:**

- наружной подвздошной артерии;
- глубокой артерии бедра;
- бедренной артерии;
- внутренней подвздошной артерии;

**216. Наружные половые артерии отходят от:**

- наружной подвздошной артерии;
- глубокой артерии бедра;
- бедренной артерии;
- внутренней подвздошной артерии;
- внутренней половой артерии;

**217. Нисходящая коленная артерия отходит от:**

- подколенной артерии;
- бедренной артерии;
- глубокой артерии бедра;
- передней большеберцовой артерии;
- задней большеберцовой артерии;

**218. Медиальная артерия, огибающая бедренную кость, отходит от:**

- подколенной артерии;
- бедренной артерии;
- глубокой артерии бедра;
- передней большеберцовой артерии;

- задней большеберцовой артерии;
- 219. Латеральная артерия, огибающая бедренную кость, отходит от:**
- подколенной артерии;
  - бедренной артерии;
  - глубокой артерии бедра;
  - передней большеберцовой артерии;
  - задней большеберцовой артерии;
- 220. В приводящем канале проходит:**
- подколенная артерия;
  - передняя большеберцовая артерия;
  - задняя большеберцовая артерия;
  - бедренная артерия;
  - малоберцовая артерия;
- 221. В голено-подколенном канале проходит:**
- подколенная артерия;
  - передняя большеберцовая артерия;
  - задняя большеберцовая артерия;
  - бедренная артерия;
  - малоберцовая артерия;
- 222. В нижнем мышечно-малоберцовом канале проходит:**
- подколенная артерия;
  - передняя большеберцовая артерия;
  - задняя большеберцовая артерия;
  - бедренная артерия;
  - малоберцовая артерия;
- 223. Подколенная артерия располагается:**
- в приводящем канале;
  - в подколенной ямке;
  - в голено-подколенном канале;
  - в верхнем мышечно-малоберцовом канале;
  - в нижнем мышечно-малоберцовом канале;
- 224. Ветви подколенной артерии:**
- нисходящая артерия колена;
  - латеральная коленная артерия;
  - медиальная коленная артерия;
  - средняя коленная артерия;
  - передняя большеберцовая возвратная артерия;
- 225. Ветви подколенной артерии:**
- нисходящая коленная артерия;
  - латеральная нижняя коленная артерия;
  - малоберцовая артерия;
  - передняя возвратная большеберцовая артерия;
  - задняя возвратная большеберцовая артерия;
- 226. Медиальная верхняя коленная артерия отходит от:**
- бедренной артерии;

- подколенной артерии;
- малоберцовой артерии;
- передней большеберцовой артерии;
- задней большеберцовой артерии;

**227. Латеральная верхняя коленная артерия отходит от:**

- бедренной артерии;
- подколенной артерии;
- малоберцовой артерии;
- передней большеберцовой артерии;
- задней большеберцовой артерии;

**228. Медиальная нижняя коленная артерия отходит от:**

- бедренной артерии;
- подколенной артерии;
- малоберцовой артерии;
- передней большеберцовой артерии;
- задней большеберцовой артерии;

**229. Конечные ветви подколенной артерии:**

- латеральная и медиальная верхние коленные артерии;
- латеральная и медиальная нижние коленные артерии;
- передняя и задняя большеберцовые артерии;
- передняя большеберцовая и малоберцовая артерии;
- средние коленные артерии;

**230. Задняя большеберцовая артерия проходит:**

- в приводящем канале;
- в голено-подколенном канале;
- в верхнем мышечно-малоберцовом канале;
- в нижнем мышечно-малоберцовом канале;
- позади латеральной лодыжки;

**231. Малоберцовая артерия проходит:**

- в верхнем мышечно-малоберцовом канале;
- в нижнем мышечно-малоберцовом канале;
- в голено-подколенном канале;
- в приводящем канале;
- в подколенной ямке;

**232. Ветви задней большеберцовой артерии:**

- медиальная нижняя коленная артерия;
- задняя большеберцовая возвратная артерия;
- передняя большеберцовая возвратная артерия;
- малоберцовая артерия;
- латеральная передняя лодыжковая артерия;

**233. Ветви задней большеберцовой артерии:**

- артерия, огибающая малоберцовую кость;
- задняя большеберцовая возвратная артерия;
- передняя большеберцовая возвратная артерия;
- медиальная предплюсовая артерия;

- латеральная передняя лодыжковая артерия;
- 234. Ветви задней большеберцовой артерии:**
- передняя большеберцовая возвратная артерия;
- задняя большеберцовая возвратная артерия;
- дугообразная артерия;
- латеральная подошвенная артерия;
- тыльная артерия стопы;
- 235. Ветви передней большеберцовой артерии:**
- артерия, огибающая малоберцовую кость;
- малоберцовая артерия;
- передняя большеберцовая возвратная артерия;
- латеральная подошвенная артерия;
- медиальная подошвенная артерия;
- 236. Ветви передней большеберцовой артерии:**
- задняя большеберцовая возвратная артерия;
- малоберцовая артерия;
- медиальная подошвенная артерия;
- задняя латеральная лодыжковая артерия;
- нисходящая артерия колена;
- 237. Малоберцовая артерия отходит от:**
- передней большеберцовой артерии;
- подколенной артерии;
- задней большеберцовой артерии;
- бедренной артерии;
- 238. Малоберцовая артерия кровоснабжает:**
- четырехглавую мышцу бедра;
- переднюю группу мышц голени;
- латеральную группу мышц голени;
- приводящие мышцы бедра;
- мышцы подошвы;
- 239. Задняя большеберцовая возвратная артерия отходит от:**
- задней большеберцовой артерии;
- передней большеберцовой артерии;
- малоберцовой артерии;
- подколенной артерии;
- 240. Передняя большеберцовая возвратная артерия отходит от:**
- задней большеберцовой артерии;
- передней большеберцовой артерии;
- малоберцовой артерии;
- подколенной артерии;
- 241. Артерия, огибающая малоберцовую кость, отходит от:**
- задней большеберцовой артерии;
- передней большеберцовой артерии;
- малоберцовой артерии;
- подколенной артерии;

**242. Латеральные передние лодыжковые артерии отходят от:**

- задней большеберцовой артерии;
- передней большеберцовой артерии;
- малоберцовой артерии;
- подколенной артерии;

**243. Медиальные передние лодыжковые артерии отходят от:**

- задней большеберцовой артерии;
- передней большеберцовой артерии;
- малоберцовой артерии;
- подколенной артерии;

**244. Тыльная артерия стопы является продолжением:**

- передней большеберцовой артерии;
- задней большеберцовой артерии;
- малоберцовой артерии;
- дугообразной артерии;

**245. Позади латеральной лодыжки проходит:**

- задняя большеберцовая артерия;
- передняя большеберцовая артерия;
- малоберцовая артерия;
- латеральная подошвенная артерия;
- медиальная подошвенная артерия;

**246. Позади медиальной лодыжки проходит:**

- передняя большеберцовая артерия;
- задняя большеберцовая артерия;
- малоберцовая артерия;
- латеральная подошвенная артерия;
- медиальная подошвенная артерия;

**247. Концевыми ветвями тыльной артерии стопы являются:**

- латеральная и медиальная подошвенные артерии;
- глубокая подошвенная ветвь и дугообразная артерия;
- дугообразная артерия и первая тыльная плюсневая артерия;
- первая тыльная плюсневая артерия и глубокая подошвенная ветвь;
- латеральная и медиальная плюсневые артерии;

**248. Конечными ветвями задней большеберцовой артерии являются:**

- глубокая подошвенная ветвь и дугообразная артерия;
- дугообразная артерия и первая тыльная плюсневая артерия;
- первая тыльная плюсневая артерия и глубокая подошвенная ветвь;
- латеральная и медиальная подошвенная артерии;
- латеральная и медиальная плюсневые артерии;

**249. Подошвенная дуга образована:**

- латеральной и медиальной подошвенными артериями и первой подошвенной плюсневой артерией;
- латеральной и медиальной подошвенными артериями и глубокой подошвенной ветвью;
- латеральной и медиальной подошвенными артериями;

- медиальной подошвенной артерией и дугообразной артерией;
- латеральной подошвенной и дугообразной артериями;

**250. Подошвенная дуга расположена:**

- на уровне основания плюсневых костей;
- на уровне середины тел плюсневых костей;
- на уровне головок плюсневых костей;
- на уровне предплюсно-плюсневых суставов;
- на уровне плюсно-фаланговых суставов;

**251. На тыльной поверхности стопы дугообразная артерия анастомозирует:**

- с медиальной предплюсневой артерией;
- с латеральной предплюсневой артерией;
- с первой тыльной плюсневой артерией;
- с глубокой подошвенной артерией;
- с тыльной артерией стопы;

**252. К внутричерепным притокам внутренней яремной вены относятся:**

- занижнечелюстные вены;
- наружные яремные вены;
- передние яремные вены;
- синусы твердой мозговой оболочки;
- глоточные вены;

**253. Внутричерепные притоки внутренней яремной вены:**

- затылочная вена;
- занижнечелюстная вена;
- позвоночная вена;
- задняя ушная вена;
- глазные вены;

**254. Внутричерепные притоки внутренней яремной вены:**

- задняя ушная вена;
- лицевая вена;
- занижнечелюстная вена;
- вены лабиринта;
- глоточные вены;

**255. К внечерепным притокам внутренней яремной вены относятся:**

- затылочная вена;
- передняя яремная вена;
- задняя ушная вена;
- лицевая вена;
- надлопаточная вена;

**256. К внечерепным притокам внутренней яремной вены относятся:**

- затылочная вена;
- передняя яремная вена;
- задняя ушная вена;
- занижнечелюстная вена;
- надлопаточная вена;

**257. Пещеристый синус расположен:**

- вдоль заднего края малого крыла клиновидной кости;
- вдоль внутреннего затылочного гребня;
- на нижнем крае серпа большого мозга;
- вдоль верхнего края серпа большого мозга;
- по бокам от турецкого седла;

**258. Клиновидно-теменной синус расположен:**

- вдоль заднего края малого крыла клиновидной кости;
- вдоль внутреннего затылочного гребня;
- на нижнем крае серпа большого мозга;
- вдоль верхнего края серпа большого мозга;
- по бокам от турецкого седла;

**259. Нижний сагиттальный синус расположен:**

- вдоль заднего края малого крыла клиновидной кости;
- вдоль внутреннего затылочного гребня;
- на нижнем крае серпа большого мозга;
- вдоль верхнего края серпа большого мозга;
- по бокам от турецкого седла;

**260. В синусный сток (слияние синусов) впадает:**

- пещеристый синус;
- клиновидно-теменной синус;
- верхний каменистый синус;
- верхний сагиттальный синус;
- нижний сагиттальный синус;

**261. Поперечный синус твердой мозговой оболочки продолжается:**

- в нижний сагиттальный синус;
- в пещеристый синус;
- в сигмовидный синус;
- в нижний каменистый синус;
- в верхний каменистый синус;

**262. Верхняя глазная вена впадает в:**

- клиновидно-теменной синус;
- верхний сагиттальный синус;
- нижний сагиттальный синус;
- пещеристый синус;
- синусный сток;

**263. Внутренняя яремная вена является продолжением:**

- поперечного синуса твердой мозговой оболочки;
- сигмовидного синуса твердой мозговой оболочки;
- пещеристого синуса твердой мозговой оболочки;
- верхнего сагиттального синуса твердой мозговой оболочки;
- затылочного синуса твердой мозговой оболочки;

**264. От костей черепа кровь оттекает:**

- по венам твердой мозговой оболочки;
- по венам головного мозга;

- по венам глазницы;
  - по диплоическим венам;
  - по лицевой вене;
- 265. Притоками наружной яремной вены являются:**
- глоточная вена;
  - верхняя щитовидная вена;
  - затылочная вена;
  - верхние глазничные вены;
  - передние ушные вены;
- 266. Основным коллектором крови от органов головы и шеи является:**
- внутренняя яремная вена;
  - наружная яремная вена;
  - передняя яремная вена;
  - подключичная вена;
- 267. Яремная венозная дуга образована слиянием:**
- правой и левой наружных яремных вен;
  - правой и левой внутренних яремных вен;
  - правой и левой передних яремных вен;
  - наружной и внутренней яремных вен;
  - передней и наружной яремных вен;
- 268. На уровне яремного отверстия начинается:**
- передняя яремная вена;
  - наружная яремная вена;
  - внутренняя яремная вена;
- 269. Передняя яремная вена впадает:**
- во внутреннюю яремную вену;
  - в наружную яремную вену;
  - в подключичную вену;
  - в плечеголовную вену;
- 270. Верхняя полая вена образуется из слияния плечеголовных вен на уровне:**
- соединения хряща I правого ребра с грудиной;
  - соединения II правого ребра с грудиной;
  - соединения хряща III правого ребра с грудиной;
  - левого грудино-ключичного сустава;
  - правого грудино-ключичного сустава;
- 271. Плечеголовные вены образуются из слияния:**
- позвоночных вен;
  - подключичной и наружной яремной вен;
  - подключичной и внутренней яремной вен;
  - плечевой и внутренней яремной вен;
  - позвоночной и передней яремной вен;
- 272. Полунепарная вена является продолжением:**
- правой восходящей поясничной вены;
  - левой восходящей поясничной вены;
  - добавочной полунепарной вены;

- непарной вены;
- задних межреберных вен;

**273. Полунепарная вена впадает:**

- в верхнюю полую вену;
- в нижнюю полую вену;
- в плечеголовную вену;
- в непарную вену;
- в позвоночную вену;

**274. Непарная вена является продолжением:**

- левой восходящей поясничной вены;
- правой восходящей поясничной вены;
- полунепарной вены;
- добавочной полунепарной вены;
- одной из межреберных вен;

**275. Непарная вена впадает:**

- в нижнюю полую вену;
- в верхнюю полую вену;
- в плечеголовную вену;
- в подмышечную вену;
- во внутреннюю яремную вену;

**276. Правые задние межреберные вены впадают:**

- в полунепарную вену;
- в добавочную полунепарную вену;
- во внутреннюю грудную вену;
- в непарную вену;
- в верхнюю полую вену;

**277. Левые задние межреберные вены впадают:**

- в полунепарную вену;
- во внутреннюю грудную вену;
- в непарную вену;
- во внутреннюю яремную вену;
- в верхнюю полую вену;

**278. Передние межреберные вены впадают:**

- в полунепарную вену;
- в добавочную полунепарную вену;
- во внутреннюю грудную вену;
- в непарную вену;
- в верхнюю полую вену;

**279. Вены, соответствующие ветвям подключичной артерии, впадают:**

- в подключичную вену;
- в плечеголовную вену;
- в подмышечную вену;
- в верхнюю полую вену;
- в непарную и полунепарную вены;

**280. Позвоночная вена впадает:**

- в подключичную вену;
- в плечеголовную вену;
- в подмышечную вену;
- в верхнюю полую вену;
- в непарную и полунепарную вены;

**281. Внутренняя грудная вена впадает:**

- в подключичную вену;
- в плечеголовную вену;
- в подмышечную вену;
- в верхнюю полую вену;
- в непарную и полунепарную вены;

**282. К поверхностным венам верхней конечности относится:**

- лучевая вена;
- локтевая вена;
- подмышечная вена;
- промежуточная вена локтя;
- плечевая вена;

**283. К поверхностным венам верхней конечности относится:**

- лучевая вена;
- локтевая вена;
- подмышечная вена;
- плечевая вена;
- латеральная подкожная вена руки;

**284. К поверхностным венам верхней конечности относится:**

- лучевая вена;
- локтевая вена;
- подмышечная вена;
- плечевая вена;
- медиальная подкожная вена руки;

**285. Латеральная подкожная вена руки является продолжением:**

- пятой дорсальной пястной вены;
- первой дорсальной пястной вены;
- четвертой дорсальной пястной вены;
- ладонных пястных вен;
- лучевой вены;

**286. Латеральная подкожная вена руки впадает в:**

- плечевую вену;
- медиальную подкожную вену;
- подмышечную вену;
- подключичную вену;
- латеральную грудную вену;

**287. Медиальная подкожная вена руки является продолжением:**

- лучевой вены;
- первой дорсальной пястной вены;
- четвертой дорсальной пястной вены;

- ладонных пястных вен;
- локтевой вены;
- 288. Медиальная подкожная вена руки впадает в:**
  - плечевую вену;
  - латеральную подкожную вену;
  - подмышечную вену;
  - подключичную вену;
  - плечеголовную вену;

- 289. К поверхностным венам нижней конечности относится:**
- бедренная вена;
  - передние большеберцовые вены;
  - малоберцовые вены;
  - большая подкожная вена ноги;
  - задние большеберцовые вены;

- 290. К поверхностным венам нижней конечности относится:**
- подколенная вена;
  - малоберцовая вена;
  - малая подкожная вена;
  - передняя большеберцовая вена;
  - задняя большеберцовая вена;

- 291. Малая подкожная вена ноги начинается:**
- позади латеральной лодыжки;
  - впереди медиальной лодыжки;
  - от подошвенных пальцевых вен;
  - от подошвенных плюсневых вен;

- 292. Малая подкожная вена ноги впадает:**
- в большую подкожную вену ноги;
  - в подколенную вену;
  - в бедренную вену;
  - в малоберцовую вену;
  - в заднюю большеберцовую вену;

- 293. Большая подкожная вена ноги начинается:**
- позади латеральной лодыжки;
  - впереди медиальной лодыжки;
  - от подошвенных пальцевых вен;
  - от подошвенных плюсневых вен;

- 294. Большая подкожная вена ноги впадает:**
- в наружную подвздошную вену;
  - в бедренную вену;
  - в подколенную вену;
  - в малоберцовую вену;
  - в переднюю большеберцовую вену;

**295. Малоберцовые вены впадают:**

- в передние большеберцовые вены;
- в подколенную вену;
- в бедренную вену;
- в задние большеберцовые вены;
- в глубокие вены бедра;

**296. В нижнюю полую вену впадают:**

- верхняя брыжеечная вена;
- яичковые вены;
- панкреатические вены;
- селезеночные вены;
- восходящие поясничные вены;

**297. В нижнюю полую вену впадают:**

- восходящие поясничные вены;
- селезеночная вена;
- панкреатические вены;
- печеночные вены;
- верхняя брыжеечная вена;

**298. К париетальным притокам нижней полой вены относят:**

- яичковые вены;
- почечные вены;
- поясничные вены;
- печеночные вены;
- яичниковые вены;

**299. Левая яичковая вена впадает:**

- в нижнюю полую вену;
- в левую почечную вену;
- в левую надпочечниковую вену;
- в левые поясничные вены;

**300. Нижние диафрагмальные вены впадают:**

- в поясничные вены;
- в нижнюю полую вену;
- в верхнюю полую вену;
- в почечные вены;

**301. Печеночные вены являются притоками:**

- воротной вены;
- селезеночной вены;
- нижней полой вены;
- верхней брыжеечной вены;
- нижней брыжеечной вены;

**302. Селезеночная вена является притоком:**

- воротной вены;

- печеночной вены;
- нижней полой вены;
- почечной вены;
- нижней брыжеечной вены;

**303. Воротная вена образуется при слиянии:**

- печеночных, верхней и нижней брыжеечных вен;
- селезеночной, печеночной и почечных вен;
- верхней и нижней брыжеечных вен;
- селезеночной, верхней и нижней брыжеечных вен;
- печеночной, почечных и надпочечных вен;

**304. К притокам воротной вены относятся:**

- нижние диафрагмальные вены;
- внутренняя подвздошная вена;
- надпочечниковая вена;
- печеночная вена;
- верхняя брыжеечная вена;

**305. К притокам воротной вены относятся:**

- средняя прямокишечная вена;
- печеночные вены;
- надпочечниковые вены;
- селезеночная вена;
- нижние диафрагмальные вены;

**306. К притокам воротной вены относятся:**

- надпочечниковая вена;
- печеночные вены;
- нижняя брыжеечная вена;
- внутренняя подвздошная вена;
- нижние диафрагмальные вены;

**307. Воротная вена проходит в толще:**

- круглой связки печени;
- печеночно-дуоденальной связки;
- серповидной связки печени;
- печеночно-желудочной связки;
- венозной связки;

**308. Продолжением бедренной вены является:**

- общая подвздошная вена;
- внутренняя подвздошная вена;
- наружная подвздошная вена;
- подвздошно-поясничная вена;
- большая подкожная вена ноги;

**309. Притоки наружной подвздошной вены:**

- верхние ягодичные вены;
- нижние ягодичные вены;
- запиральные вены;
- нижняя надчревная вена;

- подвздошно-поясничная вена;

**310. Притоки внутренней подвздошной вены:**

- поясничные вены;
- верхняя прямокишечная вена;
- средняя прямокишечная вена;
- нижняя надчревная вена;
- яичниковые вены;

**311. Притоки внутренней подвздошной вены:**

- маточные вены;
- верхняя прямокишечная вена;
- глубокая вена, окружающая подвздошную кость;
- нижние надчревные вены;
- яичниковые вены;

**312. Нижняя полая вена образуется из слияния общих подвздошных вен на уровне:**

- крестцово-подвздошного сустава;
- V поясничного позвонка;
- IV поясничного позвонка;
- межпозвоночного диска между IV и V поясничными позвонками;
- крестцово-копчикового соединения;

**313. Пупочная вена после рождения превращается в:**

- венозную связку;
- правую латеральную пупочную связку;
- в круглую связку печени;
- левую латеральную пупочную связку;
- артериальную связку;

**314. Венозный (аранциев) проток впадает:**

- в воротную вену;
- в нижнюю полую вену;
- в пупочную артерию;
- в печеночную артерию;
- в брюшную аорту;

**315. К кава-кавальным анастомозам относится анастомоз:**

- верхняя надчревная и околопупочная вены;
- пищеводные вены и вены желудка;
- нижняя надчревная и околопупочные вены;
- верхняя надчревная и грудно-надчревная вены;
- грудно-надчревная и поверхностная надчревная вены;

**316. К кава-кавальным анастомозам относится анастомоз:**

- грудно-надчревная вена и верхняя надчревная вена
- верхняя надчревная и нижняя надчревная вены;
- нижняя надчревная и околопупочные вены;
- пищеводные вены и вены желудка;
- верхняя надчревная вена и околопупочные вены;

**317. К кава-кавальным анастомозам относится анастомоз между:**

- верхней надчревной и околопупочными венами;
- верхней прямокишечной и средней прямокишечной венами;
- нижней надчревной и поверхностной надчревной венами;
- поясничными и восходящими поясничными венами;
- грудонадчревной и верхней надчревной венами;

**318. К порто-кавальным анастомозам относится анастомоз между:**

- средней и нижней прямокишечными венами;
- поясничными и восходящими поясничными венами;
- верхней надчревной и околопупочными венами;
- грудонадчревной и поверхностной надчревной венами;
- верхней надчревной и нижней надчревной венами;

**319. К порто-кавальным анастомозам относится анастомоз между:**

- грудонадчревной и верхней надчревной венами;
- грудонадчревной и поверхностной надчревной венами;
- верхней и средней прямокишечными венами;
- средней и нижней прямокишечными венами;
- нижней и поверхностной надчрежными венами;

**320. К порто-кавальным анастомозам относится анастомоз между венами:**

- верхней и нижней надчрежными;
- пищеводными и венами желудка;
- средней и нижней прямокишечными;
- грудонадчревной и поверхностной надчревной;
- восходящими поясничными и поясничными;

**321. К париетальным притокам внутренней подвздошной вены относятся:**

- нижняя надчревная вена;
- подвздошно-поясничная вена;
- большая подкожная вена ноги;
- малая подкожная вена ноги;
- бедренная вена;

**322. Грудной лимфатический проток образуется из слияния:**

- правого и левого подключичных лимфатических стволов;
- правого и левого поясничных лимфатических стволов;
- правого и левого яремных стволов;
- правого и левого бронхосредостенных лимфатических стволов;
- правых подключичного, яремного и бронхосредостенного стволов;

**323. Грудной лимфатический проток формируется в брюшной полости на уровне:**

- XI-XII грудных позвонков;
- XII грудного - II поясничного позвонков;
- II-III поясничных позвонков;
- III-IV поясничных позвонков;
- IV-V поясничных позвонков;

**324. Грудной лимфатический проток проходит в грудную полость через:**

- пищеводное отверстие диафрагмы;
- аортальное отверстие диафрагмы;
- щель между ножками диафрагмы;

- отверстие нижней полой вены;
- отверстие в пояснично-реберном треугольнике;

**325. Грудной лимфатический проток впадает в:**

- правую подключичную вену;
- в левую подключичную вену;
- правую плечеголовную вену;
- левый венозный угол;
- правый венозный угол;

**326. Правый лимфатический проток впадает:**

- правую подключичную вену;
- в левую подключичную вену;
- правую плечеголовную вену;
- левый венозный угол;
- правый венозный угол;

**327. Правый лимфатический проток впадает:**

- в правую плечеголовную вену;
- в правую подключичную вену;
- в правый венозный угол;
- в нижнюю полую вену;
- в грудной лимфатический проток;

**328. Лимфатические сосуды от стенок желудка впадают в:**

- чревные лимфоузлы;
- кардиальные лимфоузлы;
- панкреато-дуоденальные лимфоузлы;
- нижние диафрагмальные лимфоузлы;
- предпозвоночные лимфоузлы;

**329. В грудной лимфатический проток впадают непосредственно лимфатические сосуды от:**

- желудка;
- пищевода;
- селезенки;
- почек;
- поджелудочной железы;

**330. Лимфа от языка оттекает:**

- в околоушные лимфатические узлы;
- в поднижнечелюстные и глубокие латеральные лимфатические узлы;
- в глубокие передние шейные лимфатические узлы;
- в подбородочные лимфатические узлы;
- в затылочные лимфатические узлы;

**331. Лимфа от зубов нижней челюсти оттекает:**

- в лицевые лимфатические узлы;
- в околоушные лимфатические узлы;
- в заглоточные лимфатические узлы;
- в поднижнечелюстные лимфатические узлы;
- в затылочные лимфатические узлы;

**332. Лимфатические сосуды медиальной группы нижней конечности впадают:**

- в глубокие паховые лимфоузлы;
- в поверхностные паховые лимфоузлы;
- в подколенные лимфоузлы;
- во внутренние подвздошные лимфоузлы;
- в наружные подвздошные лимфоузлы;

**333. Лимфатические сосуды задней группы нижней конечности впадают в:**

- запираательные лимфоузлы;
- наружные подвздошные лимфоузлы;
- глубокие паховые лимфоузлы;
- подколенные лимфоузлы;
- поверхностные паховые лимфоузлы;

**334. К париетальным лимфатическим узлам грудной полости относятся:**

- средостенные;
- бронхолегочные;
- окологрудинные;
- трахеобронхиальные;
- нижние диафрагмальные;

**335. К висцеральным лимфатическим узлам грудной полости относятся:**

- окологрудинные;
- средостенные;
- верхние диафрагмальные;
- нижние диафрагмальные;
- межреберные;

**336. К париетальным лимфатическим узлам брюшной полости относятся:**

- брыжеечные;
- ободочные;
- общие подвздошные;
- поясничные;
- верхние диафрагмальные;

**337. К висцеральным лимфатическим узлам брюшной полости относятся:**

- поясничные;
- общие подвздошные;
- нижние диафрагмальные;
- брыжеечные;
- нижние надчревные;

**338. К париетальным лимфатическим узлам полости таза относятся:**

- нижние надчревные;
- околоматочные;
- околопрямокишечные;
- поясничные;
- общие подвздошные;

**339. К висцеральным лимфатическим узлам полости таза относятся:**

- внутренние подвздошные;

- общие подвздошные;
- поясничные;
- околоматочные;
- нижние надчревные;

**340. Лимфатические капилляры отсутствуют:**

- в почках;
- в поджелудочной железе;
- в паренхиме селезенки;
- в матке;
- в мочевом пузыре;

**341. К закономерностям развития всех органов иммунной системы в онтогенезе относится:**

- ранняя закладка в эмбриогенезе;
- поздняя закладка в эмбриогенезе;
- максимальное развитие в зрелом возрасте;
- поздняя возрастная инволюция;

**342. К закономерностям строения всех органов иммунной системы относится:**

- морфологическая сформированность и функциональная зрелость к моменту рождения;
- морфологическая сформированность и функциональная зрелость в пожилом возрасте;
- поздняя закладка в эмбриогенезе;
- поздняя возрастная инволюция;
- максимальное развитие в зрелом возрасте;

**343. Органы иммунной системы достигают максимального развития:**

- у новорожденного;
- в грудном возрасте;
- в детском возрасте;
- в юношеском возрасте;
- в зрелом возрасте;

**344. К закономерностям строения всех органов иммунной системы относится:**

- поздняя возрастная инволюция;
- поздняя закладка в эмбриогенезе;
- максимальное развитие в зрелом возрасте;
- ранняя возрастная инволюция;

**345. У всех органов иммунной системы рабочей паренхимой является:**

- ретикулярная ткань;
- жировая ткань;
- лимфоидная ткань;
- миелоидная ткань;
- эпителиальная ткань;

**346. К центральным органам иммунной системы относятся:**

- селезенка;
- вилочковая железа, красный костный мозг;

- лимфатические узлы;
  - миндалины;
- 347. К периферическим органам иммунной системы относятся:**
- вилочковая железа;
  - красный костный мозг;
  - миндалины и лимфатические узлы;
- 348. Вилочковая железа развивается:**
- из эпителия стенки ротовой бухты;
  - из нижней поверхности второго мозгового пузыря;
  - из парного выпячивания эпителия головной кишки в области III и IV жаберных карманов;
  - из эпителия передней кишки на уровне I и II висцеральных дуг;
  - из гортанно-трахеального выроста;
- 349. Вилочковая железа расположена в:**
- верхнем средостении;
  - переднем средостении;
  - среднем средостении;
  - нижнем средостении;
- 350. В вилочковой железе различают 2 доли:**
- правую и левую;
  - верхнюю и нижнюю;
  - переднюю и заднюю;
- 351. Коровое вещество вилочковой железы расположено:**
- в центре долек;
  - по периферии долек;
  - между дольками;
- 352. Мозговое вещество вилочковой железы расположено:**
- в центре долек;
  - по периферии долек;
  - между дольками;
- 353. Тельца Гассалья располагаются в:**
- селезенке;
  - миндалинах;
  - вилочковой железе;
  - костном мозге;
- 354. Функция вилочковой железы:**
- формирование В-лимфоцитов;
  - дифференцировка Т-лимфоцитов;
  - образование эритроцитов;
  - образование тромбоцитов;
- 355. Селезенка относится:**
- к центральным органам иммунной системы;
  - к периферическим органам иммунной системы;
- 356. Селезенка располагается:**
- на уровне X-XII ребер в левом подреберье;
  - на уровне X-XII ребер в правом подреберье;

- на уровне VIII-X ребер в левом подреберье;
- на уровне IX-XI ребер в левом подреберье;
- на уровне IX-XI ребер в правом подреберье;

**357. В селезенке различают две поверхности:**

- переднюю и заднюю;
- верхнюю и нижнюю;
- латеральную и медиальную;
- диафрагмальную и висцеральную;

**358. Висцеральная поверхность селезенки соприкасается:**

- с головкой поджелудочной железы;
- с хвостатой долей печени;
- с двенадцатиперстной кишкой;
- с дном желудка;
- с восходящей ободочной кишкой;

**359. Ворота селезенки располагаются:**

- на диафрагмальной поверхности;
- на висцеральной поверхности;
- на нижнем крае;
- на верхнем крае;
- на переднем конце;

**360. Селезенка покрыта брюшиной:**

- интраперитонеально;
- мезоперитонеально;
- ретроперитонеально;

**361. В селезенке выделяют полюса:**

- задний и передний;
- верхний и нижний;
- задний и нижний;
- задний и верхний;
- передний и верхний;

**362. Участки паренхимы селезенки, в которых разветвлены синусоиды, принадлежат:**

- к красной пульпе;
- к белой пульпе;
- к капсуле;
- к трабекулам;

**363. Участки паренхимы селезенки, в которых расположены периаартериальные лимфоидные муфты, принадлежат:**

- к красной пульпе;
- к белой пульпе;
- к капсуле;
- к трабекулам;

## АНАТОМИЯ ЦНС

1. Единую нервную систему по функциональному признаку подразделяют:
  - на центральную и периферическую;
  - на соматическую и вегетативную;
  - на черепные и спинномозговые нервы;
  - на головной и спинной мозг;
2. К центральной нервной системе относятся:
  - головной мозг и черепные нервы;
  - спинной и головной мозг;
  - спинной мозг и спинномозговые нервы;
  - корешки, спинномозговые и черепные нервы, сплетения и узлы;
3. К периферической нервной системе относятся:
  - головной мозг и черепные нервы;
  - спинной и головной мозг;
  - спинной мозг и спинномозговые нервы;
  - корешки, спинномозговые и черепные нервы, сплетения и узлы;
4. Единую нервную систему по топографическому признаку условно подразделяют:
  - на соматическую и вегетативную;
  - на центральную и периферическую;
  - на симпатический и парасимпатический отделы;
5. Последовательность стадии развития нервной системы в филогенезе:
  - сетевидная, узловая, трубчатая;
  - узловая, трубчатая, сетевидная;
  - узловая, сетевидная, трубчатая;
6. Нервная система закладывается на:
  - 3 неделе внутриутробного развития;
  - 4 неделе внутриутробного развития;
  - 5 неделе внутриутробного развития;
  - 6 неделе внутриутробного развития;
  - 8 неделе внутриутробного развития;
7. Нервная система человека развивается из:
  - энтодермы;
  - мезодермы;
  - эктодермы;
  - энтодермы и мезодермы;
  - энтодермы и эктодермы;
8. Наружный слой нервной трубки называется:
  - эпендимным;
  - краевым;
  - мантийным;
9. Средний слой нервной трубки называется:
  - эпендимным;
  - краевым;
  - мантийным;
10. Внутренний слой нервной трубки называется:

- эпендимным;
- краевым;
- мантийным;
- 11. Нейробласты развиваются из:**
  - эпендимного слоя нервной трубки;
  - краевого слоя нервной трубки;
  - мантийного слоя нервной трубки;
- 12. Выстилка центрального канала спинного мозга развивается из:**
  - эпендимного слоя нервной трубки;
  - краевого слоя нервной трубки;
  - мантийного слоя нервной трубки;
- 13. Из крыльных пластинок нервной трубки развиваются:**
  - соматические эфферентные ядра;
  - соматические афферентные ядра;
  - вегетативные эфферентные ядра;
  - вегетативные афферентные ядра;
- 14. Из промежуточной зоны нервной трубки развиваются:**
  - соматические эфферентные ядра;
  - соматические афферентные ядра;
  - вегетативные эфферентные ядра;
  - вегетативные афферентные ядра;
- 15. Из базальных пластинок нервной трубки развиваются:**
  - соматические эфферентные ядра;
  - соматические афферентные ядра;
  - вегетативные эфферентные ядра;
  - вегетативные афферентные ядра;
- 16. Три мозговых пузыря образуется на:**
  - 3 неделе внутриутробного развития;
  - 4 неделе внутриутробного развития;
  - 5 неделе внутриутробного развития;
  - 6 неделе внутриутробного развития;
  - 8 неделе внутриутробного развития;
- 17. Пять мозговых пузыря образуется на:**
  - 3 неделе внутриутробного развития;
  - 4 неделе внутриутробного развития;
  - 5 неделе внутриутробного развития;
  - 6 неделе внутриутробного развития;
  - 8 неделе внутриутробного развития;
- 18. Изгибы головного мозга образуются на:**
  - 3 неделе внутриутробного развития;
  - 4 неделе внутриутробного развития;
  - 5 неделе внутриутробного развития;
  - 6 неделе внутриутробного развития;
  - 8 неделе внутриутробного развития;
- 19. Из переднего мозгового пузыря развивается:**
  - конечный и средний мозг;

- промежуточный и средний мозг;
  - конечный и промежуточный мозг;
  - средний мозг;
  - задний и продолговатый мозг;
- 20. Из среднего мозгового пузыря развивается:**
- конечный и промежуточный мозг;
  - средний мозг;
  - промежуточный мозг;
  - задний мозг;
  - продолговатый мозг;
- 21. Из заднего мозгового пузыря развивается:**
- конечный мозг;
  - средний мозг;
  - промежуточный мозг;
  - задний и средний мозг;
  - задний и продолговатый мозг;
- 22. Теменной изгиб располагается:**
- на границе заднего мозгового пузыря и спинного мозга;
  - в области заднего мозга;
  - в области среднего мозгового пузыря;
  - в области переднего мозгового пузыря;
- 23. Затылочный изгиб располагается:**
- на границе заднего мозгового пузыря и спинного мозга;
  - в области заднего мозга;
  - в области среднего мозгового пузыря;
  - в области переднего мозгового пузыря;
- 24. Мостовой изгиб располагается:**
- на границе заднего мозгового пузыря и спинного мозга;
  - в области заднего мозга;
  - в области среднего мозгового пузыря;
  - в области переднего мозгового пузыря;
- 25. Производным полости переднего мозгового пузыря является:**
- боковые и III желудочки;
  - водопровод мозга;
  - боковые желудочки;
  - IV желудочек;
  - субарахноидальное пространство;
- 26. Производным полости среднего мозгового пузыря является:**
- боковые и III желудочки;
  - водопровод мозга;
  - боковые желудочки;
  - IV желудочек;
  - субарахноидальное пространство;
- 27. Производным полости заднего мозгового пузыря является:**
- боковые и III желудочки;
  - водопровод мозга;

- боковые желудочки;
- IV желудочек;
- субарахноидальное пространство;
- 28. Оболочки спинного мозга являются производным:**
- эктодермы;
- энтодермы;
- мезодермы;
- 29. Спинномозговые узлы развиваются из:**
- нервной пластинки;
- нервной бороздки;
- ганглиозной пластинки;
- основной (вентральной) пластинки;
- крыльной (дорсальной) пластинки;
- 30. Верхняя граница спинного мозга располагается на уровне:**
- I шейного позвонка;
- нижнего края большого затылочного отверстия;
- яремного отверстия;
- II шейного позвонка;
- 31. Нижняя граница спинного мозга располагается на уровне:**
- XII грудного позвонка;
- XII грудного - I поясничного позвонков;
- I-II поясничных позвонков;
- II-III поясничных позвонков;
- III-IV поясничных позвонков;
- 32. Терминальная нить заканчивается на уровне:**
- тела I копчикового позвонка;
- верхушки крестца;
- V крестцового позвонка;
- V поясничного позвонка;
- II копчикового позвонка;
- 33. Полостью спинного мозга является:**
- IV желудочек;
- III желудочек;
- боковые желудочки;
- водопровод мозга;
- центральный канал;
- 34. Утолщения спинного мозга:**
- шейное и грудное;
- поясничное и крестцовое;
- грудное и поясничное;
- шейное и пояснично-крестцовое;
- грудное и крестцовое;
- 35. Шейный отдел спинного мозга включает:**
- 5 сегментов;
- 12 сегментов;
- 7 сегментов;

- 8 сегментов;
  - 31 сегмент;
- 36. Грудной отдел спинного мозга включает:**
- 5 сегментов;
  - 12 сегментов;
  - 7 сегментов;
  - 8 сегментов;
  - 31 сегмент;
- 37. Поясничный отдел спинного мозга включает:**
- 5 сегментов;
  - 12 сегментов;
  - 7 сегментов;
  - 8 сегментов;
  - 31 сегмент;
- 38. Крестцовый отдел спинного мозга включает:**
- 5 сегментов;
  - 12 сегментов;
  - 7 сегментов;
  - 8 сегментов;
  - 31 сегмент;
- 39. Верхние шейные сегменты спинного мозга расположены:**
- на 1 позвонок выше соответствующих позвонков;
  - на уровне соответствующих позвонков;
  - на 2 позвонка выше соответствующих позвонков;
  - на 3 позвонка выше соответствующих позвонков;
- 40. Нижние шейные сегменты спинного мозга расположены:**
- на 1 позвонок выше соответствующих позвонков;
  - на уровне соответствующих позвонков;
  - на 2 позвонка выше соответствующих позвонков;
  - на 3 позвонка выше соответствующих позвонков;
- 41. Верхние грудные сегменты спинного мозга расположены:**
- на 1 позвонок выше соответствующих позвонков;
  - на уровне соответствующих позвонков;
  - на 2 позвонка выше соответствующих позвонков;
  - на 3 позвонка выше соответствующих позвонков;
- 42. Средние грудные сегменты спинного мозга расположены:**
- на 1 позвонок выше соответствующих позвонков;
  - на уровне соответствующих позвонков;
  - на 2 позвонка выше соответствующих позвонков;
  - на 3 позвонка выше соответствующих позвонков;
- 43. Нижние грудные сегменты спинного мозга расположены:**
- на 1 позвонок выше соответствующих позвонков;
  - на уровне соответствующих позвонков;
  - на 2 позвонка выше соответствующих позвонков;
  - на 3 позвонка выше соответствующих позвонков;
- 44. Поясничные сегменты спинного мозга расположены:**

- на 2 позвонка выше соответствующих позвонков;
  - на уровне тел IX, X грудных позвонков;
  - на уровне тел X, XI грудных позвонков;
  - на уровне XII грудного и I поясничного позвонков;
- 45. Крестцовые и копчиковые сегменты спинного мозга распо-ложены:**
- на 2 позвонка выше соответствующих позвонков;
  - на уровне тел IX, X грудных позвонков;
  - на уровне тел X, XI грудных позвонков;
  - на уровне XII грудного и I поясничного позвонков;
- 46. Передний канатик спинного мозга расположен между:**
- передней срединной щелью и передней латеральной бороздой;
  - передней и задней латеральными бороздами;
  - задней латеральной и задней срединной бороздами;
  - задней латеральной и задней промежуточной бороздами;
  - задней промежуточной и задней срединной бороздами;
- 47. Боковой канатик спинного мозга расположен между:**
- передней срединной щелью и передней латеральной бороздой;
  - передней и задней латеральными бороздами;
  - задней латеральной и задней срединной бороздами;
  - задней латеральной и задней промежуточной бороздами;
  - задней промежуточной и задней срединной бороздами;
- 48. Задний канатик спинного мозга расположен между:**
- передней срединной щелью и передней латеральной бороздой;
  - передней и задней латеральными бороздами;
  - задней латеральной и задней срединной бороздами;
  - задней латеральной и задней промежуточной бороздами;
  - задней промежуточной и задней срединной бороздами;
- 49. Эпидуральное пространство расположено:**
- между мягкой оболочкой и спинным мозгом;
  - между мягкой и паутинной оболочками;
  - между твердой и паутинной оболочками;
  - между позвоночным каналом и твердой оболочкой;
  - между позвоночным каналом и спинным мозгом;
- 50. Внутренние позвоночные венозные сплетения расположены в:**
- эпидуральном пространстве;
  - субдуральном пространстве;
  - субарахноидальном пространстве;
- 51. Субарахноидальное пространство расположено:**
- между мягкой оболочкой и спинным мозгом;
  - между мягкой и паутинной оболочками;
  - между твердой и паутинной оболочками;
  - между позвоночным каналом и твердой оболочкой;
  - между позвоночным каналом и спинным мозгом;
- 52. Спинномозговая жидкость расположена в:**
- эпидуральном пространстве;
  - субдуральном пространстве;

- субарахноидальном пространстве;
- 53. Боковые столбы серого вещества спинного мозга выражены на уровне:**
  - VIII шейного - XII грудного сегментов;
  - I грудного - III поясничного сегментов;
  - VIII шейного - I-II поясничных сегментов;
  - I грудного - V поясничного сегментов;
  - II грудного - V поясничного сегментов;
- 54. В боковых рогах торако-люмбального отдела спинного мозга расположены:**
  - чувствительные ядра;
  - двигательные ядра;
  - вегетативные (симпатические) ядра;
  - вегетативные (парасимпатические) ядра;
- 55. В боковых рогах крестцового отдела спинного мозга расположены:**
  - чувствительные ядра;
  - двигательные ядра;
  - вегетативные (симпатические) ядра;
  - вегетативные (парасимпатические) ядра;
- 56. В передних рогах спинного мозга расположены:**
  - чувствительные (афферентные) нейроны;
  - двигательные (эфферентные) нейроны;
  - вегетативные (симпатические) нейроны;
  - вегетативные (парасимпатические) нейроны;
  - вставочные (ассоциативные) нейроны;
- 57. В задних рогах спинного мозга расположены:**
  - чувствительные (афферентные) нейроны;
  - двигательные (эфферентные) нейроны;
  - вегетативные (симпатические) нейроны;
  - вегетативные (парасимпатические) нейроны;
  - вставочные (ассоциативные) нейроны;
- 58. Губчатая зона расположена:**
  - в передней серой спайке спинного мозга;
  - в задней серой спайке спинного мозга;
  - в переднем столбе спинного мозга;
  - в боковом столбе спинного мозга;
  - в заднем столбе спинного мозга;
- 59. Студенистое вещество расположено:**
  - в передней серой спайке спинного мозга;
  - в задней серой спайке спинного мозга;
  - в переднем столбе спинного мозга;
  - в боковом столбе спинного мозга;
  - в заднем столбе спинного мозга;
- 60. Собственные пучки спинного мозга образованы отростками нейронов:**
  - грудного ядра;
  - собственного ядра заднего рога;

- студенистого вещества и губчатой зоны;
  - латерального промежуточного ядра;
  - медиального промежуточного ядра;
- 61. Передние корешки спинномозговых нервов выходят из спинного мозга:**
- через переднюю срединную щель;
  - через переднюю латеральную борозду;
  - через заднюю латеральную борозду;
  - через заднюю срединную борозду;
  - через заднюю промежуточную борозду;
- 62. Передние корешки спинного мозга образованы:**
- аксонами нейронов спинномозговых узлов;
  - аксонами двигательных нейронов передних рогов;
  - аксонами нейронов собственных ядер задних рогов;
  - дендритами нейронов спинномозговых узлов;
  - дендритами двигательных нейронов передних рогов;
- 63. Задние корешки спинномозговых нервов входят в спинной мозг:**
- через переднюю срединную щель;
  - через переднюю латеральную борозду;
  - через заднюю латеральную борозду;
  - через заднюю срединную борозду;
  - через заднюю промежуточную борозду;
- 64. Задние корешки спинного мозга образованы:**
- аксонами нейронов спинномозговых узлов;
  - аксонами двигательных нейронов передних рогов;
  - аксонами нейронов собственных ядер задних рогов;
  - дендритами нейронов спинномозговых узлов;
  - дендритами двигательных нейронов передних рогов;
- 65. Спинномозговые узлы содержат:**
- дендриты афферентных нейронов;
  - аксоны афферентных нейронов;
  - тела афферентных нейронов;
  - дендриты эфферентных нейронов;
  - аксоны эфферентных нейронов;
- 66. На ядрах переднего рога спинного мозга переключается:**
- латеральный корково-спинномозговой (пирамидный) путь;
  - тонкий пучок;
  - передний спинозадний путь;
  - латеральный спиноталамический путь;
  - клиновидный пучок;
- 67. На грудном ядре переключается:**
- тонкий пучок;
  - латеральный спиноталамический путь;
  - передний спинозадний путь;
  - задний спинозадний путь;
  - передний корково-спинномозговой путь;

- 68. На промежуточном медиальном ядре переключается:**
- латеральный спиноталамический путь;
  - передний спинномозжечковый путь;
  - задний спинномозжечковый путь;
  - тонкий пучок;
  - покрышечно-спинномозговой путь;
- 69. На собственном ядре заднего рога переключается:**
- спиноталамический путь;
  - тонкий пучок;
  - красноядерно-спинномозговой путь;
  - передний спинномозжечковый путь;
  - задний спинномозжечковый путь;
- 70. На промежуточном латеральном ядре переключаются:**
- двигательные проводящие пути;
  - чувствительные проводящие пути;
  - вегетативные проводящие пути;
- 71. Спинно-таламические пути переключаются:**
- на ядрах переднего рога;
  - на собственном ядре заднего рога;
  - на промежуточномедиальном ядре;
  - на промежуточнолатеральном ядре;
  - на грудном ядре;
- 72. Первый нейрон любого чувствительного проводящего пути спинного мозга расположен:**
- в спинномозговых узлах;
  - в собственном ядре заднего рога;
  - в грудном ядре;
  - в ядрах передних рогов;
  - в оливах продолговатого мозга;
- 73. Последний нейрон любого двигательного проводящего пути расположен:**
- в спинномозговых узлах;
  - в собственном ядре заднего рога;
  - в грудном ядре;
  - в ядрах передних рогов;
  - в оливах продолговатого мозга;
- 74. В заднем канатике спинного мозга расположен:**
- передний корково-спинномозговой (пирамидный) путь;
  - передний спинномозжечковый путь;
  - тонкий пучок;
  - красноядерно-спинномозговой путь;
  - покрышечно-спинномозговой путь;
- 75. В задних канатиках спинного мозга расположен:**
- задний спинномозжечковый путь;
  - клиновидный пучок;
  - передний корково-спинномозговой (пирамидный) путь;

- краснаядерно-спинномозговой путь;
  - покрышечно-спинномозговой путь;
- 76. В переднем канатике спинного мозга расположен:**
- передний корково-спинномозговой (пирамидный) путь;
  - задний спиноомозжечковый путь;
  - тонкий пучок;
  - краснаядерно-спинномозговой путь;
  - клиновидный пучок;
- 77. В переднем канатике спинного мозга расположен:**
- покрышечно-спинномозговой путь;
  - задний спиноомозжечковый путь;
  - тонкий пучок;
  - краснаядерно-спинномозговой путь;
  - клиновидный пучок;
- 78. В переднем канатике спинного мозга расположен:**
- ретикулярно-спинномозговой путь;
  - задний спиноомозжечковый путь;
  - тонкий пучок;
  - краснаядерно-спинномозговой путь;
  - клиновидный пучок;
- 79. В переднем канатике спинного мозга расположен:**
- медиальный продольный пучок;
  - задний спиноомозжечковый путь;
  - тонкий пучок;
  - краснаядерно-спинномозговой путь;
  - клиновидный пучок;
- 80. В боковом канатике спинного мозга расположен:**
- латеральный корково-спинномозговой (пирамидный) путь;
  - передний корково-спинномозговой (пирамидный) путь;
  - тонкий пучок;
  - клиновидный пучок;
  - покрышечно-спинномозговой путь;
- 81. В боковом канатике спинного мозга расположен:**
- задний спиноомозжечковый путь;
  - передний корково-спинномозговой (пирамидный) путь;
  - тонкий пучок;
  - клиновидный пучок;
  - покрышечно-спинномозговой путь;
- 82. В боковом канатике спинного мозга расположен:**
- передний спиноомозжечковый путь;
  - передний корково-спинномозговой (пирамидный) путь;
  - тонкий пучок;
  - клиновидный пучок;
  - покрышечно-спинномозговой путь;
- 83. В боковом канатике спинного мозга расположен:**
- краснаядерно-спинномозговой путь;

- передний корково-спинномозговой (пирамидный) путь;
- тонкий пучок;
- клиновидный пучок;
- покрышечно-спинномозговой путь;

**84. В боковом канатике спинного мозга расположен:**

- латеральный спиноталамический путь;
- передний корково-спинномозговой (пирамидный) путь;
- тонкий пучок;
- клиновидный пучок;
- покрышечно-спинномозговой путь;

**85. Ретикуло-спинномозговой путь расположен:**

- в передней белой спайке спинного мозга;
- в задней белой спайке спинного мозга;
- в переднем канатике спинного мозга;
- в боковом канатике спинного мозга;
- в заднем канатике спинного мозга;

**86. Ретикуло-спинномозговой путь является:**

- ассоциативным путем;
- афферентным сознательным путем;
- афферентным рефлекторным путем;
- эфферентным сознательным путем;
- эфферентным рефлекторным путем;

**87. Предверно-спинномозговой путь расположен:**

- в передней белой спайке спинного мозга;
- в задней белой спайке спинного мозга;
- в переднем канатике спинного мозга;
- в боковом канатике спинного мозга;
- в заднем канатике спинного мозга;

**88. Предверно-спинномозговой путь является:**

- ассоциативным путем;
- афферентным сознательным путем;
- афферентным рефлекторным путем;
- эфферентным сознательным путем;
- эфферентным рефлекторным путем;

**89. Произвольную двигательную иннервацию мышц шеи и туло-вища обеспечивает:**

- передний корково-спинномозговой путь;
- латеральный корково-спинномозговой путь;
- краснойдерно-спинномозговой путь;
- ретикулярно-спинномозговой путь;
- медиальный продольный пучок;

**90. Произвольную двигательную иннервацию мышц верхних и нижних конечностей обеспечивает:**

- передний корково-спинномозговой путь;
- латеральный корково-спинномозговой путь;
- краснойдерно-спинномозговой путь;

- ретикулярно-спинномозговой путь;
  - медиальный продольный пучок;
- 91. Покрышечно-спинномозговой путь расположен:**
- в передней белой спайке спинного мозга;
  - в задней белой спайке спинного мозга;
  - в переднем канатике спинного мозга;
  - в боковом канатике спинного мозга;
  - в заднем канатике спинного мозга;
- 92. Покрышечно-спинномозговой путь является:**
- ассоциативным путем;
  - афферентным сознательным путем;
  - афферентным рефлекторным путем;
  - эфферентным сознательным путем;
  - эфферентным рефлекторным путем;
- 93. Защитные реакции на внезапные зрительные и слуховые раздражители обеспечивает:**
- вестибулярно-спинномозговой путь;
  - покрышечно-спинномозговой путь;
  - краснаядерно-спинномозговой путь;
  - ретикулярно-спинномозговой путь;
  - медиальный продольный пучок;
- 94. Медиальный продольный пучок расположен:**
- в переднем канатике спинного мозга;
  - в боковом канатике спинного мозга;
  - в заднем канатике спинного мозга;
- 95. Сочетанный поворот головы и глаз обеспечивает:**
- вестибулярно-спинномозговой путь;
  - покрышечно-спинномозговой путь;
  - краснаядерно-спинномозговой путь;
  - ретикулярно-спинномозговой путь;
  - медиальный продольный пучок;
- 96. Функция спинно-таламического пути:**
- афферентный, рефлекторный;
  - афферентный, сознательный, проприоцептивной чувствительности;
  - афферентный, сознательный, болевой, температурной и тактильной чувствительности;
  - эфферентный, рефлекторный;
  - эфферентный, сознательный;
- 97. Функция корково-спинномозгового пути:**
- эфферентные, сознательные;
  - эфферентные, рефлекторные;
  - афферентные, сознательные;
  - афферентные, рефлекторные;
  - вегетативные;
- 98. Функция тонкого и клиновидного пучков:**
- афферентный, рефлекторный;

- афферентный, сознательный, проприоцептивной чувствительности;
  - афферентный, сознательный, болевой, температурной и тактильной чувствительности;
  - эфферентный, рефлекторный;
  - эфферентный, сознательный;
- 99. Функция переднего и заднего спинно-мозжечкового путей:**
- эфферентные, сознательные;
  - эфферентные, рефлекторные;
  - эфферентные, сознательные;
  - афферентные рефлекторные;
  - вегетативные;
- 100. Тонкий пучок переключается:**
- на ядрах переднего рога;
  - на ядре оливы;
  - на ядрах подушки зрительного бугра;
  - на ядрах тонкого пучка продолговатого мозга;
  - на ядрах верхнего бугорка среднего мозга;
- 101. На вентральной поверхности продолговатого мозга располагаются:**
- серый бугор;
  - шишковидное тело;
  - пирамиды и оливы;
  - зрительный бугор;
  - тонкий и клиновидный пучки;
- 102. В пирамидах продолговатого мозга проходят:**
- тонкий и клиновидный пучки;
  - корково-спинномозговой и корково-ядерный пути;
  - передний и задний спинно-мозжечковые пути;
  - передний и задний спинно-таламические пути;
  - краснаядерно-спинномозговой путь;
- 103. Функция ядра оливы продолговатого мозга:**
- промежуточный центр равновесия;
  - центр общей чувствительности;
  - центр проприоцептивной чувствительности;
  - центр вкуса;
  - центр обоняния;
- 104. На дорсальной поверхности продолговатого мозга располагаются:**
- гипофиз;
  - перекрест зрительных нервов;
  - пирамиды и оливы;
  - бугорки тонкого и клиновидного пучков;
  - ножка мозга;
- 105. В ядрах тонкого и клиновидного бугорков продолговатого мозга располагается:**
- первый нейрон проводника проприоцептивной чувствительности;
  - второй нейрон проводника проприоцептивной чувствительности;
  - второй нейрон проводника общей чувствительности;

- второй нейрон слухового пути;
  - второй нейрон зрительного пути;
- 106. В продолговатом мозге располагаются ядра черепных нервов:**
- обонятельного и зрительного;
  - глазодвигательного и блокового;
  - тройничного и отводящего;
  - лицевого и преддверно-улиткового;
  - языкоглоточного, блуждающего, добавочного и подъязычного;
- 107. Функция ядра подъязычного нерва:**
- соматическое двигательное;
  - вегетативное, парасимпатическое;
  - вегетативное, симпатическое;
  - ядро общей чувствительности;
  - ядро проприоцептивной чувствительности;
- 108. К языкоглоточному нерву относятся следующие ядра:**
- верхнее слюноотделительное, ядро лицевого нерва, ядро одиночного пути;
  - нижнее слюноотделительное ядро, двойное ядро, ядро одиночного пути;
  - дорзальное ядро, двойное и ядро одиночного пути;
  - соматическое двигательные и парасимпатические ядра;
  - ядра среднемозгового и спинномозгового тракта;
- 109. Блуждающему нерву принадлежат следующие ядра:**
- преддверные и улитковые ядра;
  - дорзальное, двойное и ядро одиночного пути;
  - ядра среднемозгового и спинномозгового путей;
  - двигательное и мостовое ядра;
  - верхнее и нижнее слюноотделительные;
- 110. Функция нижнего слюноотделительного ядра:**
- соматическое двигательное;
  - вегетативное, парасимпатическое;
  - вегетативное, симпатическое;
  - ядро общей чувствительности;
  - ядро вкусовой чувствительности;
- 111. Функция двойного ядра:**
- соматическое двигательное;
  - вегетативное, парасимпатическое;
  - вегетативное, симпатическое;
  - ядро общей чувствительности;
  - ядро проприоцептивной чувствительности;
- 112. Функция дорзального ядра блуждающего нерва:**
- соматическое двигательное;
  - вегетативное, парасимпатическое;
  - вегетативное, симпатическое;
  - ядро общей чувствительности;
  - ядро проприоцептивной чувствительности;
- 113. Медиальная петля формируется в:**
- продолговатом мозге;

- мосту;
- среднем мозге;
- мозжечке;
- промежуточном мозге;

**114. В составе медиальной петли проходят аксоны вторых нейронов:**

- зрительного пути;
- слухового пути;
- спино-таламического и бульбо-таламического пути;
- спино-мозжечковых путей;
- корково-ядерного пути;

**115. В области моста располагаются ядра черепных нервов:**

- языкоглоточного, блуждающего, добавочного и подъязычного;
- тройничного, отводящего, лицевого и преддверно-улиткового;
- обонятельного и зрительного;
- глазодвигательного, блокового и отводящего;
- лицевого, тройничного и подъязычного;

**116. К тройничному нерву относятся:**

- верхнее слюноотделительное ядро, ядро одиночного пути;
- нижнее слюноотделительное ядро, двойное ядро;
- дорзальное ядро блуждающего нерва;
- ядро среднемозгового тракта, ядро спинномозгового тракта, главное мостовое чувствительное и двигательное ядра;
- верхнее и нижнее слюноотделительные ядра;

**117. Лицевому нерву принадлежат следующие ядра:**

- соматические двигательные и парасимпатические ядра (в среднем мозге);
- нижнее слюноотделительное, ядро одиночного пути и двойное ядро (в продолговатом мозге);
- дорзальное ядро, двойное ядро, ядро одиночного пути (в продолговатом мозге);
- верхнее слюноотделительное, ядро одиночного пути и двигательное ядро (в мосте);
- преддверные и улитковые ядра;

**118. Преддверно-улитковому нерву принадлежат следующие ядра:**

- соматические двигательные и парасимпатические ядра;
- верхнее и нижнее слюноотделительные ядра;
- дорзальное ядро, двойное и ядро одиночного пути;
- преддверные и улитковые ядра;
- улитковые ядра, ядро одиночного пути;

**119. Ядро отводящего нерва располагается:**

- в продолговатом мозге;
- в мосту;
- в мозжечке;
- в спинном мозге;
- в верхнем мозговом парусе;

**120. Отводящий нерв иннервирует:**

- верхнюю косую мышцу;

- медиальную прямую мышцу;
- латеральную прямую мышцу;
- нижнюю косую мышцу;
- мышцу, поднимающую верхнее веко;

**121. Мимические мышцы иннервирует нерв:**

- глазодвигательный;
- языкоглоточный;
- лицевой;
- тройничный;
- блуждающий;

**122. Жевательные мышцы иннервирует нерв:**

- глазодвигательный;
- языкоглоточный;
- лицевой;
- тройничный;
- блуждающий;

**123. Функция верхнего слюноотделительного ядра:**

- соматическое двигательное;
- вегетативное, парасимпатическое;
- вегетативное, симпатическое;
- ядро общей чувствительности;
- ядро вкусовой чувствительности;

**124. Собственные ядра моста располагаются:**

- в базилярной части моста;
- в крышке моста;
- в трапециевидном теле;
- в средних ножках мозжечка;
- в оливах;

**125. Трапециевидное тело расположено:**

- в продолговатом мозге;
- в области моста;
- в мозжечке;
- в среднем мозге;
- в промежуточном мозге;

**126. Трапециевидное тело образовано:**

- аксонами нейронов вестибулярных ядер;
- аксонами нейронов собственных ядер моста;
- нервными волокнами медиальной петли;
- нервными волокнами латеральной петли;
- аксонами нейронов переднего и заднего улитковых ядер;

**127. Латеральная петля образована:**

- аксонами дорсального и вентрального ядер трапециевидного тела;
- аксонами вентрального улиткового ядра;
- аксонами дорсального улиткового ядра;
- аксонами собственных ядер моста;
- ядрами ретикулярной формации;

- 128. Латеральная петля формируется в:**
- продолговатом мозге;
  - мосту;
  - среднем мозге;
  - мозжечке;
  - промежуточном мозге;
- 129. В составе латеральной петли проходит:**
- зрительный путь;
  - обонятельный путь;
  - слуховой путь;
  - мосто-мозжечковый путь;
  - передний спинно-мозжечковый путь;
- 130. IV желудочек является производным полости:**
- конечного мозга;
  - среднего мозга;
  - ромбовидного мозга;
  - промежуточного мозга;
  - спинного мозга;
- 131. Дно IV желудочка образовано:**
- ножками мозга;
  - зрительным бугром;
  - пирамидами и оливами;
  - ромбовидной ямкой;
  - ножками мозжечка;
- 132. Ромбовидную ямку образуют:**
- задняя поверхность продолговатого мозга и моста;
  - мост и мозжечок;
  - мост и средний мозг;
  - продолговатый и спинной мозг;
  - продолговатый мозг и мозжечок;
- 133. В рельефе ромбовидной ямки различают:**
- тонкий бугорок;
  - клиновидный бугорок;
  - оливу;
  - пирамиды;
  - медиальное возвышение, голубоватое место, преддверное поле, лицевой холмик;
- 134. В боковых отделах ромбовидной ямки располагается:**
- медиальное возвышение;
  - преддверное поле;
  - лицевой бугорок;
  - голубоватое место;
  - блуждающий и подъязычный треугольники;
- 135. Мозговые полоски ромбовидной ямки образованы:**
- аксонами нейронов ядер трапециевидного тела;
  - аксонами нейронов вестибулярных ядер;
  - аксонами нейронов заднего улиткового ядра;

- аксонами нейронов переднего улиткового ядра;
- аксонами нейронов собственных ядер моста;

**136. Верхний мозговой парус образует:**

- дно IV желудочка;
- боковую стенку IV желудочка;
- переднюю стенку IV желудочка;
- заднюю стенку IV желудочка;
- крышу IV желудочка;

**137. Через срединную и латеральную апертуры IV желудочек соединяется:**

- с водопроводом;
- с III желудочком;
- с центральным каналом;
- с подпаутинным пространством;
- с боковыми желудочками;

**138. В нижних ножках мозжечка проходят пути:**

- мосто-мозжечковые, задние спинно-мозжечковые, наружные дугообразные волокна;
- передние спино-мозжечковые, зубчато-красноядерные;
- мосто-мозжечковые;
- задние спино-мозжечковые, наружные дугообразные волокна, оливо-мозжечковые, преддверно-мозжечковые;
- оливо-мозжечковые, передние спино-мозжечковые;

**139. В средних ножках мозжечка проходят пути:**

- мосто-мозжечковые, задние спинно-мозжечковые, наружные дугообразные волокна;
- передние спино-мозжечковые, зубчато-красноядерные;
- мосто-мозжечковые;
- задние спино-мозжечковые, наружные дугообразные волокна, оливо-мозжечковые, преддверно-мозжечковые;
- оливо-мозжечковые, передние спино-мозжечковые;

**140. В верхних ножках мозжечка проходят пути:**

- мосто-мозжечковые, задние спинно-мозжечковые, наружные дугообразные волокна;
- передние спино-мозжечковые, зубчато-красноядерные;
- мосто-мозжечковые;
- задние спино-мозжечковые, наружные дугообразные волокна, оливо-мозжечковые, преддверно-мозжечковые;
- оливо-мозжечковые, передние спино-мозжечковые;

**141. Преддверно-мозжечковые пути проходят:**

- в верхних ножках мозжечка;
- в средних ножках мозжечка;
- в нижних ножках мозжечка;

**142. Задний спино-мозжечковый путь проходит:**

- в верхних ножках мозжечка;
- в средних ножках мозжечка;
- в нижних ножках мозжечка;

**143. В мозжечке различают поверхности:**

- передняя и задняя;
- верхняя и нижняя;
- медиальная и латеральная;
- вентральная и дорсальная;
- верхняя и задняя;

**144. Клочок расположен:**

- в спинном мозге;
- в продолговатом мозге;
- в мосту;
- в мозжечке;
- в ромбовидной ямке;

**145. В белом веществе мозжечка располагаются ядра:**

- зубчатое, пробковидное, чечевицеобразное;
- зубчатое, шаровидное, пробковидное, трапециевидное;
- зубчатое, пробковидное, шаровидное, ядро шатра;
- ядро шатра, пробковидное, трапециевидное, зубчатое;
- шаровидное, зубчатое, чечевицеобразное, ядро шатра;

**146. Функция зубчатого ядра мозжечка:**

- рефлекторная координация движений шеи;
- рефлекторная координация движений туловища;
- рефлекторная координация движений конечностей;

**147. Функция пробковидного и шаровидного ядра мозжечка:**

- рефлекторная координация движений шеи и туловища;
- рефлекторная координация движений верхних конечностей;
- рефлекторная координация движений нижних конечностей;

**148. С вестибулярным аппаратом связано:**

- зубчатое ядро мозжечка;
- пробковидное ядро мозжечка;
- шаровидное ядро мозжечка;
- ядро шатра мозжечка;
- белое вещество мозжечка;

**149. Перешеек ромбовидного мозга состоит:**

- из верхних и нижних ножек мозжечка;
- из верхних ножек мозжечка, эпифиза и нижних холмиков;
- из верхнего мозгового паруса, верхних ножек мозжечка и медиальных коленчатых тел;
- из верхних ножек мозжечка, верхнего мозгового паруса и треугольника петли;
- из нижних холмиков, ручек нижних холмиков и медиальных коленчатых тел;

**150. Медиальная и латеральная петли в области среднего мозга проходят:**

- в основании ножек мозга;
- в покрышке;
- в центральном сером веществе;
- на дне водопровода;

- в крыше среднего мозга;
- 151. Полостью среднего мозга является:**
  - IV желудочек;
  - водопровод мозга;
  - III желудочек;
  - центральный канал;
  - боковые желудочки;
- 152. На дорсальной поверхности среднего мозга располагаются:**
  - ножки мозга;
  - верхние и нижние холмики;
  - латеральные коленчатые тела;
  - медиальные коленчатые тела;
  - зрительный перекрест и серый бугор;
- 153. На вентральной поверхности среднего мозга располагаются:**
  - ножки мозга;
  - верхние и нижние холмики;
  - латеральные коленчатые тела;
  - медиальные коленчатые тела;
  - зрительный перекрест и серый бугор;
- 154. Ножки мозга располагаются:**
  - на дорсальной поверхности среднего мозга;
  - на вентральной поверхности среднего мозга;
  - на дорсальной части промежуточного мозга;
  - на вентральной части промежуточного мозга;
- 155. На границе покрывки и основания ножек мозга располагается:**
  - центральное серое вещество;
  - водопровод мозга;
  - ретикулярная формация;
  - медиальная петля;
  - черное вещество;
- 156. Через середину основания ножек мозга проходит:**
  - покрывочно-спинномозговой путь;
  - красное ядро-спинномозговой путь;
  - лобно-мостовой путь;
  - корково-спинномозговой путь;
  - затылочно-височно-мостовой путь;
- 157. Красное ядро располагается:**
  - в надталамической области;
  - в заталамической области;
  - в гипоталамусе;
  - в основании ножек мозга;
  - в покрывке среднего мозга;
- 158. Подкорковыми двигательными центрами экстрапирамидной системы являются:**
  - ядра гипоталамуса;
  - ядра верхних холмиков среднего мозга;

- ядра нижних холмиков среднего мозга;
- красное ядро и черное вещество среднего мозга;
- медиальное и латеральное колленчатые тела промежуточного мозга;

**159. От ядер верхних и нижних холмиков начинается:**

- краснойдерно-спинномозговой путь;
- покрышечно-спинномозговой путь;
- медиальная петля;
- задний продольный пучок;
- латеральная петля;

**160. От ядра Даркшевича начинается:**

- краснойдерно-спинномозговой путь;
- медиальный продольный пучок;
- медиальная петля;
- покрышечно-спинномозговой путь;
- латеральная петля;

**161. В покрышке среднего мозга проходят:**

- лобно-мостовой и корково-ядерный пути;
- латеральная и медиальная петля;
- корково-спинномозговой и корково-ядерный пути;
- височно-мостовой и затылочно-мостовой пути;
- височно-мостовой и спинномозговой пути;

**162. Функция верхних холмиков среднего мозга:**

- подкорковые центры обоняния;
- подкорковые центры вкуса;
- подкорковые центры зрения;
- подкорковые центры слуха;
- подкорковые центры болевой чувствительности;

**163. Функция нижних холмиков среднего мозга:**

- подкорковые центры обоняния;
- подкорковые центры вкуса;
- подкорковые центры зрения;
- подкорковые центры слуха;
- подкорковые центры болевой чувствительности;

**164. В среднем мозге располагаются ядра черепных нервов:**

- обонятельного и зрительного;
- глазодвигательного и отводящего;
- глазодвигательного и блокового;
- блуждающего и тройничного;
- добавочного и подъязычного;

**165. К глазодвигательному нерву относятся:**

- соматические двигательные и парасимпатические ядра (в сред- нем мозге);
- ядро блокового нерва;
- верхнее слюноотделительное ядро;
- двойное ядро;
- ядро одиночного пути;

**166. На уровне верхних холмиков среднего мозга в сером веществе находятся ядра:**

- блокового нерва;
- отводящего нерва;
- глазодвигательного нерва;
- лицевого нерва;
- добавочного нерва;

**167. На уровне нижних холмиков среднего мозга в сером веществе лежат ядра:**

- отводящего нерва;
- глазодвигательного нерва;
- лицевого нерва;
- блокового нерва;
- добавочного нерва;

**168. В основании ножек среднего мозга проходят пути:**

- покрышечно-спинномозговой, краснойдерно-спинномозговой, медиальная и латеральная петля;
- лобно-мостовой, корково-ядерный, корково-спинномозговой, височно-затылочно-мостовой;

● лобно-мостовой, корково-ядерный, покрышечно-спинномозговой, спино-таламический;

● височно-затылочно-мостовой, корково-спинномозговой, красно-ядерно-спинномозговой, покрышечно-спинномозговой;

● латеральная и медиальная петля;

**169. От ядер среднего мозга начинаются пути:**

- латеральная петля, лобно-мостовой путь;
- задний продольный пучок, краснойдерно-спинномозговой путь, покрышечно-спинномозговой путь;

● височно-теменно-затылочно-мостовые пути;

● краснойдерно-спинномозговой, покрышечно-спинномозговой и корково-ядерный пути;

● медиальная петля, краснойдерно-спинномозговой путь;

**170. К IV паре черепных нервов относятся:**

● соматически двигательные и парасимпатические ядра (в среднем мозге);

ядро блокового нерва;

● верхнее слюноотделительное ядро;

● двойное ядро;

● ядро одиночного пути;

**171. Блоковый нерв иннервирует:**

● верхнюю прямую мышцу;

верхнюю косую мышцу;

● нижнюю прямую мышцу;

● нижнюю косую мышцу;

● латеральную прямую мышцу;

**172. К промежуточному мозгу относится:**

● IV желудочек;

● мозжечок;

- таламус;
  - свод мозга;
  - гиппокамп;
- 173. Подкорковым чувствительным центром является:**
- таламус;
  - гипоталамус;
  - красное ядро и черное вещество;
  - надталамическая область;
  - ретикулярная формация;
- 174. Функция латеральных ядер таламуса:**
- подкорковый центр обоняния;
  - подкорковый центр слуха;
  - подкорковый центр зрения;
  - подкорковый центр общей чувствительности;
  - подкорковый центр экстрапирамидной системы;
- 175. Функция медиальных ядер таламуса:**
- подкорковый центр обоняния;
  - подкорковый центр слуха;
  - подкорковый центр зрения;
  - подкорковый центр общей чувствительности;
  - подкорковый центр экстрапирамидной системы;
- 176. Функция передних ядер таламуса:**
- подкорковый центр обоняния;
  - подкорковый центр слуха;
  - подкорковый центр зрения;
  - подкорковый центр общей чувствительности;
  - подкорковый центр экстрапирамидной системы;
- 177. Функция ядер подушки зрительного бугра:**
- подкорковый центр обоняния;
  - подкорковый центр вкуса;
  - подкорковый центр зрения;
  - подкорковый центр слуха;
  - подкорковый центр болевой чувствительности;
- 178. Подкорковым центром зрения в таламусе являются:**
- передние ядра;
  - ядра подушки (задние);
  - латеральные ядра;
  - медиальные ядра;
  - ядра ретикулярной формации;
- 179. На вентральной части промежуточного мозга располагается:**
- ножки мозга;
  - верхние и нижние холмики;
  - серый бугор, сосцевидный тела, зрительный перекрест;
  - пирамиды и оливы;
  - зрительные бугры;
- 180. К промежуточному мозгу относится:**

- IV желудочек;
- мозжечок;
- гипоталамус;
- свод мозга;
- гиппокамп;

**181. К гипоталамусу относятся:**

- медиальное и латеральное коленчатые тела;
- зрительный перекрест, зрительный тракт, серый бугор, воронка, гипофиз и сосцевидные тела;
- зрительный перекрест, серый бугор, воронка, эпифиз, спайкаповодков;
- эпифиз, спайка поводков, поводки, треугольники поводков;
- таламус, латеральное и медиальное коленчатые тела;

**182. Функциональное значение гипоталамуса:**

- подкорковый центр зрения;
- подкорковый центр слуха;
- высший координационный центр вегетативной нервной системы;
- центр экстрапирамидной системы;
- подкорковый центр вкуса;

**183. Супраоптическое ядро гипоталамуса расположено:**

- в передней гипоталамической области;
- в промежуточной гипоталамической области;
- в задней гипоталамической области;

**184. Паравентрикулярные ядра гипоталамуса расположены:**

- в передней гипоталамической области;
- в промежуточной гипоталамической области;
- в задней гипоталамической области;

**185. Медиальные и латеральные ядра сосцевидного тела гипоталамуса расположены:**

- в передней гипоталамической области;
- в промежуточной гипоталамической области;
- в задней гипоталамической области;

**186. К заталамической области относятся:**

- поводки, спайки поводков, эпифиз;
- зрительный перекрест, серый бугор;
- латеральное и медиальное коленчатые тела;
- сосочковые тела, серый бугор;
- серый бугор, воронка, гипофиз;

**187. Функция медиального коленчатого тела:**

- подкорковый центр обоняния;
- подкорковый центр вкуса;
- подкорковый центр зрения;
- подкорковый центр слуха;
- подкорковый центр болевой чувствительности;

**188. Функция латерального коленчатого тела:**

- подкорковый центр обоняния;
- подкорковый центр вкуса;

- подкорковый центр зрения;
- подкорковый центр слуха;
- подкорковый центр болевой чувствительности;
- 189. К подкорковым центрам слуха относится:**
- сосцевидные тела и серый бугор;
- нижние холмики и медиальные коленчатые тела;
- верхние холмики, латеральные коленчатые тела и подушка зрительного бугра;
- латеральная петля и латеральные коленчатые тела;
- медиальная петля и медиальные коленчатые тела;
- 190. К подкорковым центрам зрения относятся:**
- сосцевидные тела и серый бугор;
- нижние холмики и медиальные коленчатые тела;
- верхние холмики, латеральные коленчатые тела и подушка зрительного бугра;
- латеральная петля и латеральные коленчатые тела;
- медиальная петля и медиальные коленчатые тела;
- 191. К надталамической области относятся:**
- медиальное и латеральное коленчатые тела;
- серый бугор, воронка, гипофиз;
- эпифиз, спайка поводков, поводки, треугольники поводков;
- гипофиз, спайка поводков, поводки, сосочковые тела;
- зрительный перекрест, серый бугор, эпифиз;
- 192. Поводки относятся:**
- к надталамической области промежуточного мозга;
- к затамической области промежуточного мозга;
- к гипоталамусу;
- к среднему мозгу;
- к конечному мозгу;
- 193. Полостью промежуточного мозга является:**
- IV желудочек;
- водопровод мозга;
- III желудочек;
- центральный канал;
- боковые желудочки;
- 194. Передняя стенка III желудочка образована:**
- эпителиальной спайкой и эпифизом;
- медиальной поверхностью таламуса;
- мозолистым телом;
- терминальной пластинкой, столбами свода и передней спайкой;
- передней спайкой, мозолистым телом, эпифизом;
- 195. Задняя стенка III желудочка образована:**
- терминальной пластинкой, столбами свода и передней спайкой;
- мозолистым телом;
- ножками свода;

- полосатым телом;
- эпителиальной спайкой;

**196. Верхняя стенка (крыша) III желудочка образована:**

- мозолистым телом;
- сосудистой основой;
- ножками свода;
- гипоталамусом;
- столбами свода;

**197. Латеральная стенка III желудочка образована:**

- мозолистым телом;
- медиальной поверхностью таламуса;
- ножкой свода;
- гипоталамусом;
- столбами свода;

**198. Нижняя стенка III желудочка образована:**

- мозолистым телом;
- медиальной поверхностью таламуса;
- ножкой свода;
- гипоталамусом;
- столбами свода;

**199. В предцентральной извилине располагается:**

- ядро коркового анализатора общей чувствительности;
- ядро двигательного анализатора;
- ядро слухового анализатора;
- ядро анализатора, обеспечивающего сочетанный поворот головы и глаз в противоположную сторону;
- ядро обонятельного анализатора;

**200. Ядро двигательного анализатора располагается:**

- в предцентральной извилине;
- в постцентральной извилине;
- в верхней височной извилине;
- в надкраевой извилине;
- в угловой извилине;

**201. В постцентральной извилине располагается:**

- ядро двигательного анализатора;
- ядро анализатора общей чувствительности;
- ядро слухового анализатора;
- ядро анализатора, обеспечивающего сочетанный поворот головы и глаз в противоположную сторону;
- ядро обонятельного анализатора;

**202. Ядро анализатора общей чувствительности располагается:**

- в передней центральной извилине;

- в постцентральной извилине;
  - в верхней височной извилине;
  - в надкраевой извилине;
  - в угловой извилине;
- 203. В заднем отделе средней лобной извилины располагается:**
- ядро коркового анализатора общей чувствительности;
  - ядро двигательного анализатора;
  - ядро слухового анализатора;
  - ядро анализатора, обеспечивающего сочетанный поворот головы и глаз в противоположную сторону;
  - ядро обонятельного анализатора;
- 204. В коре верхней височной извилины располагается:**
- ядро коркового анализатора общей чувствительности;
  - ядро двигательного анализатора;
  - ядро слухового анализатора;
  - ядро анализатора, обеспечивающего сочетанный поворот головы и глаз в противоположную сторону;
  - ядро обонятельного анализатора;
- 205. Ядро двигательного анализатора письменной речи находится:**
- в предцентральной извилине;
  - в заднем отделе нижней лобной извилины;
  - в заднем отделе средней лобной извилины;
  - в верхней височной извилине;
  - в надкраевой извилине;
- 206. Ядро двигательного анализатора целенаправленных комбинированных движений (праксии) находится:**
- в нижней лобной извилине;
  - в средней лобной извилине;
  - в надкраевой извилине;
  - в верхней теменной дольке;
  - в угловой извилине;
- 207. Ядро кожного анализатора (стереогнозии) находится:**
- в нижней лобной извилине;
  - в средней лобной извилине;
  - в надкраевой извилине;
  - в верхней теменной дольке;
  - в угловой извилине;
- 208. В верхней теменной дольке располагается:**
- ядро коркового анализатора общей чувствительности;
  - ядро двигательного анализатора;
  - ядро слухового анализатора;
  - ядро кожного анализатора (стереогнозии);
  - ядро обонятельного анализатора;
- 209. Ядро двигательного анализатора артикуляции речи располагается:**
- в заднем отделе средней лобной извилины;
  - в заднем отделе нижней лобной извилины;

- в верхней височной извилине;
- в надкраевой извилине;
- в угловой извилине;

**210. Ядро зрительного анализатора письменной речи располагается:**

- в заднем отделе средней лобной извилины;
- в заднем отделе нижней лобной извилины;
- в верхней височной извилине;
- в надкраевой извилине;
- в угловой извилине;

**211. В области крючка и парагиппокампальной извилины располагается:**

- ядро зрительного анализатора;
- ядро обонятельного анализатора;
- ядро слухового анализатора;
- ядро кожного анализатора;
- ядро двигательного анализатора;

**212. По обеим сторонам от шпорной борозды располагается:**

- ядро зрительного анализатора;
- ядро обонятельного анализатора;
- ядро слухового анализатора;
- ядро кожного анализатора;
- ядро двигательного анализатора;

**213. Ядро анализатора сочетанного поворота головы и глаз в противоположную сторону располагается:**

- в заднем отделе средней лобной извилины;
- в заднем отделе нижней лобной извилины;
- в верхней височной извилине;
- в надкраевой извилине;
- в угловой извилине;

**214. В состав сводчатой извилины входят:**

- парацентральная долька и поясная извилина;
- поясная извилина, перешеек, язычная извилина;
- поясная извилина, перешеек, парагиппокампальная извилина;
- мозолистое тело, поясная извилина, свод;
- верхняя, средняя и нижняя височные извилины;

**215. В глубине борозды гиппокампа находится:**

- парагиппокампальная извилина;
- сводчатая извилина;
- островок;
- зубчатая извилина;
- клин;

**216. На медиальной поверхности между теменно-затылочной и шпорной бороздами располагается:**

- язычная борозда;
- зубчатая извилина;
- островок;
- предклинье;

- клин;
- 217. Ядро слухового анализатора устной речи располагается:**
  - в заднем отделе нижней лобной извилины;
  - в заднем отделе верхней височной извилины;
  - в угловой извилине;
  - в надкраевой извилине;
  - по краям шпорной борозды;
- 218. На верхнелатеральной поверхности полушария располагается:**
  - поясная извилина;
  - зубчатая извилина;
  - угловая извилина;
  - предклинье;
  - клин;
- 219. На медиальной поверхности полушария располагается:**
  - надкраевая извилина;
  - угловая извилина;
  - поясная извилина;
  - верхняя височная извилина;
  - постцентральная извилина;
- 220. На верхнелатеральной поверхности полушария располагается:**
  - поясная извилина;
  - предклинье;
  - клин;
  - надкраевая извилина;
  - медиальная затылочно-височная извилина;
- 221. На нижней поверхности полушария располагается:**
  - надкраевая извилина;
  - угловая извилина;
  - поясная извилина;
  - клин;
  - медиальная затылочно-височная извилина;
- 222. На нижней поверхности полушария располагается:**
  - поясная извилина;
  - зубчатая извилина;
  - прямая извилина;
  - надкраевая извилина;
  - угловая извилина;
- 223. На нижней поверхности полушария располагается:**
  - поясная извилина;
  - угловая извилина;
  - надкраевая извилина;
  - язычная извилина;
  - предцентральная извилина;
- 224. На нижней поверхности полушария располагается:**
  - верхняя височная борозда;
  - теменно-затылочная борозда;

- носовая борозда;
  - поясная борозда;
  - шпорная борозда;
- 225. Внутренняя капсула с латеральной стороны ограничена:**
- миндалевидным ядром;
  - оградкой;
  - чечевицеобразным ядром;
  - таламусом;
  - головкой хвостатого ядра;
- 226. Внутренняя капсула с медиальной стороны ограничена:**
- чечевицеобразным ядром;
  - головкой хвостатого ядра и таламусом;
  - оградкой;
  - миндалевидным ядром;
  - сводом;
- 227. Через переднюю ножку внутренней капсулы проходит:**
- корково-ядерный путь;
  - корково-спинномозговой путь;
  - лобно-мостовой путь;
  - слуховой путь;
  - зрительный путь;
- 228. Через колено внутренней капсулы проходит:**
- корково-спинномозговой путь;
  - корково-ядерный путь;
  - таламо-кортикальный путь;
  - слуховой путь;
  - зрительный путь;
- 229. В переднем отделе задней ножки внутренней капсулы проходит:**
- корково-спинномозговой путь;
  - корково-ядерный путь;
  - таламо-кортикальный путь;
  - слуховой путь;
  - зрительный путь;
- 230. В заднем отделе задней ножки внутренней капсулы проходит:**
- корково-спинномозговой путь;
  - корково-ядерный путь;
  - таламо-кортикальный путь;
  - слуховой и зрительный пути;
  - корково-мостовой путь;
- 231. К базальным ядрам полушарий относятся:**
- зрительный бугор;
  - миндалевидное тело;
  - черное вещество;
  - красные ядра;
  - шишковидное тело;
- 232. К базальным ядрам полушарий относится:**

- черное вещество;
  - красное ядро;
  - чечевицеобразное ядро;
  - таламус;
  - олива;
- 233. К базальным ядрам полушарий относится:**
- хвостатое ядро;
  - таламус;
  - черное вещество;
  - шишковидное тело;
  - трапециевидное тело;
- 234. Полостью конечного мозга является:**
- IV желудочек;
  - водопровод мозга;
  - III желудочек;
  - центральный канал;
  - боковые желудочки;
- 235. Медиальной стенкой переднего рога бокового желудочка является:**
- головка хвостатого ядра;
  - волокна мозолистого тела;
  - прозрачная перегородка;
  - гиппокамп;
  - коллатеральное возвышение;
- 236. Латеральная стенка переднего рога бокового желудочка образована:**
- головкой хвостатого ядра;
  - волокнами мозолистого тела;
  - прозрачной перегородкой;
  - хвостом хвостатого ядра;
  - чечевицеобразным ядром;
- 237. Передняя и верхняя стенки переднего рога бокового желудочка образованы:**
- головкой хвостатого ядра;
  - волокнами мозолистого тела;
  - прозрачной перегородкой;
  - хвостом хвостатого ядра;
  - чечевицеобразным ядром;
- 238. Медиальную стенку нижнего рога бокового желудочка образует:**
- хвост хвостатого ядра;
  - коллатеральное возвышение;
  - гиппокамп;
  - волокна мозолистого тела;
  - тело хвостатого ядра;
- 239. На нижней стенке нижнего рога бокового желудочка находится:**
- хвост хвостатого ядра;
  - коллатеральное возвышение;
  - гиппокамп;
  - волокна мозолистого тела;

- тело хвостатого ядра;
- 240. Медиальную стенку центральной части бокового желудочка образует:**
- тело хвостатого ядра;
  - тело свода;
  - таламус;
  - прозрачная перегородка;
  - гиппокамп;
- 241. На медиальной стенке заднего рога бокового желудочка находится:**
- луковица заднего рога;
  - коллатеральный треугольник;
  - хвост хвостатого ядра;
  - ножки свода;
  - гиппокамп;
- 242. На нижней стенке заднего рога бокового желудочка находится:**
- луковица заднего рога;
  - коллатеральный треугольник;
  - гиппокамп;
  - миндалевидное тело;
  - черное вещество;
- 243. Птичья шпора располагается:**
- на нижней стенке заднего рога бокового желудочка;
  - на медиальной стенке заднего рога бокового желудочка;
  - на верхней стенке заднего рога бокового желудочка;
  - на латеральной стенке заднего рога бокового желудочка;
  - в центральной части бокового желудочка;
- 244. Ассоциативные нервные волокна соединяют:**
- серое вещество правого и левого полушария;
  - участки серого вещества в пределах одной половины мозга;
  - ядра серого вещества головного и спинного мозга;
- 245. Комиссуральные (спаечные) нервные волокна соединяют:**
- серое вещество правого и левого полушария;
  - участки серого вещества в пределах одной половины мозга;
  - ядра серого вещества головного и спинного мозга;
- 246. К комиссуральным волокнам относятся:**
- крючковидный пучок;
  - нижний продольный пучок;
  - верхний продольный пучок;
  - мозолистое тело, спайка свода;
  - пирамидные пути;
- 247. Части мозолистого тела:**
- тело, ножки и столбы;
  - тело, валик и столбы;
  - валик, ствол, колено, клюв;
  - ножка, ствол, колено;
  - тело, оградка;
- 248. Части свода мозга:**

- колено, ствол, валик;
- тело, ножки, столбы;
- тело, колено, столбы;
- передние и задние спайки;

**249. К экстрапирамидной системе относятся:**

- пирамиды;
- ножки мозга;
- базальные ядра;
- боковые желудочки;
- корковые центры;

**250. К экстрапирамидным путям относятся:**

- корково-спинномозговой путь;
- корково-ядерный путь;
- спинно-таламический путь;
- краснойдерно-спинномозговой путь;

**251. К экстрапирамидной системе относят:**

- собственное ядро заднего рога;
- красное ядро;
- верхнее слюноотделительное ядро;
- двойное ядро;
- ядро подушки зрительного бугра;

**252. К лимбической системе относятся:**

- оливы;
- пирамиды;
- ножки мозга;
- гиппокамп;
- трапецевидное тело;

**253. К лимбической системе относятся:**

- прецентральная и постцентральная извилины;
- верхняя и нижняя лобные извилины;
- поясная, парагиппокампальная и зубчатая извилины;
- клин, предклинье;
- угловая и надкраевая извилины;

**254. Проводящий путь температурной и болевой чувствительности:**

- бульботаламический путь;
- передний спинномозжечковый путь;
- латеральный спинно-таламический путь;
- покрышечно-спинномозговой путь;
- передний спинно-таламический путь;

**255. Латеральный спинно-таламический путь имеет перекрест:**

- частичный, на уровне своего сегмента;
- полный, на 2-3 сегмента выше исходного уровня;
- дважды перекрещенный, на 2-3 сегмента выше исходного уровня;

**256. Тело II нейрона бульботаламического пути находится:**

- в собственном ядре заднего рога спинного мозга;

- в спинномозговом узле;
- в грудном ядре;
- в зубчатом ядре;
- в тонком и клиновидном ядрах продолговатого мозга;

**257. Задний спинномозжечковый путь является:**

- афферентным, 2-х нейронным, перекрещенным, проприоцептивной чувствительности;
- афферентным, 2-х нейронным, проприоцептивной чувствительности;
- эфферентным, 2-х нейронным, перекрещенным, проприоцептивной чувствительности;

**258. Передний спинномозжечковый путь является:**

- 2-х нейронным, дважды перекрещенным, проприоцептивной чувствительности;
- 3-х нейронным, перекрещенным, проприоцептивной чувствительности;
- 2-х нейронным, перекрещенным, проприоцептивной чувствительности;

**259. Тело II нейрона переднего спинномозжечкового пути находится:**

- в собственном ядре моста;
- в ядре передних рогов спинного мозга;
- в грудном ядре;
- в латеральном промежуточном ядре;
- в медиальном промежуточном ядре;

**260. Эфферентные пирамидные пути:**

- красноядерно-спинномозговой и корково-спинномозговой пути;
- преддверно-спинномозговой и корково-ядерный пути;
- оливо-спинномозговой и красноядерно-спинномозговой пути;
- корково-спинномозговой и корково-ядерный пути;

**261. Сознательные (волевые) высокодифференцированные движения обеспечивают:**

- передний и задний спинномозжечковые пути;
- передний и латеральный корково-спинномозговые и корково-ядерный пути;
- латеральный и передний спинно-таламические пути;

**262. От нейронов предцентральной извилины начинаются:**

- эфферентные пирамидные пути;
- афферентные пирамидные пути;
- эфферентные экстрапирамидные пути;
- афферентные экстрапирамидные пути;

**263. Тело I нейрона эфферентных(нисходящих) путей находится:**

- в спинномозговом узле;
- в собственных ядрах задних рогов спинного мозга;
- в предцентральной извилине (клетки Беца);
- в двигательных ядрах передних рогов спинного мозга;
- в грудном ядре;

**264. Тело II нейрона переднего корково-спинномозгового пути располагается:**

- в грудном ядре;
- в ядрах передних рогов спинного мозга;
- в латеральном промежуточном ядре;

- в красных ядрах;
  - в ядрах оливы;
- 265. Кортиково-ядерный путь заканчивается:**
- на двигательных ядрах передних рогов спинного мозга;
  - в предцентральной извилине;
  - на двигательных ядрах черепных нервов;
- 266. Кортиково-ядерный путь проходит:**
- в латеральных частях ножек мозга;
  - через верхнюю ножку мозжечка;
  - в составе заднего корешка спинного мозга;
  - через колено внутренней капсулы;
- 267. Для центрального паралича характерно:**
- гипертонус, атрофия;
  - атония, гиперрефлексия;
  - гипертонус, гиперрефлексия, синкинезия;
  - атония, арефлексия, атрофия;
  - арефлексия, гипертонус;
- 268. Для периферического паралича характерно:**
- гипертонус, атрофия;
  - атония, гиперрефлексия;
  - гипертонус, гиперрефлексия;
  - атония, арефлексия, атрофия;
  - арефлексия, гипертонус;
- 269. Экстрапирамидные проводящие пути отвечают за:**
- поддержание мышечного тонуса, удерживание тела в равновесии без усилия воли;
  - проприоцептивную чувствительность;
  - мышечно-суставное чувство;
  - осязание и давление;
  - температурную и болевую чувствительность;
- 270. При поражении покрывающе-спинномозгового пути:**
- нарушается координированная работа мышц глазного яблока;
  - исчезают рефлексы на внезапные зрительные, слуховые, обонятельные и тактильные раздражения;
  - нарушается выполнение сложных привычных движений;
- 271. Последовательность расположения оболочек мозга снаруживнутри:**
- твердая, мягкая, паутинная;
  - паутинная, мягкая, твердая;
  - твердая, паутинная, мягкая;
  - паутинная, твердая, мягкая;
  - мягкая, твердая, паутинная;
- 272. Между твердой мозговой оболочкой и надкостницей позвоночного канала находится:**
- эпидуральное пространство;
  - субарахноидальное пространство;
  - субдуральное пространство;
- 273. В эпидуральном пространстве находится:**

- спинномозговая жидкость;
- наружное позвоночное венозное сплетение;
- жировая клетчатка и внутреннее позвоночное венозное сплетение;
- передняя и задняя спинномозговые артерии;
- 274. К внутренней поверхности костей мозгового черепа прилежит:**
- твердая мозговая оболочка;
- паутинная оболочка;
- мягкая оболочка;
- 275. Серп большого мозга образован:**
- мягкой оболочкой;
- паутинной оболочкой;
- твердой мозговой оболочкой;
- 276. Серп мозжечка образован:**
- мягкой оболочкой;
- паутинной оболочкой;
- твердой мозговой оболочкой;
- 277. Спинномозговая жидкость продуцируется:**
- паутинной оболочкой;
- пахионовыми грануляциями;
- сосудистыми сплетениями желудочков мозга;
- эндотелием синусов твердой мозговой оболочки;
- 278. Спинномозговая жидкость заполняет:**
- синусы твердой мозговой оболочки;
- эпидуральное пространство;
- субдуральное пространство;
- субарахноидальное пространство;
- 279. Отток спинномозговой жидкости из полости IV желудочка в субарахноидальное пространство происходит:**
- через водопровод мозга;
- через синусы твердой мозговой оболочки;
- через пахионовы грануляции;
- через правое и левое межжелудочковые отверстия;
- через срединную и латеральные апертуры;
- 280. Отток спинномозговой жидкости в венозное русло происходит:**
- через водопровод мозга;
- через синусы твердой мозговой оболочки;
- через пахионовы грануляции;
- через правое и левое межжелудочковые отверстия;
- через срединную и латеральные апертуры;

## АНАТОМИЯ ПНС

- 1. Источник развития спинномозговых узлов:**
  - нервная трубка;
  - ганглиозная пластинка;
  - передний мозговой пузырь;
  - средний мозговой пузырь;
  - задний мозговой пузырь;
- 2. Спинномозговые узлы закладываются на:**
  - 3 неделе внутриутробного развития;
  - 4 неделе внутриутробного развития;
  - 5 неделе внутриутробного развития;
  - 6 неделе внутриутробного развития;
  - 8 неделе внутриутробного развития;
- 3. Формирование стволов спинномозговых нервов происходит на:**
  - 3 неделе внутриутробного развития;
  - 4 неделе внутриутробного развития;
  - 5 неделе внутриутробного развития;
  - 6 неделе внутриутробного развития;
  - 8 неделе внутриутробного развития;
- 4. Формирование ветвей спинномозговых нервов происходит на:**
  - 3 неделе внутриутробного развития;
  - 4 неделе внутриутробного развития;
  - 5 неделе внутриутробного развития;
  - 6 неделе внутриутробного развития;
  - 8 неделе внутриутробного развития;
- 5. Формирование сплетений спинномозговых нервов происходит на:**
  - 3 неделе внутриутробного развития;
  - 4 неделе внутриутробного развития;
  - 5 неделе внутриутробного развития;
  - 6 неделе внутриутробного развития;
  - 8 неделе внутриутробного развития;
- 6. Источник развития чувствительных узлов черепных нервов:**
  - нервная трубка;
  - ганглиозная пластинка;
  - передний мозговой пузырь;
  - средний мозговой пузырь;
  - задний мозговой пузырь;
- 7. Чувствительные узлы черепных нервов закладываются на:**
  - 3 неделе внутриутробного развития;
  - 4 неделе внутриутробного развития;
  - 5 неделе внутриутробного развития;
  - 6 неделе внутриутробного развития;
  - 8 неделе внутриутробного развития;
- 8. Источник развития обонятельного нерва:**
  - нервная трубка;

- ганглиозная пластинка;
- передний мозговой пузырь;
- средний мозговой пузырь;
- задний мозговой пузырь;

**9. Источник развития зрительного нерва:**

- нервная трубка;
- ганглиозная пластинка;
- передний мозговой пузырь;
- средний мозговой пузырь;
- задний мозговой пузырь;

**10. Из переднего мозгового пузыря развиваются:**

- лицевой нерв;
- глазодвигательный и обонятельный нервы;
- обонятельный и тройничный нервы;
- обонятельный и зрительный нервы;
- лицевой и зрительный нервы;

**11. Развитие тройничного нерва связано с:**

- II и III висцеральной дугой;
- I (челюстной) висцеральной дугой;
- V висцеральной дугой;
- I (челюстной) и II (подъязычной) висцеральными дугами;
- II (подъязычной) висцеральной дугой;

**12. Развитие языкоглоточного нерва связано:**

- с 1-ой висцеральной дугой;
- с 2-ой висцеральной дугой;
- с 3-ей жаберной дугой;
- с 4-ой и 5-ой жаберными дугами;
- с продолговатым и спинным мозгом;

**13. Развитие блуждающего нерва связано:**

- с 1-ой висцеральной дугой;
- с 2-ой висцеральной дугой;
- с 3-ей жаберной дугой;
- с 4-ой и 5-ой жаберными дугами;
- с продолговатым и спинным мозгом;

**14. Двигательные волокна спинномозговых нервов образованы:**

- аксонами афферентных нейронов спинномозговых узлов;
- дендритами афферентных нейронов спинномозговых узлов;
- аксонами эфферентных соматических нейронов спинного мозга;
- дендритами эфферентных соматических нейронов спинного мозга;
- аксонами эфферентных симпатических нейронов спинного мозга;

**15. Чувствительные волокна ветвей спинномозговых нервов образованы:**

- аксонами афферентных нейронов спинномозговых узлов;
- дендритами афферентных нейронов спинномозговых узлов;

- аксонами эфферентных соматических нейронов спинного мозга;
- дендритами эфферентных соматических нейронов спинного мозга;
- аксонами эфферентных симпатических нейронов спинного мозга;

**16. Волокна задних корешков спинномозговых нервов образованы:**

- аксонами афферентных нейронов спинномозговых узлов;
- дендритами афферентных нейронов спинномозговых узлов;
- аксонами эфферентных соматических нейронов спинного мозга;
- дендритами эфферентных соматических нейронов спинного мозга;
- аксонами эфферентных симпатических нейронов спинного мозга;

**17. Волокна передних корешков спинномозговых нервов образованы:**

- аксонами афферентных нейронов спинномозговых узлов;
- дендритами афферентных нейронов спинномозговых узлов;
- аксонами эфферентных соматических нейронов спинного мозга;
- дендритами эфферентных соматических нейронов спинного мозга;
- аксонами эфферентных симпатических нейронов спинного мозга;

**18. Двигательные волокна черепных нервов образованы:**

- аксонами афферентных нейронов чувствительных узлов;
- дендритами афферентных нейронов чувствительных узлов;
- аксонами эфферентных соматических нейронов ствола головного мозга;
- дендритами эфферентных соматических нейронов ствола головного мозга;
- аксонами эфферентных парасимпатических нейронов ствола головного мозга;

**19. Двигательный нерв образован:**

- отростками нейронов чувствительных узлов черепных нервов;
- аксонами нейронов двигательных ядер черепных нервов или ядер передних рогов спинного мозга;
- отростками нейронов спинномозговых узлов;
- отростками нейронов ассоциативных (вегетативных) ядер;

**20. Чувствительные волокна ветвей черепных нервов образованы:**

- аксонами афферентных нейронов чувствительных узлов;
- дендритами афферентных нейронов чувствительных узлов;
- аксонами эфферентных соматических нейронов ствола головного мозга;
- дендритами эфферентных соматических нейронов ствола головного мозга;
- аксонами эфферентных парасимпатических нейронов ствола головного мозга;

**21. Чувствительные волокна корешков черепных нервов образованы:**

- аксонами афферентных нейронов чувствительных узлов;
- дендритами афферентных нейронов чувствительных узлов;
- аксонами эфферентных соматических нейронов ствола головного мозга;
- дендритами эфферентных соматических нейронов ствола головного мозга;
- аксонами эфферентных парасимпатических нейронов ствола головного мозга;

**22. Вегетативные волокна черепных нервов образованы:**

- аксонами афферентных нейронов чувствительных узлов;

- дендритами афферентных нейронов чувствительных узлов;
- аксонами эфферентных соматических нейронов ствола головно-го мозга;
- дендритами эфферентных соматических нейронов ствола головно-го мозга;
- аксонами эфферентных парасимпатических нейронов ствола го-ловного мозга;

**23. К чувствительным черепным нервам относятся:**

- обонятельный, подъязычный, зрительный;
- обонятельный, зрительный, преддверно-улитковый;
- зрительный и глазодвигательный;
- лицевой, тройничный, языкоглоточный и блуждающий;
- глазодвигательный, блоковый, отводящий, добавочный, подъя-зычный;

**24. К смешанным черепным нервам относятся:**

- обонятельный, подъязычный, зрительный;
- обонятельный, зрительный, преддверно-улитковый;
- зрительный и глазодвигательный;
- лицевой, тройничный, языкоглоточный и блуждающий;
- глазодвигательный, блоковый, отводящий, добавочный, подъя-зычный;

**25. К двигательным черепным нервам относятся:**

- обонятельный, подъязычный, зрительный;
- обонятельный, зрительный, преддверно-улитковый;
- зрительный и глазодвигательный;
- лицевой, тройничный, языкоглоточный и блуждающий;
- блоковый, отводящий, добавочный, подъязычный;

**26. Обонятельный нерв является:**

- I парой черепных нервов;
- II парой черепных нервов;
- III парой черепных нервов;
- IV парой черепных нервов;
- V парой черепных нервов;

**27. Обонятельный нерв по составу волокон является:**

- двигательным;
- чувствительным;
- смешанным (двигательным и чувствительным);
- смешанным (двигательным, чувствительным и парасимпатиче-ским);
- смешанным (двигательным и парасимпатическим);

**28. Волокна обонятельного нерва образованы:**

- отростками секреторных клеток слизистой полости носа;
- отростками нейросенсорных клеток слизистой полости носа;
- отростками митральных клеток обонятельной луковицы;
- отростками нейронов обонятельного треугольника;
- отростками афферентных нейронов чувствительного узла;

**29. Обонятельные нервы проходят через:**

- переднее решетчатое отверстие;
- заднее решетчатое отверстие;
- отверстия решетчатой пластинки;
- зрительный канал;

- верхнюю глазничную щель;
- 30. Тела I нейронов обонятельных нервов расположены:**
- в крылонебном узле;
  - в обонятельной луковице;
  - в обонятельном треугольнике;
  - в слизистой оболочке обонятельной области носа;
  - в крючке парагиппокампальной извилины;
- 31. Центральные отростки обонятельных клеток образуют:**
- обонятельную луковицу;
  - обонятельный треугольник;
  - обонятельный тракт;
  - обонятельные нити (нервы);
- 32. Зрительный нерв является:**
- I парой черепных нервов;
  - II парой черепных нервов;
  - III парой черепных нервов;
  - IV парой черепных нервов;
  - V парой черепных нервов;
- 33. Зрительный нерв по составу волокон является:**
- двигательным;
  - чувствительным;
  - смешанным (двигательным и чувствительным);
  - смешанным (двигательным, чувствительным и парасимпатическим);
  - смешанным (двигательным и парасимпатическим);
- 34. Зрительный нерв образован отростками:**
- палочек и колбочек;
  - биполярных клеток;
  - ганглиозных нейроцитов;
  - нейронов латерального коленчатого тела;
  - нейронов верхних холмиков среднего мозга;
- 35. Зрительный нерв проходит через:**
- переднее решетчатое отверстие;
  - заднее решетчатое отверстие;
  - зрительный канал;
  - нижнюю глазничную щель;
  - верхнюю глазничную щель;
- 36. В зрительном перекресте переходят на противоположную сторону:**
- волокна, идущие от латеральных отделов сетчатки;
  - волокна, идущие от медиальных отделов сетчатки;
  - все волокна зрительного нерва;
- 37. Зрительный нерв имеет части:**
- сосудистая, глазничная, внутриканальная, внутричерепная;
  - внутриглазная, внутриканальная, внутричерепная;
  - глазничная, внутриканальная, внутричерепная;
  - внутриглазная, глазничная, внутриканальная, внутричерепная;

- 38. При поражении зрительного нерва до перекреста наблюдается:**
- понижение зрения;
  - выпадение отдельных участков поля зрения;
  - полная двусторонняя слепота;
  - слепота на один глаз;
- 39. Глазодвигательный нерв является:**
- III парой черепных нервов;
  - IV парой черепных нервов;
  - V парой черепных нервов;
  - VI парой черепных нервов;
  - VII парой черепных нервов;
- 40. Глазодвигательный нерв по составу волокон является:**
- двигательным;
  - чувствительным;
  - смешанным (двигательным и чувствительным);
  - смешанным (двигательным, чувствительным и парасимпатическим);
  - смешанным (двигательным и парасимпатическим);
- 41. Ядра глазодвигательного нерва расположены:**
- в продолговатом мозге;
  - в области моста;
  - в среднем мозге на уровне верхних холмиков;
  - в среднем мозге на уровне нижних холмиков;
  - в промежуточном мозге;
- 42. Функция добавочного ядра глазодвигательного нерва:**
- соматически двигательное;
  - парасимпатическое;
  - симпатическое;
  - ядро общей чувствительности;
  - ядро вкусовой чувствительности;
- 43. Глазодвигательный нерв выходит из мозга:**
- в борозде между пирамидой и мостом;
  - между мостом и средними ножками мозжечка;
  - между пирамидой и оливой;
  - в борозде между мостом и продолговатым мозгом, латеральнее оливы;
  - с медиальной стороны ножек мозга;
- 44. Глазодвигательный нерв проходит через:**
- переднее решетчатое отверстие;
  - заднее решетчатое отверстие;
  - зрительный канал;
  - нижнюю глазничную щель;
  - верхнюю глазничную щель;

**45. Глазодвигательный нерв иннервирует:**

- круговую мышцу глаза;
- скуловые мышцы;
- мышцу, суживающую зрачок;
- мышцу, расширяющую зрачок;

**46. Верхняя ветвь глазодвигательного нерва иннервирует:**

- верхнюю косую мышцу;
- латеральную прямую мышцу;
- верхнюю прямую мышцу и мышцу, поднимающую верхнее веко;
- медиальную и нижнюю прямые мышцы и нижнюю косую мышцу;
- верхнюю косую мышцу и мышцу, поднимающую верхнее веко;

**47. Нижняя ветвь глазодвигательного нерва иннервирует:**

- верхнюю косую мышцу;
- латеральную прямую мышцу;
- верхнюю прямую мышцу и мышцу, поднимающую верхнее веко;
- медиальную и нижнюю прямые мышцы и нижнюю косую мышцу;
- верхнюю косую мышцу и мышцу, поднимающую верхнее веко;

**48. Парасимпатические волокна глазодвигательного нерва подходят:**

- к крылонёбному узлу;
- к подъязычному узлу;
- к ушному узлу;
- к поднижнечелюстному узлу;
- к ресничному узлу;

**49. Блоковый нерв является:**

- III парой черепных нервов;
- IV парой черепных нервов;
- V парой черепных нервов;
- VI парой черепных нервов;
- VII парой черепных нервов;

**50. Блоковый нерв по составу волокон является:**

- двигательным;
- чувствительным;
- смешанным (двигательным и чувствительным);
- смешанным (двигательным, чувствительным и парасимпатическим);
- смешанным (двигательным и парасимпатическим);

**51. Ядра блокового нерва расположены:**

- в продолговатом мозге;
- в области моста;
- в среднем мозге на уровне верхних холмиков;
- в среднем мозге на уровне нижних холмиков;
- в промежуточном мозге;

**52. Блоковый нерв выходит из мозга:**

- в борозде между пирамидой и мостом;
- между мостом и средними ножками мозжечка;
- между пирамидой и оливой;

- латерально от уздечки верхнего мозгового паруса, с латеральной стороны ножек мозга;
- позади олив;
- 53. Блоковый нерв проходит через:**
  - переднее решетчатое отверстие;
  - заднее решетчатое отверстие;
  - зрительный канал;
  - нижнюю глазничную щель;
  - верхнюю глазничную щель;
- 54. Блоковый нерв иннервирует:**
  - верхнюю прямую мышцу глаза;
  - нижнюю прямую мышцу глаза;
  - нижнюю косую мышцу глаза;
  - верхнюю косую мышцу глаза;
  - латеральную прямую мышцу глаза;
- 55. Отводящий нерв является:**
  - III парой черепных нервов;
  - IV парой черепных нервов;
  - V парой черепных нервов;
  - VI парой черепных нервов;
  - VII парой черепных нервов;
- 56. Отводящий нерв по составу волокон является:**
  - двигательным;
  - чувствительным;
  - смешанным (двигательным и чувствительным);
  - смешанным (двигательным, чувствительным и парасимпатическим);
  - смешанным (двигательным и парасимпатическим);
- 57. Ядро отводящего нерва располагается:**
  - в продолговатом мозге;
  - в области моста;
  - в среднем мозге на уровне верхних холмиков;
  - в среднем мозге на уровне нижних холмиков;
  - в промежуточном мозге;
- 58. Отводящий нерв выходит из ствола головного мозга:**
  - между мостом и средней мозжечковой ножкой;
  - между мостом и пирамидой продолговатого мозга;
  - в области мостомозжечкового угла;
  - с медиальной стороны ножки мозга;
  - на дорсальной поверхности ствола, латеральнее ножек мозга;
- 59. В борозде между мостом и пирамидой выходит:**
  - тройничный нерв;
  - отводящий нерв;
  - лицевой нерв;
  - добавочный нерв;
  - подъязычный нерв;

**60. Отводящий нерв выходит из черепа:**

- зрительный канал;
- верхнюю глазничную щель;
- нижнюю глазничную щель;
- круглое отверстие;
- овальное отверстие;

**61. Отводящий нерв иннервирует:**

- верхнюю прямую мышцу глаза;
- нижнюю прямую мышцу глаза;
- нижнюю косую мышцу глаза;
- верхнюю косую мышцу глаза;
- латеральную прямую мышцу глаза;

**62. Лицевой нерв является:**

- VI парой черепных нервов;
- VII парой черепных нервов;
- VIII парой черепных нервов;
- IX парой черепных нервов;
- X парой черепных нервов;

**63. Лицевой нерв по составу волокон является:**

- двигательным;
- чувствительным;
- смешанным (двигательным и чувствительным);
- смешанным (двигательным, чувствительным и парасимпатическим);
- смешанным (двигательным и парасимпатическим);

**64. Ядро лицевого нерва является:**

- соматическим афферентным ядром;
- соматическим эфферентным ядром;
- симпатическим эфферентным ядром;
- парасимпатическим афферентным ядром;
- парасимпатическим эфферентным ядром;

**65. Ядра лицевого нерва располагаются:**

- в продолговатом мозге;
- в области моста;
- в среднем мозге на уровне верхних холмиков;
- в среднем мозге на уровне нижних холмиков;
- в промежуточном мозге;

**66. Ядро одиночного пути является:**

- соматическим афферентным ядром;
- соматическим эфферентным ядром;
- симпатическим эфферентным ядром;
- парасимпатическим афферентным ядром;
- парасимпатическим эфферентным ядром;

**67. Верхнее слюноотделительное ядро является:**

- соматическим афферентным ядром;
- соматическим эфферентным ядром;

- симпатическим эфферентным ядром;
- парасимпатическим афферентным ядром;
- парасимпатическим эфферентным ядром;

**68. Лицевой нерв выходит из мозга:**

- в борозде между пирамидой и мостом;
- между мостом и средними ножками мозжечка;
- между пирамидой и оливой;
- в борозде между мостом и продолговатым мозгом латеральнее оливы;
- с медиальной стороны ножек мозга;

**69. Узел колена расположен:**

- на дне наружного слухового прохода;
- на дне внутреннего слухового прохода;
- в канале лицевого нерва;
- в яремном отверстии;
- на передней поверхности пирамиды височной кости;

**70. Большой каменистый нерв состоит:**

- из преганглионарных парасимпатических волокон;
- из двигательных соматических волокон;
- из чувствительных волокон;
- из симпатических волокон;
- из преганглионарных парасимпатических и чувствительных волокон;

**71. Барабанная струна состоит:**

- из преганглионарных парасимпатических волокон;
- из двигательных соматических волокон;
- из чувствительных волокон;
- из симпатических волокон;
- из преганглионарных парасимпатических и чувствительных волокон;

**72. Преганглионарные парасимпатические волокна барабанной струны заканчиваются:**

- в ресничном узле;
- в крыловидно-небном узле;
- в поднижнечелюстном и подъязычном узлах;
- в ушном узле;
- в узле колена;

**73. Преганглионарные парасимпатические волокна большого каменистого нерва заканчиваются:**

- в ресничном узле;
- крыловидно-небном узле;
- в поднижнечелюстном и подъязычном узлах;
- в ушном узле;
- в узле колена;

**74. К двигательным ветвям лицевого нерва относятся:**

- барабанная струна, стремени, скуловой, щечный;
- большой каменистый нерв, барабанная струна, височный, скуловой;
- задний ушной, стремени, височный, скуловые, щечные, краевая нижнечелюстная, шейная;

- задний ушной, височный, скуловой, барабанная струна, щечные, шейные,
  - стременной;
  - височные, скуловые, щечные, шейные, барабанная струна;
- 75. Стременной нерв содержит волокна:**
- двигательные;
  - чувствительные;
  - парасимпатические;
  - чувствительные и парасимпатические;
  - парасимпатические и симпатические;
- 76. Стременной нерв иннервирует:**
- мышцы языка;
  - подкожную мышцу шеи;
  - мимические мышцы;
  - шилоподъязычную мышцу и заднее брюшко двубрюшной;
  - стременную мышцу;
- 77. Задний ушной нерв иннервирует:**
- мышцы языка;
  - подкожную мышцу шеи;
  - мимические мышцы;
  - шилоподъязычную мышцу и заднее брюшко двубрюшной;
  - стременную мышцу;
- 78. Лицевой нерв иннервирует:**
- околоушную слюнную железу;
  - жевательные мышцы;
  - мышцы глазного яблока;
  - мышцы спины;
  - мимические мышцы;
- 79. Щёчную мышцу и круговую мышцу рта иннервирует:**
- глазодвигательный нерв;
  - блоковый нерв;
  - отводящий нерв;
  - лицевой нерв;
- 80. Мимические мышцы иннервирует:**
- подъязычный нерв;
  - лицевой нерв;
  - тройничный нерв;
  - лицевой и тройничный нервы;
  - блуждающий и тройничный нервы;
- 81. Преддверно-улитковый нерв является:**
- VI парой черепных нервов;
  - VII парой черепных нервов;
  - VIII парой черепных нервов;
  - IX парой черепных нервов;
  - X парой черепных нервов;
- 82. Преддверно-улитковый нерв по составу волокон является:**

- двигательным;
- чувствительным;
- смешанным (двигательным и чувствительным);
- смешанным (двигательным, чувствительным и парасимпатическим);
- смешанным (двигательным и парасимпатическим);

**83. Волокна улиткового корешка преддверно-улиткового нерва образованы:**

- отростками волосковых сенсорных клеток спирального органа;
- отростками волосковых сенсорных клеток пятен и ампулярных гребешков;
- отростками нейронов улитковых ядер моста;
- аксонами нейронов улиткового узла;
- дендритами нейронов улиткового узла;

**84. Волокна преддверного корешка преддверно-улиткового нерва образованы:**

- отростками волосковых сенсорных клеток спирального органа;
- отростками волосковых сенсорных клеток пятен и ампулярных гребешков;
- отростками нейронов вестибулярных ядер моста;
- аксонами нейронов преддверного узла;
- дендритами нейронов преддверного узла;

**85. Тела I нейронов слуховой части преддверно-улиткового нерва расположены:**

- в крылонебном узле;
- в спиральном узле;
- преддверном узле;
- в коре верхней височной извилины;

**86. Тела I нейронов вестибулярной части преддверно-улиткового нерва расположены:**

- в крылонебном узле;
- в спиральном узле;
- преддверном узле;
- в коре верхней височной извилины;
- в коре средней височной извилины;

**87. Улитковый узел расположен:**

- на дне наружного слухового прохода;
- на дне внутреннего слухового прохода;
- в стержне улитки;
- в яремном отверстии;
- на передней поверхности пирамиды височной кости;

**88. Преддверный узел расположен:**

- на дне наружного слухового прохода;
- на дне внутреннего слухового прохода;
- в стержне улитки;
- в яремном отверстии;
- на передней поверхности пирамиды височной кости;

**89. Преддверно-улитковый нерв входит в полость черепа через:**

- шилососцевидное отверстие;
- внутреннее слуховое отверстие;

- наружное слуховое отверстие;
- яремное отверстие;
- верхнюю глазничную щель;

**90. Преддверно-улитковый нерв входит в ствол головного мозга:**

- между мостом и средней мозжечковой ножкой;
- между мостом и пирамидой продолговатого мозга;
- в области мостомозжечкового угла;
- с медиальной стороны ножки мозга;
- на дорсальной поверхности ствола, латеральнее ножек мозга;

**91. Ядра преддверно-улиткового нерва располагаются:**

- в промежуточном мозге;
- в среднем мозге на уровне верхних холмиков;
- в среднем мозге на уровне нижних холмиков;
- в мосту;
- в продолговатом мозге;

**92. Вестибулярной части преддверно-улиткового нерва принадлежат следующие ядра:**

- верхнее, нижнее, медиальное, центральное;
- верхнее, латеральное, промежуточное, нижнее;
- верхнее, медиальное, латеральное, нижнее;
- верхнее, нижнее, медиальное, переднее;
- верхнее, нижнее, медиальное, заднее;

**93. Тройничный нерв является:**

- III парой черепных нервов;
- IV парой черепных нервов;
- V парой черепных нервов;
- VI парой черепных нервов;
- VII парой черепных нервов;

**94. Тройничный нерв по составу волокон является:**

- двигательным;
- чувствительным;
- смешанным (двигательным и чувствительным);
- смешанным (двигательным, чувствительным и парасимпатическим);
- смешанным (двигательным и парасимпатическим);

**95. Ядра тройничного нерва располагаются:**

- в среднем мозге;
- в мосту;
- в продолговатом мозге
- в среднем мозге и мосту;
- в среднем мозге, мосту и продолговатом мозге;

**96. Двигательное ядро тройничного нерва расположено:**

- в продолговатом мозге;
- в области моста;
- в среднем мозге на уровне верхних холмиков;
- в среднем мозге на уровне нижних холмиков;

- в промежуточном мозге;
- 97. Двигательным ядром тройничного нерва является:**
- ядро спинномозгового пути;
  - двойное ядро;
  - ядро одиночного пути;
  - ядро среднемозгового пути;
  - ядро, расположенное в покрышке моста;
- 98. При поражении двигательного ядра тройничного нерва на-блюдается:**
- нарушение чувствительности щечной области;
  - паралич жевательных мышц;
  - нарушение тактильной чувствительности;
  - нарушение болевой и температурной чувствительности;
- 99. Среднемозговое ядро тройничного нерва обеспечивает иннер-вацию:**
- болевую и температурную чувствительность;
  - тактильную чувствительность;
  - проприоцептивную чувствительность жевательных мышц и мышц глазного яблока;
  - проприоцептивную чувствительность мимических мышц;
- 100. Тройничный нерв выходит из мозга:**
- в борозде между пирамидой и мостом;
  - между мостом и средними ножками мозжечка;
  - между пирамидой и оливой;
  - между мостом и ножками мозга;
  - позади олив;
- 101. Тела I чувствительных нейронов тройничного нерва распо-лагаются:**
- в крылонебном узле;
  - в ресничном узле;
  - в узле тройничного нерва;
  - в поднижне-челюстном узле;
  - в ушном узле;
- 102. Тройничный узел расположен:**
- на дне наружного слухового прохода;
  - на дне внутреннего слухового прохода;
  - в канале лицевого нерва;
  - в яремном отверстии;
  - на передней поверхности пирамиды височной кости;
- 103. Тройничный (Гассеров) узел располагается:**
- в области тройничного вдавления в задней черепной ямке;
  - в области тройничного вдавления на передней поверхности пи-рамиды височной кости;
  - в области тройничного вдавления на верхней поверхности тела клиновидной кости;
  - в области тройничного вдавления передней черепной ямке;
  - в области тройничного вдавления барабанной части височной кости;
- 104. Волокна чувствительного корешка тройничного нерва обра-зованы:**

- аксонами нейронов двигательного ядра тройничного нерва;
- дендритами нейронов двигательного ядра тройничного нерва;
- аксонами нейронов спинномозгового, мостового и среднемозгового ядер тройничного нерва;

- дендритами нейронов тройничного узла;
- аксонами нейронов тройничного узла;

**105. Волокна двигательного корешка тройничного нерва образованы:**

- аксонами нейронов двигательного ядра тройничного нерва;
- дендритами нейронов двигательного ядра тройничного нерва;
- аксонами нейронов спинномозгового, мостового и среднемозгового ядер тройничного нерва;

- дендритами нейронов тройничного узла;
- аксонами нейронов тройничного узла;

**106. Глазной нерв проходит через:**

- зрительный канал;
- верхнюю глазничную щель;
- нижнюю глазничную щель;
- круглое отверстие;
- овальное отверстие;

**107. Ветви глазного нерва:**

- подглазничный, надглазничный;
- слезный, лобный, носоресничный;
- подглазничный, слезный, лобный;
- подглазничный, скуловой, оболочечный;
- подглазничный, подблоковый;

**108. Слезный нерв является:**

- ветвью глазного нерва;
- ветвью верхнечелюстного нерва;
- ветвью нижнечелюстного нерва;
- ветвью лицевого нерва;

**109. Лобный нерв является:**

- ветвью глазного нерва;
- ветвью верхнечелюстного нерва;
- ветвью нижнечелюстного нерва;
- ветвью лицевого нерва;

**110. Носоресничный нерв является:**

- ветвью глазного нерва;
- ветвью верхнечелюстного нерва;
- ветвью нижнечелюстного нерва;
- ветвью лицевого нерва;

**111. Носоресничный нерв иннервирует:**

- слизистую оболочку лобной пазухи и ячеек решетчатого лабиринта;
- слизистую оболочку верхнечелюстной пазухи;
- кожу и слизистую верхней губы;
- кожу верхней части щеки и латеральной части нижнего века;

- слизистую оболочку лобной пазухи и верхнечелюстной пазухи;

**112. Кожу лобной области иннервирует:**

- слёзный нерв;
- ресничные нервы;
- надглазничный нерв;
- надблоковый нерв;
- подглазничный нерв;

**113. Глазное яблоко иннервирует:**

- передний решетчатый нерв;
- ресничные нервы;
- надглазничный нерв;
- подблоковый нерв;
- задний решетчатый нерв;

**114. Верхнечелюстной нерв выходит из полости черепа через:**

- верхнюю глазничную щель;
- остистое отверстие;
- круглое отверстие;
- овальное отверстие;
- рваное отверстие;

**115. К ветвям верхнечелюстного нерва V пары относятся:**

- слезный, лобный, носо-ресничный;
- подглазничный, скуловой, узловые, оболочечный;
- надглазничный, надблоковый, носо-ресничный;
- подглазничный, слезный, лобный;

**116. Ветвями верхнечелюстного нерва являются:**

- узловые ветви к крылонебному узлу, носоресничный, слезный и лобный нервы;
- менингеальная ветвь, надблоковый и надглазничный нервы;
- менингеальная ветвь, подглазничный, скуловой нервы и узловые ветви к крылонебному узлу;
- менингеальная ветвь, подглазничный, слезный и лобный нервы;
- подглазничный, скуловой нервы и узловые ветви к крылонебному узлу;

**117. Большой нёбный нерв является:**

- ветвью глазного нерва;
- ветвью верхнечелюстного нерва;
- ветвью нижнечелюстного нерва;
- ветвью лицевого нерва;

**118. Скуловой нерв является:**

- ветвью глазного нерва;
- ветвью верхнечелюстного нерва;
- ветвью нижнечелюстного нерва;
- ветвью лицевого нерва;

**119. Скуловой нерв проходит через:**

- клиновидно-нёбное отверстие;
- нижнюю глазничную щель;

- резцовый канал;
- большой нёбный канал;
- подглазничный канал;

**120. Скуловой нерв содержит:**

- чувствительные и постганглионарные парасимпатические во-локна от подъязычного узла;
- чувствительные волокна;
- чувствительные и преганглионарные парасимпатические волок-на от крылонебного узла;
- чувствительные и постганглионарные парасимпатические во-локна от крылонебного узла;

**121. Подглазничный нерв является:**

- ветвью глазного нерва;
- ветвью верхнечелюстного нерва;
- ветвью нижнечелюстного нерва;
- ветвью лицевого нерва;

**122. Подглазничный нерв проходит через:**

- клиновидно-нёбное отверстие;
- нижнюю глазничную щель;
- резцовый канал;
- большой нёбный канал;
- верхнюю глазничную щель;

**123. Верхние альвеолярные нервы являются:**

- ветвями большого нёбного нерва;
- ветвями нижнечелюстного нерва;
- ветвями скулового нерва;
- ветвями подглазничного нерва;

**124. От крылонебного узла отходят:**

- менингеальная ветвь, большой и малый небные нервы, глоточ-ные ветви;
- жевательный нерв, глубокий височный нерв, глоточные ветви;
- ушно-височный нерв, глазничные ветви, верхние задние носо-вые нервы;
- медиальный крыловидный нерв, глазничные ветви, верхние зад-ние носовые нервы;
- медиальные и латеральные верхние задние носовые ветви, боль-шой и малый небные нервы, нижние задние носовые ветви;

**125. От крылонебного узла отходят:**

- медиальные и латеральные верхние задние носовые ветви, пе-редние и задние ушные ветви;
- медиальные и латеральные верхние задние носовые ветви, пе-редний и задний решетчатые нервы;
- медиальные и латеральные верхние задние носовые ветви, боль-шой и малый небные нервы, нижние задние носовые ветви;
- медиальные и латеральные верхние задние носовые ветви, ко-роткие ресничные нервы;

**126. Кожу лба и височной области иннервирует:**

- верхнечелюстной нерв;

- нижнечелюстной нерв;
- нижний альвеолярный нерв;
- глазной нерв;
- скуловой нерв;

**127. Слезную железу иннервирует:**

- подглазничный нерв (ветвь верхнечелюстного нерва);
- носоресничный нерв ((ветвь глазного нерва);
- слезный нерв (ветвь глазного нерва);
- слезный нерв (ветвь верхнечелюстного нерва);
- слезный нерв (ветвь нижнечелюстного нерва);

**128. Твердое и мягкое нёбо иннервирует:**

- большой небный нерв, ветвь нижнечелюстного нерва;
- большой небный нерв, ветвь глазного нерва;
- большой небный нерв, ветвь лицевого нерва;
- большой небный нерв, ветвь верхнечелюстного нерва;

**129. Слизистую носоглотки иннервирует:**

- глоточные ветви от нижнечелюстного нерва;
- глоточные ветви от скулового нерва;
- глоточные ветви от крылонебного узла;
- латеральный крыловидный нерв;

**130. Нижнечелюстной нерв выходит из полости черепа через:**

- верхнюю глазничную щель;
- остистое отверстие;
- круглое отверстие;
- овальное отверстие;
- рваное отверстие;

**131. Нижнечелюстной нерв состоит:**

- из чувствительных волокон;
- из двигательных соматических волокон;
- из симпатических волокон;
- из чувствительных и двигательных соматических волокон;
- из преганглионарных парасимпатических волокон;

**132. Нижнечелюстной нерв и его ветви содержит волокна:**

- чувствительные и двигательные;
- чувствительные и парасимпатические;
- чувствительные и симпатические;
- чувствительные, парасимпатические и симпатические;
- чувствительные, двигательные, парасимпатические и симпатические;

**133. К задней группе ветвей нижнечелюстного нерва относятся:**

- язычный, жевательный, глубокий височный;
- медиальный крыловидный, щечный, нижний альвеолярный, язычный;
- ушно-височный, латеральный крыловидный, нижний альвеолярный, язычный;
- медиальный крыловидный, ушно-височный, нижний альвеолярный, язычный;

- менингеальная ветвь, ушно-височный, нижний альвеолярный, язычный;
- 134. Глубокий височный нерв является:**
- ветвью глазного нерва;
  - ветвью верхнечелюстного нерва;
  - ветвью нижнечелюстного нерва;
  - ветвью лицевого нерва;
- 135. Латеральный крыловидный нерв является:**
- ветвью глазного нерва;
  - ветвью верхнечелюстного нерва;
  - ветвью нижнечелюстного нерва;
  - ветвью лицевого нерва;
- 136. Медиальный крыловидный нерв является:**
- ветвью глазного нерва;
  - ветвью верхнечелюстного нерва;
  - ветвью нижнечелюстного нерва;
  - ветвью лицевого нерва;
- 137. Чувствительными ветвями нижнечелюстного нерва являются:**
- оболочечный, подглазничный, скуловой, узловые;
  - оболочечный, щечный, ушно-височный, язычный;
  - оболочечный, щечный, скуловой, язычный;
  - подглазничный, верхний альвеолярный, нижний альвеолярный;
  - челюстно-подъязычный, щечный, скуловой;
- 138. Щёчный нерв является:**
- ветвью глазного нерва;
  - ветвью верхнечелюстного нерва;
  - ветвью нижнечелюстного нерва;
  - ветвью лицевого нерва;
- 139. Ушно-височный нерв является:**
- ветвью глазного нерва;
  - ветвью верхнечелюстного нерва;
  - ветвью нижнечелюстного нерва;
  - ветвью лицевого нерва;
- 140. Ушно-височный нерв по составу ветвей:**
- содержит чувствительные и преганглионарные парасимпатические (секреторные) волокна;
  - содержит чувствительные и двигательные волокна;
  - содержит чувствительные и постганглионарные симпатические волокна;
  - содержит чувствительные и постганглионарные парасимпатические (секреторные) волокна;
  - чувствительные волокна;
- 141. Височно-нижнечелюстной сустав иннервируется:**
- язычным нервом;
  - ушно-височным нервом;
  - нижним альвеолярным нервом;
  - щёчным нервом;

- подбородочным нервом;

**142. Язычный нерв является:**

- ветвью глазного нерва;
- ветвью верхнечелюстного нерва;
- ветвью нижнечелюстного нерва;
- ветвью лицевого нерва;

**143. Нижний альвеолярный нерв является:**

- ветвью глазного нерва;
- ветвью верхнечелюстного нерва;
- ветвью нижнечелюстного нерва;
- ветвью лицевого нерва;

**144. Нижний альвеолярный нерв иннервирует:**

- передние 2/3 языка;
- кожу подбородка, нижней губы и заднее брюшко двубрюшной мышцы;
- кожу подбородка, нижней губы, челюстно-подъязычную мышцу и переднее брюшко двубрюшной мышцы, образует нижнее зубное сплетение;
- образует верхнее и нижнее зубное сплетение;
- образует верхнее и нижнее зубное сплетение, кожу подбородка, нижней губы;

**145. Нижнечелюстной нерв иннервирует:**

- большую и малую скуловые мышцы;
- мышцу, напрягающую небную занавеску и мышцу, напрягающую барабанную перепонку;
- мышцу, окружающую глазную щель;
- лобно-затылочную мышцу;
- мышцу, поднимающую небную занавеску и мышцу, поднимающую верхнюю губу и поднимающую угол рта;

**146. Переднее брюшко двубрюшной мышцы иннервируется:**

- жевательным нервом;
- латеральным крыловидным нервом;
- медиальным крыловидным нервом;
- нижним альвеолярным нервом;
- глубокими височными нервами;

**147. Кожу нижней губы и подбородка иннервирует:**

- ветвь нижнего альвеолярного нерва – челюсто-подъязычный нерв;
- ветвь язычного нерва – подъязычный нерв;
- ветвь ушно-височного нерва – поверхностный височный нерв;
- ветвь нижнего альвеолярного нерва – подбородочный нерв;

**148. Общую и вкусовую чувствительность передних 2/3 языка осуществляют нервы:**

- язычный и нижний альвеолярный;
- язычный и барабанная струна;
- язычный и большой небный нерв;
- барабанная струна и подъязычный;
- язычный и медиальный крыловидный;

**149. Жевательные мышцы иннервирует:**

- подъязычный нерв;
- лицевой нерв;
- тройничный нерв;
- лицевой и тройничный нервы;
- блуждающий и тройничный нервы;

**150. Мышцы слуховых косточек иннервирует:**

- подъязычный нерв;
- лицевой нерв;
- тройничный нерв;
- лицевой и тройничный нервы;
- блуждающий и тройничный нервы;

**151. Языкоглоточный нерв является:**

- VIII парой черепных нервов;
- IX парой черепных нервов;
- X парой черепных нервов;
- XI парой черепных нервов;
- XII парой черепных нервов;

**152. Языкоглоточный нерв по составу волокон является:**

- двигательным;
- чувствительным;
- смешанным (двигательным и чувствительным);
- смешанным (двигательным, чувствительным и парасимпатическим);
- смешанным (двигательным и парасимпатическим);

**153. Ядра языкоглоточного нерва располагаются:**

- в продолговатом мозге;
- в области моста;
- в среднем мозге на уровне верхних холмиков;
- в среднем мозге на уровне нижних холмиков;
- в промежуточном мозге;

**154. Чувствительное ядро IX пары иннервирует:**

- органы шеи, груди, живота;
- кожу лица и слизистую оболочку полости рта;
- твердую мозговую оболочку, кожу наружного слухового прохода, слизистую барабанной полости;
- слизистую слуховой трубы, барабанной полости корня языка и глотки, небные миндалины;
- губы, слизистую полости рта, гортани, глотки; зубы и челюсти; жевательные мышцы;

**155. Языкоглоточный нерв выходит из мозга:**

- между пирамидой и оливой;
- позади оливы;
- между пирамидой и мостом;
- между мостом и средними ножками мозжечка;
- с медиальной стороны ножек мозга;

**156. Тела I чувствительных нейронов языкоглоточного нерва располагаются:**

- в ресничном узле;
- в крыловидно-небном узле;
- в поднижнечелюстном узле;
- в ушном узле;
- в верхнем и нижнем яремных узлах;

**157. Языкоглоточный нерв выходит из черепа через:**

- рваное отверстие;
- верхнюю глазничную щель;
- подъязычный канал;
- круглое отверстие;
- яремное отверстие;

**158. К чувствительным ветвям языкоглоточного нерва относятся:**

- малый каменистый нерв, барабанный нерв, глоточные нервы;
- глоточные, миндаликовые и язычные ветви, синусная ветвь к сонному синусу;
- синусная ветвь к сонному синусу, миндаликовые, глоточные ветви, малый каменистый нерв;
- язычная, синусная, миндаликовая, глоточная ветви, ветвь к шилоглоточной мышце;
- барабанный нерв, ветвь к шилоглоточной мышце;

**159. Двигательные ветви языкоглоточного нерва иннервируют:**

- мышцы языка;
- мышцы мягкого неба;
- шилоглоточную мышцу;
- мышцы-констрикторы глотки;

**160. Барабанный нерв имеет ветви:**

- барабанное сплетение и малый каменистый нерв;
- сонное сплетение и большой каменистый нерв;
- крылонебное сплетение и сонно-барабанные нервы;
- барабанное сплетение и нерв барабанной струны;
- глоточное сплетение и язычные ветви;

**161. Аксоны нейронов слюноотделительного ядра IX пары проходят:**

- в составе соединительной ветви к блуждающему нерву;
- в барабанном и малом каменистом нерве к ушному узлу,
- в большом каменистом нерве и нерве крыловидного канала к крылонебному узлу,
- в язычных и миндаликовых веточках к подъязычному узлу;
- через глоточные ветви к узлам глоточного сплетения;

**162. Преганглионарные парасимпатические волокна малого каменистого нерва заканчиваются:**

- в ресничном узле;
- в крыловидно-небном узле;
- в поднижнечелюстном и подъязычном узлах;
- в ушном узле;
- в узле коленца;

**163. Блуждающий нерв является:**

- VIII парой черепных нервов;
- IX парой черепных нервов;
- X парой черепных нервов;
- XI парой черепных нервов;
- XII парой черепных нервов;

**164. Блуждающий нерв по составу волокон является:**

- двигательным;
- чувствительным;
- смешанным (двигательным и чувствительным);
- смешанным (двигательным, чувствительным и парасимпатическим);
- смешанным (двигательным и парасимпатическим);

**165. Ядра блуждающего нерва располагаются:**

- в продолговатом мозге;
- в области моста;
- в среднем мозге на уровне верхних холмиков;
- в среднем мозге на уровне нижних холмиков;
- в промежуточном мозге;

**166. Двигательное ядро X пары иннервирует:**

- мышцы промежности и прямой кишки;
- мышцы мягкого неба и гортани; мышечную оболочку глотки;
- диафрагму;
- мышечную оболочку тонкой и толстой кишки;
- мимические мышцы;

**167. Блуждающий нерв выходит из мозга:**

- между пирамидой и оливой;
- позади оливы;
- между пирамидой и мостом;
- между мостом и средними ножками мозжечка;
- с медиальной стороны ножек мозга;

**168. Чувствительным узлом блуждающего нерва является:**

- верхний и нижний яремные;
- узел коленца;
- крылонёбный;
- ушной;
- тройничный;

**169. Блуждающий нерв выходит из черепа через:**

- рваное отверстие;
- верхнюю глазничную щель;
- подъязычный канал;
- круглое отверстие;
- яремное отверстие;

**170. Блуждающий нерв имеет части:**

- головную, шейную, грудную, брюшную;
- лицевую, позвоночную, диафрагмальную;
- шейную, грудную, брюшную, тазовую;

- черепную, шейную, брюшную;
  - медиальную, латеральную, парietальную, висцеральную;
- 171. В головной части блуждающий нерв отдает ветви:**
- менингеальную и ушную;
  - менингеальную и барабанную;
  - барабанную и ушную;
  - менингеальную и синусную;
  - глоточные и гортанные;
- 172. Глоточные ветви блуждающего нерва иннервируют:**
- шилоглоточную мышцу, мышцы мягкого неба, мышцы-констрикторы глотки;
  - мышцы-констрикторы глотки, мышцы мягкого неба (кроме на-прягателя), слизистую глотки;
  - мышцы гортани, глотки, мягкого неба;
  - мышцы глотки, корень языка, мышцы мягкого неба;
- 173. К шейному отделу блуждающего нерва относятся:**
- миндаликовые ветви, глоточные, барабанный нерв, гортанные нервы;
  - глоточные, верхние шейные сердечные, верхний гортанный, возвратный гортанный нервы;
  - ушной, глоточные, верхние шейные, сердечные, возвратный гортанный нервы;
  - верхний и возвратный гортанный нервы, верхние шейные, сердечные, бронхиальные нервы;
  - язычный, глоточный, верхний гортанный нервы;
- 174. Верхний гортанный нерв содержит волокна:**
- двигательные;
  - чувствительные;
  - чувствительные и двигательные;
  - чувствительные и парасимпатические;
  - чувствительные, двигательные и парасимпатические;
- 175. Возвратный гортанный нерв является:**
- ветвью лицевого нерва;
  - ветвью тройничного нерва;
  - ветвью языкоглоточного нерва;
  - ветвью блуждающего нерва;
- 176. К шейному отделу блуждающего нерва относятся:**
- передний и задний блуждающие стволы;
  - грудные сердечные и бронхиальные ветви, пищеводное сплетение;
  - гортанные нервы;
  - ушная и менингеальная ветви;
  - глоточные ветви и глоточное сплетение;
- 177. Передний блуждающий ствол соответствует:**
- правому блуждающему нерву;
  - левому блуждающему нерву;
  - ветвям чревного сплетения;
- 178. Задний блуждающий ствол соответствует:**

- правому блуждающему нерву;
- левому блуждающему нерву;
- ветвям чревного сплетения;

**179. К брюшному отделу блуждающего нерва относятся ветви:**

- желудочные и печеночные;
- тазовые и крестцовые;
- тазовые и чревные;
- мочепузырные и прямокишечные;
- промежностные;

**180. Мышцы мягкого нёба иннервирует:**

- подъязычный нерв;
- лицевой нерв;
- тройничный нерв;
- лицевой и тройничный нервы;
- блуждающий и тройничный нервы;

**181. Добавочный нерв является:**

- VIII парой черепных нервов;
- IX парой черепных нервов;
- X парой черепных нервов;
- XI парой черепных нервов;
- XII парой черепных нервов;

**182. Добавочный нерв по составу волокон является:**

- двигательным;
- чувствительным;
- смешанным (двигательным и чувствительным);
- смешанным (двигательным, чувствительным и парасимпатическим);
- смешанным (двигательным и парасимпатическим);

**183. Ядра добавочного нерва располагаются:**

- в продолговатом мозге;
- в области моста;
- в среднем мозге на уровне верхних холмиков;
- в среднем мозге на уровне нижних холмиков;
- в промежуточном мозге;

**184. Добавочный нерв выходит из мозга:**

- между пирамидой и оливой;
- позади оливы;
- между пирамидой и мостом;
- между мостом и средними ножками мозжечка;
- с медиальной стороны ножек мозга;

**185. Добавочный нерв выходит из черепа через:**

- рваное отверстие;
- овальное отверстие;
- подъязычный канал;
- круглое отверстие;
- яремное отверстие;

**186. К ветвям добавочного нерва относятся:**

- барабанный и малый каменистый нервы, шилоглоточная и си- нусная ветви; миндаликовые, язычные и глоточные ветви;
- менингеальная и ушная ветвь, глоточные ветви; верхний и ниж- ний, возвратный гортанный нерв, трахеальные и пищеводные ветви, сердечные нервы;
- язычные ветви, шейная петля;
- внутренняя ветвь, наружная ветвь;

**187. Добавочный нерв иннервирует:**

- мышцы языка;
- жевательные мышцы;
- мимические мышцы;
- мышцы подъязычной кости;
- грудино-ключично-сосцевидную и трапецевидную мышцы;

**188. Подъязычный нерв является:**

- VIII парой черепных нервов;
- IX парой черепных нервов;
- X парой черепных нервов;
- XI парой черепных нервов;
- XII парой черепных нервов;

**189. Подъязычный нерв по составу волокон является:**

- двигательным;
- чувствительным;
- смешанным (двигательным и чувствительным);
- смешанным (двигательным, чувствительным и парасимпатиче-ским);
- смешанным (двигательным и парасимпатическим);

**190. Ядро подъязычного нерва располагаются:**

- в продолговатом мозге;
- в области моста;
- в среднем мозге на уровне верхних холмиков;
- в среднем мозге на уровне нижних холмиков;
- в промежуточном мозге;

**191. Подъязычный нерв иннервирует:**

- слизистую передних 2/3 языка;
- слизистую задней трети языка;
- мышцы языка и мышцы, лежащие ниже подъязычной кости;
- слизистую и мышцы языка;
- мышцы языка и мышцы мягкого неба;

**192. Подъязычный нерв выходит из мозга:**

- в борозде между пирамидой и мостом;
- между мостом и средними ножками мозжечка;
- между пирамидой и оливой;
- в борозде между мостом и продолговатым мозгом латеральнееоливы;
- с латеральной стороны ножек мозга;

**193. В переднелатеральной борозде между пирамидой и оливой выходит:**

- блуждающий нерв;

- добавочный нерв;
- языкоглоточный нерв;
- подъязычный нерв;
- лицевой нерв;

**194. Ветвями подъязычного нерва являются:**

- нижний альвеолярный нерв;
- язычные ветви и верхний корешок шейной петли;
- передние и задние корешковые ветви;
- язычный нерв;
- секреторные слюнные веточки;

**195. Подъязычный нерв соединяется:**

- с сонным сплетением;
- с шейным сплетением;
- с плечевым сплетением;
- с 1-ым межреберным нервом;
- с языкоглоточным нервом;

**196. Подъязычный нерв посредством шейной петли:**

- соединяется с шейным сплетением;
- соединяется с блуждающим нервом;
- иннервирует мышцы языка;
- иннервирует надподъязычные мышцы;
- иннервирует грудино-ключично-сосцевидную и трапециевидную мышцы;

**197. Мышцы языка иннервирует:**

- подъязычный нерв;
- лицевой нерв;
- тройничный нерв;
- лицевой и тройничный нервы;
- блуждающий и тройничный нервы;

**198. По составу волокон передний корешок спинномозгового нерва:**

- соматический двигательный;
- чувствительный;
- смешанный (соматические и вегетативные волокна);
- вегетативный;

**199. Состав заднего корешка спинномозгового нерва:**

- двигательный;
- чувствительный;
- смешанный;
- вегетативный;

**200. Состав спинномозгового нерва:**

- чувствительный;
- двигательный;
- смешанный;
- вегетативный;

**201. Состав передней ветви спинномозгового нерва:**

- чувствительная;
- двигательная;
- смешанная;
- вегетативная;

**202. Состав задней ветви спинномозгового нерва:**

- чувствительная;
- двигательная;
- смешанная;
- вегетативная;

**203. Состав оболочечной ветви спинномозгового нерва:**

- чувствительная;
- двигательная;
- смешанная;
- вегетативная;

**204. Состав белой соединительной ветви:**

- чувствительная;
- двигательная;
- смешанная;
- вегетативная;

**205. Белые соединительные ветви отходят от:**

- I-VII шейных спинномозговых нервов;
- VIII шейного, всех грудных, I-II поясничных спинномозговых нервов;
- III-V поясничных спинномозговых нервов;
- I-V крестцовых спинномозговых нервов;
- V крестцового и копчикового спинномозговых нервов;

**206. Вегетативные (симпатические) волокна проходят в составе передних корешков:**

- I-VII шейных сегментов;
- VIII шейного, всех грудных, I-II поясничных сегментов;
- III-V поясничных сегментов;
- I-V крестцовых сегментов;
- V крестцового и копчикового сегментов;

**207. Подзатылочный нерв является:**

- ветвью шейного сплетения;
- ветвью плечевого сплетения;
- задней ветвью первого шейного спинномозгового нерва;
- задней ветвью второго шейного спинномозгового нерва;
- передней ветвью шейного спинномозгового нерва;

**208. Подзатылочный нерв является:**

- чувствительным;
- двигательным;
- смешанным;

**209. Подзатылочные мышцы иннервирует:**

- большой затылочный нерв;
- малый затылочный нерв;

- подзатылочный нерв;
  - лицевой нерв;
  - тройничный нерв;
- 210. Большой затылочный нерв является:**
- ветвью шейного сплетения;
  - ветвью плечевого сплетения;
  - задней ветвью первого шейного спинномозгового нерва;
  - задней ветвью второго шейного спинномозгового нерва;
  - передней ветвью шейного спинномозгового нерва;
- 211. Большой затылочный нерв является:**
- чувствительным;
  - двигательным;
  - смешанным;
- 212. Межрёберные нервы образованы:**
- передними ветвями грудных спинномозговых нервов;
  - задними ветвями грудных спинномозговых нервов;
  - передними ветвями шейных спинномозговых нервов;
  - задними ветвями шейных спинномозговых нервов;
  - передними ветвями поясничных спинномозговых нервов;
- 213. Мышцы спины иннервирует:**
- задние ветви спинномозговых нервов;
  - межрёберные нервы;
  - межрёберные нервы и ветви поясничного сплетения;
  - ветви полового и копчикового сплетения;
  - задние ветви спинномозговых нервов и ветви плечевого сплетения;
- 214. Мышцы груди иннервирует:**
- задние ветви спинномозговых нервов;
  - межрёберные нервы;
  - межрёберные нервы и ветви поясничного сплетения;
  - межрёберные нервы и ветви плечевого сплетения;
  - ветви полового и копчикового сплетения;
- 215. Мышцы живота иннервирует:**
- задние ветви спинномозговых нервов;
  - межрёберные нервы;
  - межрёберные нервы и ветви поясничного сплетения;
  - межрёберные нервы и ветви плечевого сплетения;
  - ветви полового и копчикового сплетения;
- 216. Шейное сплетение образовано:**
- задними ветвями 4 верхних шейных спинномозговых нервов;
  - передними ветвями 4 верхних шейных спинномозговых нервов;
  - задними и передними ветвями 4 верхних шейных спинномозговых нервов;

- задними ветвями 4-5 спинномозговых нервов;
- передними ветвями 4-5 спинномозговых нервов;

**217. К чувствительным ветвям шейного сплетения относятся:**

- большой ушной, подзатылочный, надключичный и поперечный нервы шеи;
- большой ушной, малый затылочный, поперечный нерв шеи, надключичные;
- большой затылочный нерв, задний ушной, поперечный нерв шеи, надключичные;
- большой ушной, подзатылочный, подключичный, шейный;
- передний ушной, большой затылочный, поперечный нерв шеи, надключичные;

**218. Малый затылочный нерв является:**

- ветвью шейного сплетения;
- ветвью плечевого сплетения;
- задней ветвью первого шейного спинномозгового нерва;
- задней ветвью второго шейного спинномозгового нерва;
- передней ветвью шейного спинномозгового нерва;

**219. Кожу затылочной области иннервирует:**

- поперечный нерв шеи;
- надключичные нервы;
- большой ушной нерв;
- малый затылочный нерв;
- диафрагмальный нерв

**220. Большой ушной нерв является:**

- чувствительной ветвью шейного сплетения;
- двигательной ветвью шейного сплетения;
- смешанной ветвью шейного сплетения;
- короткой ветвью плечевого сплетения;
- длинной ветвью плечевого сплетения;

**221. Поперечный нерв шеи является:**

- чувствительной ветвью шейного сплетения;
- двигательной ветвью шейного сплетения;
- смешанной ветвью шейного сплетения;
- короткой ветвью плечевого сплетения;
- длинной ветвью плечевого сплетения;

**222. Кожу передней области шеи иннервирует:**

- задние ветви шейных спинномозговых нервов;
- надключичные нервы;
- поперечный нерв шеи;
- поперечный нерв шеи и лицевой нерв;
- большой ушной, поперечный нерв шеи и медиальный надключичный нерв;

**223. Надключичный нерв является:**

- чувствительной ветвью шейного сплетения;
- двигательной ветвью шейного сплетения;
- смешанной ветвью шейного сплетения;
- короткой ветвью плечевого сплетения;
- длинной ветвью плечевого сплетения;

**224.**

**Диафрагмальный нерв является:**

- чувствительной ветвью шейного сплетения;
- двигательной ветвью шейного сплетения;
- смешанной ветвью шейного сплетения;
- короткой ветвью плечевого сплетения;
- длинной ветвью плечевого сплетения;

**225.**

**Лестничные мышцы иннервирует:**

- поперечный нерв шеи;
- надключичные нервы;
- шейная петля;
- мышечные ветви шейного сплетения;
- диафрагмальный нерв

**226.**

**Поверхностную шейную петлю образуют:**

- поперечный нерв шеи и нисходящая ветвь подъязычный нерв;
- поперечный нерв шеи и шейная ветвь лицевого нерва;
- ветви шейного сплетения и нисходящая ветвь подъязычногонерва;
- ветви шейного сплетения и внутренняя ветвь добавочного нерва;
- ветви шейного сплетения и наружная ветвь добавочного нерва;

**227.**

**Шейную петлю образуют:**

- поперечный нерв шеи и нисходящая ветвь подъязычный нерв;
- поперечный нерв шеи и шейная ветвь лицевого нерва;
- ветви шейного сплетения и нисходящая ветвь подъязычногонерва;
- ветви шейного сплетения и внутренняя ветвь добавочного нерва;
- ветви шейного сплетения и наружная ветвь добавочного нерва;

**228.**

**Диафрагмальный нерв в брюшной полости иннервирует:**

- селезенку;
- желудок;
- поджелудочную железу;
- печень;

**229. Плечевое сплетение образовано:**

- передними ветвями верхних 4 шейных спинномозговых нервов;
- задними ветвями верхних 4 шейных спинномозговых нервов;
- передними ветвями нижних 4 шейных и 1 грудного спинномозговых нервов;
- задними ветвями нижних 4 шейных и 1 грудного спинномозговых нервов;

**230. Стволы плечевого сплетения расположены:**

- в подмышечной полости;
- в предлестничном пространстве;
- в межлестничном пространстве;
- в плече-мышечном канале;

**231. К коротким ветвям плечевого сплетения относятся:**

- дорсальный лопаточный, длинный грудной, надключичный, надостный и подостный, торакодорсальный, большой и малый грудные;
- дорсальный лопаточный, подключичный, длинный грудной, надостный и подостный, латеральный и медиальные грудные;
- дорсальный лопаточный, длинный грудной, подмышечный, латеральный и медиальный грудные, торакодорсальный, над- и подлопаточные, подключичный;

- подмышечный, над- и подключичный, латеральный и медиальный грудные, надостный;

- длинный грудной, дорсальный лопаточный, подмышечный, над-ключичный;

**232. Дельтовидную мышцу иннервирует:**

- подлопаточный нерв;
- подмышечный нерв;
- надлопаточный нерв;
- дорсальный нерв лопатки;
- грудоспинной нерв;

**233. Малую круглую мышцу иннервирует:**

- подлопаточный нерв;
- подмышечный нерв;
- надлопаточный нерв;
- дорсальный нерв лопатки;
- грудоспинной нерв;

**234. Мышцу, поднимающую лопатку, иннервирует:**

- латеральный и медиальный грудные нервы;
- надлопаточный нерв;
- подлопаточный нерв;
- дорсальный нерв лопатки;
- подмышечный нерв;

**235. Ромбовидные мышцы иннервирует:**

- подлопаточный нерв;
- подмышечный нерв;
- надлопаточный нерв;
- дорсальный нерв лопатки;
- грудоспинной нерв;

**236. Переднюю зубчатую мышцу иннервирует:**

- длинный грудной нерв;
- подмышечный нерв;
- надлопаточный нерв;
- дорсальный нерв лопатки;
- грудоспинной нерв;

**237. Надостную и подостную мышцы иннервирует:**

- подлопаточный нерв;
- подмышечный нерв;
- надлопаточный нерв;
- дорсальный нерв лопатки;
- грудоспинной нерв;

**238. Подлопаточную и большую круглую мышцы иннервирует:**

- подлопаточный нерв;
- подмышечный нерв;
- надлопаточный нерв;
- дорсальный нерв лопатки;
- грудоспинной нерв;

- 239. Широчайшую мышцу спины иннервирует:**
- подлопаточный нерв;
  - подмышечный нерв;
  - надлопаточный нерв;
  - дорсальный нерв лопатки;
  - грудоспинной нерв;
- 240. Большую грудную мышцу иннервирует:**
- латеральный грудной нерв;
  - медиальный грудной нерв;
  - надлопаточный нерв;
  - дорсальный нерв лопатки;
  - грудоспинной нерв;
- 241. Малую грудную мышцу иннервирует:**
- латеральный грудной нерв;
  - медиальный грудной нерв;
  - надлопаточный нерв;
  - дорсальный нерв лопатки;
  - грудоспинной нерв;
- 242. Подключичную мышцу иннервирует:**
- латеральный и медиальный грудные нервы;
  - длинный грудной нерв;
  - подключичный нерв;
  - грудоспинной нерв;
  - подмышечный нерв;
- 243. Подмышечный нерв является:**
- чувствительным;
  - двигательным;
  - смешанным;
- 244. Латеральный и медиальный грудные нервы отходят от:**
- латерального пучка плечевого сплетения;
  - медиального пучка плечевого сплетения;
  - заднего пучка плечевого сплетения;
  - латерального и медиального пучков плечевого сплетения;
  - латерального и заднего пучков плечевого сплетения;
- 245. Подмышечный нерв отходит от:**
- латерального пучка плечевого сплетения;
  - медиального пучка плечевого сплетения;
  - заднего пучка плечевого сплетения;
  - латерального и медиального пучков плечевого сплетения;
  - латерального и заднего пучков плечевого сплетения;
- 246. Мышечно-кожный нерв отходит от:**
- латерального пучка плечевого сплетения;
  - медиального пучка плечевого сплетения;
  - заднего пучка плечевого сплетения;
  - латерального и медиального пучков плечевого сплетения;

- латерального и заднего пучков плечевого сплетения;

**247. Срединный нерв отходит от:**

- латерального пучка плечевого сплетения;
- медиального пучка плечевого сплетения;
- заднего пучка плечевого сплетения;
- латерального и медиального пучков плечевого сплетения;
- латерального и заднего пучков плечевого сплетения;

**248. Локтевой нерв отходит от:**

- латерального пучка плечевого сплетения;
- медиального пучка плечевого сплетения;
- заднего пучка плечевого сплетения;
- латерального и медиального пучков плечевого сплетения;
- латерального и заднего пучков плечевого сплетения;

**249. Медиальный кожный нерв плеча отходит от:**

- заднего пучка плечевого сплетения;
- медиального пучка плечевого сплетения;
- мышечно-кожного нерва;
- лучевого нерва;
- подмышечного нерва;

**250. Верхний латеральный кожный нерв плеча отходит от:**

- заднего пучка плечевого сплетения;
- медиального пучка плечевого сплетения;
- мышечно-кожного нерва;
- лучевого нерва;
- подмышечного нерва;

**251. Латеральный кожный нерв предплечья отходит от:**

- заднего пучка плечевого сплетения;
- медиального пучка плечевого сплетения;
- мышечно-кожного нерва;
- лучевого нерва;
- подмышечного нерва;

**252. Медиальный кожный нерв предплечья отходит от:**

- заднего пучка плечевого сплетения;
- медиального пучка плечевого сплетения;
- мышечно-кожного нерва;
- лучевого нерва;
- подмышечного нерва;

**253. Задний кожный нерв плеча отходит от:**

- заднего пучка плечевого сплетения;
- медиального пучка плечевого сплетения;
- мышечно-кожного нерва;
- лучевого нерва;
- подмышечного нерва;

**254. Передний межкостный нерв отходит от:**

- локтевого нерва;

- срединного нерва;
- мышечно-кожного нерва;
- поверхностной ветви лучевого нерва;
- глубокой ветви лучевого нерва;

**255. Задний межкостный нерв отходит от:**

- локтевого нерва;
- срединного нерва;
- мышечно-кожного нерва;
- поверхностной ветви лучевого нерва;
- глубокой ветви лучевого нерва;

**256. Кожу медиальной поверхности плеча иннервирует:**

- медиальный кожный нерв плеча;
- медиальный кожный нерв предплечья;
- мышечно-кожный нерв;
- лучевой нерв;
- лучевой и подмышечный нервы;

**257. Кожу латеральной поверхности плеча иннервирует:**

- медиальный кожный нерв плеча;
- медиальный кожный нерв предплечья;
- мышечно-кожный нерв;
- лучевой нерв;
- лучевой и подмышечный нервы;

**258. Кожу задней поверхности плеча иннервирует:**

- медиальный кожный нерв плеча;
- медиальный кожный нерв предплечья;
- мышечно-кожный нерв;
- лучевой нерв;
- лучевой и подмышечный нервы;

**259. Переднюю группу мышц плеча иннервирует:**

- срединный мозг;
- мышечно-кожный нерв;
- локтевой нерв;
- подмышечный нерв;
- лучевой нерв;

**260. Заднюю группу мышц плеча иннервирует:**

- срединный нерв;
- мышечно-кожный нерв;
- локтевой нерв;
- подмышечный нерв;
- лучевой нерв;

**261. Круглый и квадратный пронаторы предплечья иннервирует:**

- локтевой нерв;
- срединный нерв;
- лучевой нерв;
- мышечно-кожный нерв;

**262. Срединный нерв иннервируют мышцы передней группы предплечья, кроме:**

- поверхностного и глубокого сгибателя пальцев;
- лучевого сгибателя кисти и поверхностного сгибателя пальцев;
- локтевого сгибателя кисти и поверхностного сгибателя пальцев;
- локтевого сгибателя кисти и глубокого сгибателя пальцев;
- локтевого сгибателя пальцев;

**263. Межкостные мышцы кисти (тыльные и ладонные) иннервирует:**

- лучевой нерв;
- срединный нерв;
- локтевой нерв;
- мышечно-кожный нерв;

**264. Приводящую мышцу большого пальца иннервирует:**

- лучевой нерв;
- срединный нерв;
- локтевой нерв;
- мышечно-кожный нерв;

**265. Кожу задней поверхности предплечья иннервирует:**

- лучевой нерв;
- мышечно-кожный нерв;
- срединный нерв;
- локтевой нерв;

**266. Мышцы задней группы предплечья иннервирует:**

- срединный нерв;
- локтевой нерв;
- мышечно-кожный нерв;
- лучевой нерв;

**267. Кожу тыла кисти иннервирует:**

- локтевой нерв;
- срединный нерв;
- лучевой нерв;
- локтевой и лучевой нервы;
- локтевой и срединный нервы;

**268. Кожу ладони иннервирует:**

- локтевой нерв;
- срединный нерв;
- лучевой нерв;
- локтевой и лучевой нервы;
- локтевой и срединный нервы;

**269. Поясничное сплетение образовано:**

- передними ветвями 12 грудного и 1 - 4 поясничных спинномозговых нервов;
- задними ветвями 12 грудного и 1 - 4 поясничных спинномозговых нервов;
- передними ветвями крестцовых спинномозговых нервов;
- задними ветвями крестцовых спинномозговых нервов;

- передними ветвями 5 крестцового и копчикового спинномозговых нервов;

**270. К ветвям поясничного сплетения относятся:**

- большеберцовый, малоберцовый, половой, запирающий нервы;
- бедренный, запирающий, бедренно-половой, подвздошно-подчревный, подвздошно-паховый, латеральный кожный нерв бедра;
- подвздошно-надчревный, подвздошно-паховый, запирающий, бедренный, половой;
- верхний и нижний ягодичные нервы, половой нерв, задний кожный, седалищный нервы;

**271. Подвздошно-подчревный нерв является:**

- ветвью поясничного сплетения;
- ветвью крестцового сплетения;
- ветвью полового сплетения;
- ветвью копчикового сплетения;

**272. Подвздошно-паховый нерв является:**

- ветвью поясничного сплетения;
- ветвью крестцового сплетения;
- ветвью полового сплетения;
- ветвью копчикового сплетения;

**273. Подвздошно-паховый нерв проходит через:**

- паховый канал;
- сосудистую лакуну;
- мышечную лакуну;
- запирающий канал;
- надгрушевидное отверстие;

**274. В паховом канале проходит:**

- подвздошно-подчревный нерв;
- подвздошно-паховый нерв;
- латеральный кожный нерв бедра;
- бедренный нерв;
- запирающий нерв;

**275. Бедренно-половой нерв является:**

- ветвью поясничного сплетения;
- ветвью крестцового сплетения;
- ветвью полового сплетения;
- ветвью копчикового сплетения;

**276. Бедренная ветвь бедренно-полового нерва проходит через:**

- паховый канал;
- сосудистую лакуну;
- мышечную лакуну;
- запирающий канал;
- надгрушевидное отверстие;

- 277.** Половая ветвь бедренно-полового нерва проходит через:
- паховый канал;
  - сосудистую лакуну;
  - мышечную лакуну;
  - запирающий канал;
  - надгрушевидное отверстие;
- 278.** В паховом канале проходит:
- подвздошно-подчревный нерв;
  - бедренная ветвь бедренно-полового нерва;
  - половая ветвь бедренно-полового нерва;
  - бедренный нерв;
  - запирающий нерв;
- 279.** Через сосудистую лакуну проходит:
- подвздошно-подчревный нерв;
  - бедренная ветвь бедренно-полового нерва;
  - половая ветвь бедренно-полового нерва;
  - бедренный нерв;
  - запирающий нерв;
- 280.** Латеральный кожный нерв бедра является:
- ветвью поясничного сплетения;
  - ветвью крестцового сплетения;
  - ветвью полового сплетения;
  - ветвью копчикового сплетения;
- 281.** Латеральный кожный нерв бедра проходит через:
- паховый канал;
  - сосудистую лакуну;
  - мышечную лакуну;
  - запирающий канал;
  - надгрушевидное отверстие;
- 282.** Бедренный нерв является:
- ветвью поясничного сплетения;
  - ветвью крестцового сплетения;
  - ветвью полового сплетения;
  - ветвью копчикового сплетения;
- 283.** Бедренный нерв проходит через:
- паховый канал;
  - сосудистую лакуну;
  - мышечную лакуну;
  - подгрушевидное отверстие;
  - надгрушевидное отверстие;
- 284.** Через мышечную лакуну проходит:
- подвздошно-подчревный нерв;

- бедренная ветвь бедренно-полового нерва;
- половая ветвь бедренно-полового нерва;
- бедренный нерв;
- запирающий нерв;

**285. Подкожный нерв является:**

- ветвь поясничного сплетения;
- ветвь крестцового сплетения;
- ветвь бедренного нерва;
- ветвь седалищного нерва;

**286. Запирающий нерв является:**

- ветвь поясничного сплетения;
- ветвь крестцового сплетения;
- ветвь полового сплетения;
- ветвь копчикового сплетения;

**287. В запирающем канале проходит:**

- подвздошно-подчревный нерв;
- подвздошно-паховый нерв;
- латеральный кожный нерв бедра;
- бедренный нерв;
- запирающий нерв;

**288. Крестцовое сплетение образовано:**

- передними ветвями 12 грудного и 1 – 4 поясничных спинномозговых нервов;
- задними ветвями 12 грудного и 1 – 4 поясничных спинномозговых нервов;
- передними ветвями крестцовых спинномозговых нервов;
- задними ветвями крестцовых спинномозговых нервов;
- передними ветвями 5 крестцового и копчикового спинномозговых нервов;

**289. Верхний ягодичный нерв является:**

- ветвь поясничного сплетения;
- ветвь крестцового сплетения;
- ветвь полового сплетения;
- ветвь копчикового сплетения;

**290. Верхний ягодичный нерв проходит через:**

- паховый канал;
- сосудистую лакуну;
- мышечную лакуну;
- подгрушевидное отверстие;
- надгрушевидное отверстие;

**291. Нижний ягодичный нерв является:**

- ветвь поясничного сплетения;
- ветвь крестцового сплетения;
- ветвь полового сплетения;
- ветвь копчикового сплетения;

**292. Нижний ягодичный нерв проходит через:**

- паховый канал;
- сосудистую лакуну;

- мышечную лауну;
  - подгрушевидное отверстие;
  - надгрушевидное отверстие;
- 293. Задний кожный нерв бедра является:**
- ветвью поясничного сплетения;
  - ветвью крестцового сплетения;
  - ветвью полового сплетения;
  - ветвью копчикового сплетения;
- 294. Задний кожный нерв бедра является:**
- ветвью поясничного сплетения;
  - ветвью крестцового сплетения;
  - ветвью бедренного нерва;
  - ветвью седалищного нерва;
- 295. Задний кожный нерв бедра проходит через:**
- паховый канал;
  - сосудистую лауну;
  - мышечную лауну;
  - подгрушевидное отверстие;
  - надгрушевидное отверстие;
- 296. Седалищный нерв является:**
- ветвью поясничного сплетения;
  - ветвью крестцового сплетения;
  - ветвью полового сплетения;
  - ветвью копчикового сплетения;
- 297. Седалищный нерв проходит через:**
- паховый канал;
  - сосудистую лауну;
  - мышечную лауну;
  - подгрушевидное отверстие;
  - надгрушевидное отверстие;
- 298. Через подгрушевидное отверстие выходят нервы:**
- верхний и нижний ягодичные, запираательный, бедренный;
  - нижний ягодичный, половой, задний кожный и седалищный;
  - нижний ягодичный, бедренно-половой, задний кожный, седалищный;
  - больше- и малоберцовые, задний кожный и запираательный;
  - верхний и нижний ягодичные, половой, седалищный, бедренный;
- 299. Большеберцовый нерв является:**
- ветвью поясничного сплетения;
  - ветвью крестцового сплетения;
  - ветвью бедренного нерва;
  - ветвью седалищного нерва;
- 300. Большеберцовый нерв проходит через:**
- голеноподколенный канал;
  - верхний мышечно-малоберцовый канал;
  - нижний мышечно-малоберцовый канал;

- подгрушевидное отверстие;
- надгрушевидное отверстие;

**301. В голено-подколенном канале проходит:**

- седалищный нерв;
- большеберцовый нерв;
- общий малоберцовый нерв;
- глубокий малоберцовый нерв;
- поверхностный малоберцовый нерв;

**302. Медиальный подошвенный нерв является:**

- ветвью бедренного нерва;
- ветвью седалищного нерва;
- ветвью большеберцового нерва;
- ветвью общего малоберцового нерва;
- ветвью подкожного нерва;

**303. Латеральный подошвенный нерв является:**

- ветвью бедренного нерва;
- ветвью седалищного нерва;
- ветвью большеберцового нерва;
- ветвью общего малоберцового нерва;
- ветвью подкожного нерва;

**304. Медиальный кожный нерв икры является:**

- ветвью бедренного нерва;
- ветвью седалищного нерва;
- ветвью большеберцового нерва;
- ветвью общего малоберцового нерва;
- ветвью подкожного нерва;

**305. Общий малоберцовый нерв является:**

- ветвью поясничного сплетения;
- ветвью крестцового сплетения;
- ветвью бедренного нерва;
- ветвью седалищного нерва;

**306. Поверхностный малоберцовый нерв является:**

- ветвью бедренного нерва;
- ветвью седалищного нерва;
- ветвью большеберцового нерва;
- ветвью общего малоберцового нерва;
- ветвью подкожного нерва;

**307. Глубокий малоберцовый нерв является:**

- ветвью бедренного нерва;
- ветвью седалищного нерва;
- ветвью большеберцового нерва;
- ветвью общего малоберцового нерва;
- ветвью подкожного нерва;

**308. Поверхностный малоберцовый нерв проходит через:**

- голеноподколенный канал;

- верхний мышечно-малоберцовый канал;
- нижний мышечно-малоберцовый канал;
- подгрушевидное отверстие;
- надгрушевидное отверстие;

**309. В верхнем мышечно-малоберцовом канале проходит:**

- седалищный нерв;
- большеберцовый нерв;
- общий малоберцовый нерв;
- глубокий малоберцовый;
- поверхностный малоберцовый нерв;

**310. Латеральный кожный нерв икры является:**

- ветвью бедренного нерва;
- ветвью седалищного нерва;
- ветвью большеберцового нерва;
- ветвью общего малоберцового нерва;
- ветвью подкожного нерва;

**311. Икроножный нерв образован:**

- подкожным нервом;
- седалищным нервом;
- большеберцовым нервом;
- общим малоберцовым нервом;
- латеральным и медиальным кожными нервами икры;

**312. Медиальную группу мышц бедра иннервирует:**

- бедренный нерв;
- запирательный нерв;
- седалищный нерв;
- бедренно-половой нерв;
- подвздошно-надчревный нерв;

**313. Переднюю группу мышц бедра иннервирует:**

- бедренный нерв;
- запирательный нерв;
- седалищный нерв;
- бедренно-половой нерв;
- подвздошно-надчревный нерв;

**314. Заднюю группу мышц бедра иннервирует:**

- бедренный нерв;
- запирательный нерв;
- седалищный нерв;
- бедренно-половой нерв;
- подвздошно-надчревный нерв;

**315. Заднюю группу мышц голени иннервирует:**

- общий малоберцовый нерв;
- поверхностный малоберцовый нерв;
- глубокий малоберцовый нерв;
- большеберцовый нерв;

- седалищный нерв;

**316. Латеральную группу мышц голени иннервирует:**

- общий малоберцовый нерв;
- поверхностный малоберцовый нерв;
- глубокий малоберцовый нерв;
- большеберцовый нерв;
- седалищный нерв;

**317. Переднюю группу мышц голени иннервирует:**

- общий малоберцовый нерв;
- поверхностный малоберцовый нерв;
- глубокий малоберцовый нерв;
- большеберцовый нерв;
- седалищный нерв;

**318. Кожу задней поверхности бедра иннервирует:**

- подкожный нерв;
- запирающий нерв;
- бедренный и бедренно-половой нервы;
- латеральный кожный нерв бедра;
- задний кожный нерв бедра;

**319. Кожу передней поверхности бедра иннервирует:**

- подкожный нерв;
- запирающий нерв;
- бедренный и бедренно-половой нервы;
- латеральный кожный нерв бедра;
- задний кожный нерв бедра;

**320. Кожу медиальной поверхности бедра иннервирует:**

- подкожный нерв;
- запирающий нерв;
- бедренный и бедренно-половой нервы;
- латеральный кожный нерв бедра;
- задний кожный нерв бедра;

**321. Кожу латеральной поверхности бедра иннервирует:**

- подкожный нерв;
- запирающий нерв;
- бедренный и бедренно-половой нервы;
- латеральный кожный нерв бедра;
- задний кожный нерв бедра;

**322. Кожу задней поверхности голени иннервирует:**

- подкожный нерв (сафенус);
- икроножный нерв, медиальный и латеральный кожные нервы икры;
- большеберцовый нерв;
- поверхностный малоберцовый нерв;
- глубокий малоберцовый нерв;

**323. Кожу передне-медиальной поверхности голени иннервирует:**

- подкожный нерв (сафенус);

- икроножный нерв;
- большеберцовый нерв;
- поверхностный малоберцовый;
- глубокий малоберцовый нерв;

**324. Межкостные мышцы стопы (тыльные и подошвенные) иннервирует:**

- латеральный подошвенный нерв;
- медиальный подошвенный нерв;
- глубокий малоберцовый нерв;
- поверхностный малоберцовый нерв;
- икроножный нерв;

**325. Кожу медиального края стопы иннервирует:**

- подкожный нерв;
- икроножный нерв;
- поверхностный и глубокий малоберцовые нервы;
- латеральный и медиальный подошвенные нервы;
- латеральный и медиальный кожные нервы икры, икроножный нерв;

**326. Кожу латерального края стопы иннервирует:**

- подкожный нерв;
- икроножный нерв;
- поверхностный и глубокий малоберцовые нервы;
- латеральный и медиальный подошвенные нервы;
- латеральный и медиальный кожные нервы икры, икроножный нерв;

**327. Кожу тыла стопы, кроме I межпальцевого промежутка иннервирует:**

- глубокий малоберцовый нерв;
- икроножный нерв;
- большеберцовый нерв;
- поверхностный малоберцовый нерв;
- бедренный нерв;

**328. Кожу I межпальцевого промежутка тыла стопы иннервирует:**

- глубокий малоберцовый нерв;
- икроножный нерв;
- большеберцовый нерв;
- поверхностный малоберцовый нерв;
- подкожный нерв;

**329. Мышцы промежности иннервирует:**

- бедренно-половой нерв;
- верхний ягодичный нерв;
- нижний ягодичный нерв;
- половой нерв;
- седалищный нерв;

**330. Ресничный узел расположен:**

- в крыловидно-нёбной ямке;
- в подвисочной ямке;
- в глазнице;

- в дне полости рта;

**331. К ресничному узлу подходят ветви:**

- чувствительные - из слезного нерва, парасимпатические – из глазодвигательного, симпатические - из внутреннего сонного сплетения;
- чувствительные - из носо-ресничного нерва, парасимпатические из глазодвигательного, симпатические - из внутреннего сонного сплетения;
- чувствительные - из носоресничного, парасимпатические – из большого каменистого, симпатические - из внутреннего сонного канала;
- чувствительные - из носоресничного, парасимпатические – из глазодвигательного, симпатические - из наружного сонного сплетения;

**332. К ресничному узлу подходят преганглионарные парасимпатические волокна от:**

- верхнего слюноотделительного ядра;
- нижнего слюноотделительного ядра;
- заднего ядра блуждающего нерва;
- добавочного и непарного ядер глазодвигательного нерва;

**333. Источником симпатических волокон для ресничного узла является:**

- сплетение вокруг поверхностной височной артерии;
- сплетения вокруг язычной артерии;
- сплетения вокруг глазной артерии;
- глубокий каменистый нерв;
- малый каменистый нерв;

**334. Источником чувствительных волокон для ресничного узла является:**

- ушно-височный нерв;
- язычный нерв;
- верхнечелюстной нерв;
- носоресничный нерв;
- скуловой нерв;

**335. К ресничному узлу подходят:**

- чувствительные ветви от большого небного нерва;
- чувствительные ветви от ушно-височного нерва;
- чувствительные ветви от носоресничного нерва;
- чувствительные ветви от нижнечелюстного нерва;

**336. От ресничного узла постганглионарные волокна отходят по:**

- ветвям язычного нерва;
- околоушным ветвям ушно-височного нерва;
- носовым ветвям, скуловому нерву, небным нервам;
- длинным ресничным нервам;
- коротким ресничным нервам;

**337. Постганглионарные волокна ресничного узла иннервируют:**

- подъязычную железу;
- поднижнечелюстную железу;
- околоушную железу;
- мышцы зрачка и ресничную мышцу;
- слизистую полости носа, рта и слезную железу;

**338. Крылонебный узел связан с ветвью тройничного нерва:**

- глазным нервом;
- верхнечелюстным нервом;
- нижнечелюстным нервом;

**339. Крылонёбный узел расположен:**

- в крыловидно-нёбной ямке;
- в подвисочной ямке;
- в глазнице;
- в дне полости рта;

**340. К крылонебному узлу подходят ветви:**

- чувствительные - узловые из верхнечелюстного, парасимпатические – большой каменистый нерв, симпатические - глубокий каменистый нерв;
- чувствительные - из носоресничного нерва, парасимпатические – барабанная струна, симпатические - из внутреннего сонного сплетения;
- чувствительные - из верхнечелюстного, парасимпатические - большой каменистый нерв, симпатические - из сплетения лице- вой артерии;
- чувствительные - из скулового нерва, парасимпатические - ма- лый каменистый нерв, симпатические - глубокий каменистый нерв;

**341. Источником преганглионарных парасимпатических волокон для крылонёбного узла является:**

- барабанная струна;
- большой каменистый нерв;
- малый каменистый нерв;
- глубокий каменистый нерв;
- глазодвигательный нерв;

**342. К крылонёбному узлу подходят преганглионарные парасимпатические волокна от:**

- верхнего слюноотделительного ядра;
- нижнего слюноотделительного ядра;
- заднего ядра блуждающего нерва;
- добавочного и непарного ядер глазодвигательного нерва;

**343. Источником симпатических волокон для крылонёбного узла является:**

- сплетение вокруг поверхностной височной артерии;
- сплетения вокруг язычной артерии;
- сплетения вокруг глазной артерии;
- глубокий каменистый нерв;
- малый каменистый нерв;

**344. Источником чувствительных волокон для крылонёбного узла является:**

- ушно-височный нерв;
- язычный нерв;
- верхнечелюстной нерв;
- носоресничный нерв;
- скуловой нерв;

**345. От крылонёбного узла постганглионарные волокна отходят по:**

- ветвям язычного нерва;
- околоушным ветвям ушно-височного нерва;
- носовым ветвям, скуловому нерву, нёбным нервам;

- длинным ресничным нервам;
  - коротким ресничным нервам;
- 346. Постганглионарные волокна крылонёбного узла иннервируют:**

- подъязычную железу;
- поднижнечелюстную железу;
- околоушную железу;
- мышцы зрачка и ресничную мышцу;
- слизистую полости носа, рта и слёзную железу;

**347. Ушной узел расположен:**

- в крыловидно-нёбной ямке;
- в подвисочной ямке;
- в глазнице;
- в дне полости рта;

**348. К ушному узлу подходят ветви:**

- чувствительные - из нижнечелюстного нерва, парасимпатические - из большого каменистого нерва, симпатические - из сплетения средней оболочечной артерии;

чувствительные - из ушно-височного нерва, парасимпатические - малый каменистый нерв, симпатические - из сплетения средней оболочечной артерии;

- чувствительные - из язычного нерва, парасимпатические - барабанная струна симпатические - из сплетения лицевой артерии;

- чувствительные - из ушно-височного нерва, парасимпатические - барабанная струна симпатические - из сплетения средней оболочечной артерии;

**349. В ушном узле прерываются:**

- чувствительные ветви из верхнечелюстного нерва;
- парасимпатические ветви из большого каменистого нерва;
- парасимпатические волокна из глазного нерва;
- чувствительные ветви из нижнечелюстного нерва;
- парасимпатические волокна из малого каменистого нерва;

**350. К ушному узлу подходят преганглионарные парасимпатические волокна от:**

- верхнего слюноотделительного ядра;
- нижнего слюноотделительного ядра;
- заднего ядра блуждающего нерва;
- добавочного и непарного ядер глазодвигательного нерва;

**351. Источником симпатических волокон для ушного узла является:**

- сплетение вокруг средней менингеальной артерии;
- сплетения вокруг язычной артерии;
- сплетения вокруг глазной артерии;
- глубокий каменистый нерв;
- малый каменистый нерв;

**352. Источником чувствительных волокон для ушного узла является:**

- ушно-височный нерв;
- язычный нерв;
- верхнечелюстной нерв;
- носоресничный нерв;

- скуловой нерв;

**353. Постганглионарные волокна ушного узла иннервируют:**

- подъязычную железу;
- поднижнечелюстную железу;
- околоушную железу;
- мышцы зрачка и ресничную мышцу;
- слизистую полости носа, рта и слёзную железу;

**354. Поднижнечелюстной узел связан с ветвью тройничного нерва:**

- глазным нервом;
- верхнечелюстным нервом;
- нижнечелюстным нервом;

**355. Поднижнечелюстной узел расположен:**

- в крыловидно-нёбной ямке;
- в подвисочной ямке;
- в глазнице;
- в дне полости рта;

**356. К поднижнечелюстному узлу подходят ветви:**

- чувствительные - из нижнечелюстного нерва, парасимпатические - из большого каменистого нерва, симпатические - из сплетения средней оболочечной артерии;
- чувствительные - из ушно-височного нерва, парасимпатические - малый каменистый нерв, симпатические - из сплетения средней оболочечной артерии;
- чувствительные - из язычного нерва, парасимпатические - барабанная струна, симпатические - из сплетения лицевой артерии;
- чувствительные - из ушно-височного нерва, парасимпатические - барабанная струна, симпатические - из сплетения средней оболочечной артерии;

**357. Источником преганглионарных парасимпатических волокон для поднижнечелюстного узла является:**

- барабанная струна;
- большой каменистый нерв;
- малый каменистый нерв;
- глубокий каменистый нерв;
- глазодвигательный нерв;

**358. К поднижнечелюстному узлу подходят преганглионарные парасимпатические волокна от:**

- верхнего слюноотделительного ядра;
- нижнего слюноотделительного ядра;
- заднего ядра блуждающего нерва;
- добавочного и непарного ядер глазодвигательного нерва;

**359. Источником симпатических волокон для поднижнечелюстного узла является:**

- сплетение вокруг поверхностной височной артерии;
- сплетения вокруг лицевой артерии;
- сплетения вокруг глазной артерии;
- глубокий каменистый нерв;
- малый каменистый нерв;

**360. Источником чувствительных волокон для поднижнечелюстного узла**

является:

- ушно-височный нерв;
- язычный нерв;
- верхнечелюстной нерв;
- носоресничный нерв;
- скуловой нерв;

**361. Постганглионарные волокна поднижнечелюстного узла иннервируют:**

- слёзную железу;
- поднижнечелюстную железу;
- околоушную железу;
- мышцы зрачка и ресничную мышцу;
- слизистую полости носа и рта;

**362. Подъязычный узел расположен:**

- в крыловидно-нёбной ямке;
- в подвисочной ямке;
- в глазнице;
- в дне полости рта;

**363. К подъязычному узлу подходят ветви:**

- чувствительные - из нижнечелюстного нерва, парасимпатические - из большого каменистого нерва, симпатические - из сплетения средней оболочечной артерии;
- чувствительные - из ушно-височного нерва, парасимпатические - малый каменистый нерв, симпатические - из сплетения средней оболочечной артерии;
- чувствительные - из язычного нерва, парасимпатические - барабанная струна, симпатические - из сплетения лицевой артерии;
- чувствительные - из ушно-височного нерва, парасимпатические - барабанная струна, симпатические - из сплетения средней оболочечной артерии;

**364. К подъязычному узлу подходят преганглионарные парасимпатические волокна от:**

- верхнего слюноотделительного ядра;
- нижнего слюноотделительного ядра;
- заднего ядра блуждающего нерва;
- добавочного и непарного ядер глазодвигательного нерва;

**365. Источником симпатических волокон для подъязычного узла является:**

- сплетение вокруг поверхностной височной артерии;
- сплетения вокруг лицевой артерии;
- сплетения вокруг глазной артерии;
- глубокий каменистый нерв;
- малый каменистый нерв;

**366. Источником чувствительных волокон для подъязычного узла является:**

- ушно-височный нерв;
- язычный нерв;
- верхнечелюстной нерв;
- носоресничный нерв;
- скуловой нерв;

**367. Постганглионарные волокна подъязычного узла иннервируют:**

- подъязычную железу;
- слёзную железу;
- околоушную железу;
- мышцы зрачка и ресничную мышцу;
- слизистую полости носа и рта;

**368. Околоушная слюнная железа получает парасимпатическую иннервацию из:**

- ресничного узла;
- крылонебного узла;
- поднижнечелюстного узла;
- подъязычного узла;
- ушного узла;

**369. Околоушная слюнная железа получает симпатическую иннервацию из:**

- поднижнечелюстного узла;
- подъязычного узла;
- верхнего шейного узла;
- среднего шейного узла;
- ушного узла;

**370. Подъязычная слюнная железа получает парасимпатическую иннервацию из:**

- ресничного узла;
- крылонебного узла;
- верхнего шейного узла;
- подъязычного узла;
- ушного узла;

**371. Подъязычная слюнная железа получает симпатическую иннервацию из:**

- поднижнечелюстного узла;
- подъязычного узла;
- верхнего шейного узла;
- среднего шейного узла;
- ушного узла;

**372. Поднижнечелюстная слюнная железа получает парасимпатическую иннервацию из:**

- ресничного узла;
- крылонебного узла;
- поднижнечелюстного узла;
- верхнего шейного узла;
- ушного узла;

**373. Поднижнечелюстная слюнная железа получает симпатическую иннервацию из:**

- поднижнечелюстного узла;
- подъязычного узла;
- верхнего шейного узла;
- среднего шейного узла;
- ушного узла;

**374. Слёзная железа получает парасимпатическую иннервацию из:**

- поднижнечелюстного узла;
- подъязычного узла;
- ушного узла;
- ресничного узла;
- крылонебного узла;

**375. Слёзная железа получает симпатическую иннервацию из:**

- ушного узла;
- верхнего шейного узла;
- среднего шейного узла;
- ресничного узла;
- шейно-грудного узла;

**376. Железы слизистой носа получают парасимпатическую иннервацию из:**

- подъязычного узла;
- ушного узла;
- ресничного узла;
- крылонебного узла;
- поднижнечелюстного узла;

**377. К симпатическому стволу подходят:**

- белые соединительные ветви;
- серые соединительные ветви;
- малый внутренностный нерв;
- большой внутренностный нерв;
- поясничные внутренностные нервы;

**378. От верхнего шейного узла симпатического ствола отходит:**

- позвоночный нерв;
- средний шейный сердечный нерв;
- барабанный нерв;
- внутренний сонный нерв;
- нижний шейный сердечный нерв;

**379. От шейно-грудного узла симпатического ствола отходит:**

- средний шейный сердечный нерв;
- верхний шейный сердечный нерв;
- внутренний сонный нерв;
- позвоночный нерв;
- глубокий каменистый нерв;

**380. От внутреннего сонного нерва отходит:**

- большой каменистый нерв;
- глубокий каменистый нерв;
- малый каменистый нерв;
- средний шейный сердечный нерв;
- барабанный нерв;

**381. Вегетативные (симпатические) ядра располагаются:**

- в сером веществе всех шейных сегментов спинного мозга;
- в сером веществе всех крестцовых сегментов спинного мозга;

- в сером веществе всех поясничных сегментов спинного мозга;
- в боковых рогах VIII шейного, всех грудных, I-II поясничных сегментов;

- в сером веществе поясничных и крестцовых сегментов;

**382. Первый афферентный нейрон вегетативной рефлекторной дуги расположен:**

- в спинномозговых узлах и в чувствительных узлах черепных нервов;
- в вегетативных ядрах ЦНС;
- в периферических узлах вегетативной нервной системы;
- в передних рогах спинного мозга;
- в задних рогах спинного мозга;

**383. Эфферентное звено вегетативной рефлекторной дуги состоит:**

- из одного нейрона;
- из двух нейронов;
- из трех нейронов;
- из четырех нейронов;
- из пяти нейронов;

**384. Первый эфферентный нейрон вегетативной рефлекторной дуги располагается:**

- в спинномозговых узлах;
- в передних рогах спинного мозга;
- в вегетативных ядрах ЦНС;
- в периферических узлах вегетативной нервной системы;
- в чувствительных узлах черепных нервов;

**385. Второй эфферентный нейрон вегетативной рефлекторной дуги располагается:**

- в спинномозговых узлах;
- в передних рогах спинного мозга;
- в вегетативных ядрах ЦНС;
- в периферических узлах вегетативной нервной системы;
- в чувствительных узлах черепных нервов;

**386. Мышцы-констрикторы глотки иннервирует:**

- языкоглоточный нерв;
- добавочный нерв;
- подъязычный нерв;
- блуждающий нерв;
- тройничный нерв;

**387. Мышцы языка иннервирует:**

- языкоглоточный нерв;
- добавочный нерв;
- подъязычный нерв;

- блуждающий нерв;
- тройничный нерв;

**388. Мышцы гортани иннервирует:**

- языкоглоточный нерв;
- добавочный нерв;
- подъязычный нерв;
- блуждающий нерв;
- тройничный нерв;

**389. Железы слизистой гортани получают симпатическую иннервацию из:**

- верхнего шейного узла;
- среднего шейного узла;
- шейно-грудного узла;
- крыло-небного узла;
- ресничного узла;

**390. Железы слизистой глотки получают симпатическую иннервацию из:**

- верхнего шейного узла;
- среднего шейного узла;
- шейно-грудного узла;
- крыло-небного узла;
- ресничного узла;

**391. Парасимпатическая иннервация легких осуществляется ветвями:**

- блуждающего нерва;
- чревного сплетения;
- верхнего брыжеечного сплетения;
- диафрагмального нерва;
- тазовых внутренностных нервов;

**392. Парасимпатическая иннервация трахеи осуществляется ветвями:**

- блуждающего нерва;
- чревного сплетения;
- верхнего брыжеечного сплетения;
- диафрагмального нерва;
- тазовых внутренностных нервов;

**393. Сердце получает симпатическую иннервацию от:**

- сердечных ветвей блуждающего нерва;
- диафрагмального нерва;
- чревного сплетения;
- верхних, нижних шейных сердечных нервов и грудных сердечных нервов;
- большого внутренностного нерва;

**394. Сердце получает парасимпатическую иннервацию от:**

- блуждающего нерва;
- чревного сплетения;
- верхнего брыжеечного сплетения;
- грудных сердечных нервов;
- нижнего брыжеечного сплетения;

- 395. Поверхностное внеорганное сердечное сплетение расположено:**
- позади дуги аорты (впереди бифуркации трахеи);
  - на передней поверхности легочного ствола и на вогнутой полуокружности дуги аорты;
  - в передней стенке предсердий;
  - в задней стенке правого предсердия;
  - в толще латеральной стенки правого желудочка;
- 396. Глубокое внеорганное сердечное сплетение расположено:**
- позади дуги аорты (впереди бифуркации трахеи);
  - на передней поверхности легочного ствола и на вогнутой полуокружности дуги аорты;
  - в передней стенке предсердий;
  - в задней стенке правого предсердия;
  - в толще латеральной стенки правого желудочка;
- 397. К поверхностному внеорганному сердечному сплетению подходят:**
- верхний правый шейный сердечный нерв и верхняя правая сердечная ветвь;
  - верхний левый шейный сердечный нерв (из левого верхнего шейного симпатического узла) и верхняя левая сердечная ветвь (из левого блуждающего нерва);
  - верхний средний нижний шейные и грудные сердечные нервы;
  - грудные сердечные нервы;
  - сердечные ветви блуждающего нерва;
- 398. Парасимпатическая иннервация пищевода осуществляется:**
- диафрагмальным нервом;
  - блуждающим нервом;
  - верхним брыжеечным сплетением;
  - чревным сплетением;
  - тазовыми внутренностными нервами;
- 399. Симпатические нервы подходят к желудку от:**
- чревного сплетения;
  - верхнего брыжеечного сплетения;
  - нижнего брыжеечного сплетения;
  - верхнего подчревного сплетения;
  - нижнего подчревного сплетения;
- 400. Парасимпатическая иннервация желудка осуществляется ветвями:**
- верхнего брыжеечного сплетения;
  - чревного сплетения;
  - блуждающего нерва;
  - тазовых внутренностных нервов;
  - верхнего подчревного сплетения;
- 401. Парасимпатическая иннервация поджелудочной железы осуществляется ветвями:**
- верхнего брыжеечного сплетения;
  - чревного сплетения;
  - блуждающего нерва;
  - тазовых внутренностных нервов;

- верхнего подчревного сплетения;

**402. Симпатические нервы подходят к тощей и подвздошной киш-ке от:**

- чревного сплетения;
- верхнего брыжеечного сплетения;
- нижнего брыжеечного сплетения;
- верхнего подчревного сплетения;
- нижнего подчревного сплетения;

**403. Парасимпатическая иннервация тощей и подвздошной киш-ки осуществляется ветвями:**

- чревного сплетения;
- блуждающего нерва;
- верхнего брыжеечного сплетения;
- тазовых внутренностных нервов;
- верхнего подчревного сплетения;

**404. Парасимпатическая иннервация печени осуществляется вет-вями:**

- чревного сплетения;
- блуждающего нерва;
- верхнего брыжеечного сплетения;
- тазовых внутренностных нервов;
- верхнего подчревного сплетения;

**405. Печень получает симпатическую иннервацию из:**

- чревного сплетения;
- верхнего брыжеечного сплетения;
- нижнего брыжеечного сплетения;
- верхнего подчревного сплетения;
- нижнего подчревного сплетения;

**406. Парасимпатическая иннервация желчного пузыря осуществ-ляется ветвями:**

- блуждающего нерва;
- верхнего брыжеечного сплетения;
- чревного сплетения;
- тазовых внутренностных нервов;
- верхнего подчревного сплетения;

**407. Симпатические нервы подходят к слепой кишке от:**

- чревного сплетения;
- верхнего брыжеечного сплетения;
- нижнего брыжеечного сплетения;
- верхнего подчревного сплетения;
- нижнего подчревного сплетения;

**408. Парасимпатическая иннервация слепой кишки осуществ-ляется ветвями:**

- блуждающего нерва;
- тазовых внутренностных нервов;
- нижнего брыжеечного сплетения;
- верхнего подчревного сплетения;

- нижнего подчревного сплетения;
- 409. Парасимпатическая иннервация червеобразного отростка осуществляется ветвями:**
- тазовых внутренностных нервов;
  - нижнего брыжеечного сплетения;
  - верхнего подчревного сплетения;
  - нижнего подчревного сплетения;
  - блуждающего нерва;
- 410. Восходящая ободочная кишка получает симпатическую иннервацию от:**
- чревного сплетения;
  - верхнего брыжеечного сплетения;
  - нижнего брыжеечного сплетения;
  - верхнего подчревного сплетения;
  - нижнего подчревного сплетения;
- 411. Поперечная ободочная кишка получает симпатическую иннервацию от:**
- чревного сплетения;
  - верхнего брыжеечного сплетения;
  - нижнего брыжеечного сплетения;
  - верхнего подчревного сплетения;
  - нижнего подчревного сплетения;
- 412. Симпатические нервы подходят к нисходящей ободочной кишке от:**
- чревного сплетения;
  - верхнего брыжеечного сплетения;
  - нижнего брыжеечного сплетения;
  - верхнего подчревного сплетения;
  - нижнего подчревного сплетения;
- 413. Симпатические нервы подходят к почке от:**
- чревного сплетения;
  - верхнего брыжеечного сплетения;
  - нижнего брыжеечного сплетения;
  - верхнего подчревного сплетения;
  - нижнего подчревного сплетения;
- 414. Парасимпатическая иннервация почки осуществляется ветвями:**
- блуждающего нерва;
  - тазовых внутренностных нервов;
  - нижнего брыжеечного сплетения;
  - верхнего подчревного сплетения;
  - нижнего подчревного сплетения;
- 415. К мозговому веществу надпочечников подходят:**
- симпатическим преганглионарным нервным волокнам;
  - симпатическим постганглионарным нервным волокнам;
- 416. Парасимпатическая иннервация сигмовидной кишки осуществляется ветвями:**
- блуждающего нерва;

- тазовых внутренностных нервов;
- нижнего брыжеечного сплетения;
- верхнего подчревного сплетения;
- нижнего подчревного сплетения;

**417. Симпатические нервы подходят к сигмовидной кишке от:**

- чревного сплетения;
- верхнего брыжеечного сплетения;
- нижнего брыжеечного сплетения;
- верхнего подчревного сплетения;
- нижнего подчревного сплетения;

**418. К мочевому пузырю подходят симпатические нервы от:**

- чревного сплетения;
- верхнего брыжеечного сплетения;
- нижнего брыжеечного сплетения;
- верхнего подчревного сплетения;
- нижнего подчревного сплетения;

**419. Парасимпатическая иннервация мочевого пузыря осуществляется ветвями:**

- блуждающего нерва;
- тазовых внутренностных нервов;
- нижнего брыжеечного сплетения;
- верхнего подчревного сплетения;
- нижнего подчревного сплетения;

**420. Симпатические нервы подходят к предстательной железе от:**

- межбрыжеечного сплетения;
- нижнего брыжеечного сплетения;
- верхнего подчревного сплетения;
- нижнего подчревного сплетения;

**421. Парасимпатическая иннервация предстательной железы осуществляется ветвями:**

- блуждающего нерва;
- тазовых внутренностных нервов;
- нижнего брыжеечного сплетения;
- верхнего подчревного сплетения;
- нижнего подчревного сплетения;

**422. Парасимпатическая иннервация яичников осуществляется ветвями:**

- блуждающего нерва;
- тазовых внутренностных нервов;
- нижнего брыжеечного сплетения;
- верхнего подчревного сплетения;
- нижнего подчревного сплетения;

**423. Парасимпатическая иннервация маточных труб осуществляется ветвями:**

- блуждающего нерва;
- тазовых внутренностных нервов;
- нижнего брыжеечного сплетения;

- верхнего подчревного сплетения;
- нижнего подчревного сплетения;
- 424. Маточные трубы получают симпатическую иннервацию от:**
- чревного сплетения;
- верхнего брыжеечного сплетения;
- нижнего брыжеечного сплетения;
- верхнего подчревного сплетения;
- нижнего подчревного сплетения;
- 425. Мышцы мочеполовой диафрагмы иннервирует:**
- половой нерв;
- бедренно-половой нерв;
- подвздошно-паховый нерв;
- нижний ягодичный нерв;
- верхний ягодичный нерв;
- 426. Мышцы тазовой диафрагмы иннервирует:**
- половой нерв;
- бедренно-половой нерв;
- подвздошно-паховый нерв;
- нижний ягодичный нерв;
- верхний ягодичный нерв;

### **ЭСТЕЗИОЛОГИЯ**

- 1. Светочувствительная оболочка глаза (сетчатка) развивается:**
  - из передней стенки будущего конечного мозга;
  - из мезенхимы, окружающей глазное яблоко;
  - из энтодермы;
  - из боковой стенки мозгового пузыря (будущий промежуточный мозг);
  - из передней стенки среднего мозгового пузыря;
- 2. Сосудистая и фиброзная оболочки глаза развиваются:**
  - из эктодермы;
  - из мезенхимы;
  - из мезодермы;
  - из энтодермы;
  - из энто- и эктодермы;
- 3. Хрусталик развивается:**
  - из мезенхимы;
  - непосредственно из эктодермы;
  - из энтодермы;
  - непосредственно из мезодермы;
  - капсула – из мезенхимы, ядро – из эктодермы;
- 4. Оболочки глазного яблока:**
  - фиброзная, сосудистая, сетчатая;
  - фиброзная, собственно сосудистая, склера;
  - склера, роговица, сетчатка;
  - сосудистая, ресничное тело, радужка;
  - собственно сосудистая, радужка, сетчатка;

- 5. Фиброзная оболочка глазного яблока состоит:**
- из собственно сосудистой и радужки;
  - из роговицы и ресничного тела;
  - из роговицы и склеры;
  - из склеры и радужки;
  - из склеры и собственно сосудистой;
- 6. Сосудистая оболочка глазного яблока состоит:**
- из собственно сосудистой, склеры и радужки;
  - из хрусталика, стекловидного тела и ресничного тела;
  - из собственно сосудистой, ресничного тела и радужки;
  - из ресничного тела, склеры и хрусталика;
  - из радужки, ресничного тела и склеры;
- 7. Задняя камера глазного яблока расположена:**
- между роговицей спереди и передней поверхностью радужки сзади;
  - между задней поверхностью радужки и передней поверхностью хрусталика;
  - между задней поверхностью радужки и сетчаткой;
  - между задней поверхностью хрусталика и сетчаткой;
  - между роговицей спереди и хрусталиком сзади;
- 8. Передняя камера глазного яблока расположена:**
- между задней поверхностью радужки и сетчаткой;
  - между передней поверхностью хрусталика и радужкой сзади;
  - между роговицей спереди и хрусталиком сзади;
  - между задней поверхностью радужки и передней поверхностью хрусталика;
  - между роговицей спереди и передней поверхностью радужки сзади;
- 9. Частями сетчатой оболочки являются:**
- зрительная и "слепая";
  - склера и роговица;
  - ресничное тело и радужка;
  - собственно сосудистая оболочка;
  - стекловидное тело;
- 10. К ядру глазного яблока относятся:**
- роговица и склера;
  - радужка и ресничное тело;
  - влага передней и задней камер глаза;
  - сетчатая оболочка;
  - зрачок;
- 11. Зрительная ось глазного яблока проходит:**
- от переднего полюса глазного яблока (наиболее выступающая точка роговицы) до центральной ямки сетчатки (точка наилучшего видения);
  - от переднего полюса (наиболее выступающая точка роговицы) до заднего полюса (место выхода зрительного нерва);
  - от переднего полюса (передней поверхности роговицы) до центральной ямки сетчатки;
  - от заднего полюса хрусталика до собственно сосудистой;
  - от переднего полюса хрусталика до заднего полюса глаза (место выхода зрительного нерва);

**12. Наружная ось глазного яблока проходит:**

- от переднего полюса (наиболее выступающая точка роговицы) до заднего полюса (место выхода зрительного нерва);
- от задней поверхности роговицы до диска зрительного нерва;
- от переднего полюса (передней поверхности роговицы) до центральной ямки сетчатки;
- от заднего полюса хрусталика до собственно сосудистой;
- от переднего полюса хрусталика до заднего полюса глаза (место выхода зрительного нерва);

**13. Внутренняя ось глазного яблока проходит:**

- от задней поверхности роговицы до хрусталика;
- от радужной оболочки до сетчатки;
- от задней поверхности роговицы до сетчатки;
- от заднего полюса хрусталика до собственно сосудистой;
- от переднего полюса хрусталика до собственно сосудистой;

**14. К светопреломляющим средам глазного яблока относятся:**

- зрачок;
- склера;
- радужка;
- хрусталик;
- диск зрительного нерва;

**15. Суживает зрачок следующая мышца:**

- верхняя прямая;
- верхняя косая;
- диллятор зрачка;
- сфинктер зрачка;
- нижняя косая;

**16. Расширяет зрачок следующая мышца:**

- верхняя прямая;
- верхняя косая;
- диллятор зрачка;
- сфинктер зрачка;
- нижняя косая;

**17. Аккомодацию глаза обеспечивает мышца:**

- верхняя прямая;
- ресничная;
- диллятор зрачка;
- сфинктер зрачка;
- нижняя косая;

**18. Мышца, суживающая зрачок, и ресничная мышца иннервируются:**

- из добавочного ядра глазодвигательного нерва (ядро Якубовича);
- из двигательного ядра блокового нерва;
- из промежуточного ядра среднего мозга (ядро Кахаля);
- зрительным нервом;
- из ядра задней спайки мозга (ядро Даркшевича);

**19. Слезная железа расположена:**

- верхний медиальный угол глазницы;
- верхний латеральный угол глазницы;
- нижний медиальный угол глазницы;
- нижний латеральный угол глазницы;

**20. Носослезный проток открывается в полости носа:**

- верхний носовой ход;
- средний носовой ход;
- нижний носовой ход;
- общий носовой ход;

**21. Верхняя косая мышца глаза поворачивает глазное яблоко:**

- вверх и кнаружи;
- кнаружи;
- кнутри и вниз;
- вниз и кнаружи;
- кнутри;

**22. Нижняя косая мышца глаза поворачивает глазное яблоко израчок:**

- кнутри и вниз;
- вниз и кнаружи;
- вверх и кнаружи;
- кнаружи;
- кнутри;

**23. Все мышцы глазного яблока начинаются в глубине глазницы от общего сухожильного кольца, кроме одной мышцы:**

- нижней косой;
- верхней прямой;
- верхней косой;
- латеральной прямой;
- поднимающей верхнее веко;

**24. В верхнемедиальной части глазницы через блок (трохлеа) перекидывается сухожилие мышцы глазного яблока:**

- нижней прямой;
- верхней косой;
- медиальной прямой;
- верхней прямой;
- нижней косой;

**25. От глазничной поверхности тела верхней челюсти возле отверстия носослезного канала начинается мышца глазного яблока:**

- медиальная прямая;
- нижняя прямая;
- верхняя косая;
- латеральная прямая;
- нижняя косая;

**26. Нервный импульс в сетчатке возникает:**

- в палочковидных и колбочковидных зрительных клетках;
- в «слепом» пятне;

- в биполярных нейронах;
  - в ганглиозных нейронах;
  - в биполярных и ганглиозных нейронах;
- 27. Зрительный нерв формируют аксоны:**
- биполярных клеток (нейроцитов) сетчатки;
  - палочковидных зрительных клеток;
  - нейроцитов (мультиполярных клеток) ганглиозного слоя;
  - клеток пигментного слоя сетчатки;
  - колбочковидных зрительных клеток;
- 28. В зрительном перекресте перекрещиваются волокна:**
- от медиальных частей сетчатки обоих глаз;
  - от центральных частей сетчатки обоих глаз;
  - от верхних частей сетчатки обоих глаз;
  - от латеральных частей сетчатки обоих глаз;
  - от нижних частей сетчатки обоих глаз;
- 29. При повреждении хиазмы происходит потеря функции проведения импульсов:**
- от медиальной части сетчатки;
  - от центральной части сетчатки;
  - от верхней части сетчатки;
  - от латеральной части сетчатки;
  - от нижней части сетчатки;
- 30. При повреждении зрительного тракта происходит потеря функции проведения импульсов:**
- от латеральной части сетчатки глаза этой же стороны и медиальной части – другого;
  - от центральной части сетчатки своей стороны;
  - от верхней части сетчатки этой же стороны и нижней части – другой;
  - от латеральной части сетчатки другой стороны и медиальной - своей;
  - от нижней части сетчатки этой же стороны и верхней части – другой;
- 31. Ядро зрительного анализатора располагается:**
- в заднем отделе нижней лобной извилины;
  - в верхней височной извилине;
  - в угловой извилине;
  - в надкраевой извилине;
  - на медиальной поверхности затылочной доли по сторонам от шпорной борозды;
- 32. Ушная раковина образуется:**
- из мезенхимальных островков, прилегающих к эктодермальной борозде;
  - из энтодермы головного отдела зародыша;
  - из первого жаберного (висцерального) кармана, его дистальной части;
  - из утолщения эктодермы на поверхности головного отдела зародыша по бокам от нервной пластинки;

- из хрящей первой и второй висцеральных дуг;

**33. Перепончатый лабиринт развивается:**

- из мезенхимальных островков, прилегающих к эктодермальной борозде;
- из энтодермы головного отдела зародыша;
- из первого жаберного (висцерального) кармана, его дистальной части;
- из хрящей первой и второй висцеральных дуг;
- из утолщения эктодермы на поверхности головного отдела зародыша по бокам от нервной пластинки;

**34. Слуховые косточки развиваются:**

- из мезенхимальных островков, прилегающих к эктодермальной борозде;
- из энтодермы головного отдела зародыша;
- из первого жаберного (висцерального) кармана, его дистальной части;
- из утолщения эктодермы на поверхности головного отдела зародыша по бокам от нервной пластинки;
- из хрящей первой и второй висцеральных дуг;

**35. Барабанная полость и слуховая труба развиваются:**

- из мезенхимальных островков, прилегающих к эктодермальной борозде;
- из энтодермы головного отдела зародыша;
- из первого жаберного (висцерального) кармана, его дистальной части;
- из утолщения эктодермы на поверхности головного отдела зародыша по бокам от нервной пластинки;
- из хрящей первой и второй висцеральных дуг;

**36. К среднему уху относятся:**

- барабанная полость со слуховыми косточками, слуховая (евстахиева) труба, ячейки сосцевидного отростка;
- барабанная перепонка, барабанная полость, слуховые косточки, внутренний слуховой проход;
- барабанная перепонка, слуховые косточки, слуховая (евстахиева) труба, улитка;
- наружный слуховой проход, барабанная полость, слуховая (евстахиева) труба;
- барабанная перепонка, барабанная полость, преддверие костного лабиринта;

**37. К внутреннему уху относятся:**

- костный лабиринт, перепончатый лабиринт;
- слуховая (евстахиева) труба, костный лабиринт, полукружные каналы;
- слуховые косточки, перепончатый лабиринт, преддверие;
- полукружные каналы, барабанная перепонка, улитка;
- улитка, слуховая (евстахиева) труба, преддверие;

**38. Свободный загнутый хрящевой край ушной раковины называется:**

- долька ушной раковины (мочка);
- противокозелок;
- завиток;
- противозавиток;
- козелок;

**39. Хрящевой выступ на ушной раковине спереди от слухового прохода**

называется:

- долька ушной раковины (мочка);
- противокозелок;
- завиток;
- противозавиток;
- козелок;

**40. На внутренней стороне ушной раковины параллельно завитку расположено возвышение:**

- бугорок (дарвинов) ушной раковины;
- противокозелок;
- завиток;
- противозавиток;
- козелок;

**41. Верхняя стенка барабанной полости называется:**

- яремная;
- покрышечная;
- сонная;
- лабиринтная;
- перепончатая;

**42. Медиальная стенка барабанной полости называется:**

- яремная;
- покрышечная;
- сонная;
- лабиринтная;
- перепончатая;

**43. Латеральная стенка барабанной полости называется:**

- яремная;
- покрышечная;
- сонная;
- лабиринтная;
- перепончатая;

**44. Передняя стенка барабанной полости называется:**

- яремная;
- покрышечная;
- сонная;
- лабиринтная;
- перепончатая;

**45. Слуховая (евстахиева) труба служит сообщением между:**

- преддверием костного лабиринта и глоткой;
- носоглоткой и барабанной полостью;
- барабанной полостью и полостью носа;
- полостью рта и улиткой;
- ротоглоткой и наружным слуховым протоком;

**46. К костному лабиринту относятся:**

- преддверие, улитка, полукружные каналы;

- слуховая (евстахиева) труба, слуховые косточки, полукружные каналы;
- улитка, полукружные каналы, барабанная полость;
- преддверие, барабанная полость со слуховыми косточками;
- внутренний слуховой проход и мышечно-трубный канал;

**47. Различают следующие костные полукружные каналы:**

- передний (сагиттальный, верхний), задний (фронтальный), латеральный (горизонтальный);
- передний (сагиттальный, верхний), медиальный (вертикальный), латеральный (горизонтальный);
- медиальный (вертикальный), латеральный (горизонтальный), задний (фронтальный);
- задний (фронтальный), латеральный (горизонтальный), медиальный (сагиттальный, нижний);
- латеральный (фронтальный), медиальный (сагиттальный, нижний), передний (горизонтальный);

**48. В перепончатом лабиринте выделяют:**

- эллиптический и сферический мешочки, один полукружный и два улитковых протока;
- цилиндрический и сферический мешочки, полукружные и улитковый протоки;
- преддверие, улитка и полукружные протоки;
- полукружные протоки, барабанная и преддверная лестницы;
- эллиптический и сферический мешочки, три полукружных и улитковый протоки;

**49. Щель между костным и перепончатым лабиринтами заполнена:**

- воздухом;
- эндолимфой;
- кровью;
- перилимфой;
- ликвором;

**50. Перепончатый лабиринт заполнен:**

- воздухом;
- эндолимфой;
- кровью;
- перилимфой;
- ликвором;

**51. Первыми нейронами слуховой части преддверно-улиткового нерва являются:**

- переднее (вентральное) и заднее (дорзальное) улитковые ядра;
- волосковые сенсорные клетки преддверного узла;
- сенсорные биполярные (волосковые) клетки спирального узла улитки;
- ядро трапецевидного тела;
- вестибулярные ядра ромбовидной ямки;

**52. Вторыми нейронами слуховой части преддверно-улиткового нерва являются:**

- переднее (вентральное) и заднее (дорзальное) улитковые ядра моста;

- волосковые сенсорные клетки преддверного узла;
- сенсорные биполярные (волосковые) клетки спирального узла улитки;
- ядро трапецевидного тела;
- вестибулярные ядра ромбовидной ямки;

**53. К подкорковым центрам слуха относятся:**

- верхние холмики крыши среднего мозга и латеральное коленчатое тело;
- нижние холмики крыши среднего мозга и медиальное коленчатое тело;
- подушка зрительного бугра и нижние холмики среднего мозга;
- верхние и нижние холмики крыши среднего мозга;
- нижние холмики крыши среднего мозга, латеральное коленчатое тело,
- передний бугорок зрительного бугра;

**54. Кортикальный конец слухового анализатора находится:**

- в верхней височной извилине;
- в средней височной извилине;
- по краям шпорной борозды;
- в парагиппокампальной извилине;
- в надкорковой извилине;

**55. Первыми нейронами вестибулярной части преддверно-улиткового нерва являются:**

- переднее (вентральное) и заднее (дорзальное) улитковые ядра;
- волосковые сенсорные клетки преддверного узла;
- сенсорные биполярные (волосковые) клетки спирального узла улитки;
- ядро трапецевидного тела;
- вестибулярные ядра ромбовидной ямки;

**56. Вторыми нейронами вестибулярной части преддверно-улиткового нерва являются:**

- переднее (вентральное) и заднее (дорзальное) улитковые ядра;
- волосковые сенсорные клетки преддверного узла;
- сенсорные биполярные (волосковые) клетки спирального узла улитки;
- ядро трапецевидного тела;
- вестибулярные ядра ромбовидной ямки;

**57. Кортикальный центр обоняния находится:**

- в крючке парагиппокампальной извилины;
- в обонятельной луковице;
- в гиппокампе;
- в поясничной извилине;
- в обонятельном треугольнике;

**58. Обонятельная область носа находится на слизистой оболочке:**

- верхней и средней носовых раковин;
- средней и нижней носовых раковин;
- перегородки носа и средней носовой раковины;
- нижней части перегородки носа и нижней носовой раковины;



- верхней носовой раковины и верхней части перегородки носа;
- 59.** Рецепторные клетки обонятельной области слизистой оболочки носа представлены:
- обонятельными (боуменовыми) железами;
  - поддерживающими клетками;
  - митральными клетками обонятельных клубочков;
  - обонятельными нейросенсорными клетками;
  - ганглиозными нейронами;
- 60.** Обонятельный тракт образуют аксоны:
- нервных клеток переднего продырявленного вещества;
  - митральных клеток обонятельной луковицы;
  - поддерживающих (базальных) клеток;
  - нервных клеток обонятельного треугольника;
  - обонятельных нейросенсорных клеток слизистой носа;
- 61.** В обонятельном треугольнике обонятельный тракт разделяется на три обонятельных полоски (пучка):
- верхнюю, нижнюю и промежуточную (среднюю);
  - латеральную, верхнюю и нижнюю;
  - латеральную, медиальную и промежуточную (среднюю);
  - латеральную медиальную и переднюю;
  - промежуточную (среднюю), переднюю и заднюю;
- 62.** В слизистой оболочке языка вкусовые почки отсутствуют:
- в нитевидных сосочках;
  - в желобовидных сосочках;
  - в листовидных;
  - в грибовидных;
  - в грибовидных и листовидных;
- 63.** Тело I нейрона рефлекторной дуги вкусовой чувствительности передних 2/3 языка находится:
- в нижнем яремном узле языкоглоточного нерва;
  - в узле колена лицевого нерва;
  - в тройничном узле;
  - в поднижнечелюстном узле;
  - в подъязычном узле;
- 64.** Тело I нейрона рефлекторной дуги вкусовой чувствительности задней трети языка находится:
- в нижнем яремном узле языкоглоточного нерва;
  - в поднижнечелюстном узле;
  - в подъязычном узле;
  - в узле колена лицевого нерва;
  - в тройничном узле;
- 65.** Барабанная струна лицевого нерва (VII пара) осуществляет вкусовую иннервацию слизистой:



- задней 1/3 языка;
  - передние 2/3 языка;
  - корня языка и небных дужек;
  - области желобовидных сосочков языка;
  - мягкого неба и небных дужек;
- 66. Корковый конец вкусового анализатора находится:**
- в ядре одиночного тракта;
  - в поясной извилине;
  - в крючке парагиппокампальной извилины и в нижнем отделе постцентральной извилины;
  - в надкраевой извилине;
  - в сосцевидных телах;
- 67. Слои кожи (поверхностный и глубокий) развиваются:**
- эпидермис – из энтодермы, дерма – из мезенхимы;
  - эпидермис – из мезенхимы, дерма – из мезодермы;
  - эпидермис – из мезенхимы, дерма – из энтодермы;
  - эпидермис – из эктодермы, дерма – из мезодермы;
  - эпидермис – из мезодермы, дерма – из эктодермы;
- 68. Производные кожи (волосы, ногти и железы) развиваются:**
- волосы, ногти – из энтодермы; железы – из мезенхимы;
  - из мезодермы;
  - волосы, ногти – из эктодермы; железы – из энтодермы;
  - из энтодермы;
  - из эктодермы;
- 69. Молочная железа по происхождению является:**
- видоизмененной альвеолярно-трубчатой железой;
  - видоизмененной сальной железой;
  - видоизмененной сложной альвеолярно-трубчатой железой;
  - видоизмененной потовой железой;
  - видоизмененной простой сальной железой;
- 70. В собственно коже (дерме) выделяют два слоя:**
- верхний – гребешковый и нижний – камбиальный;
  - поверхностный – сосочковый и глубокий – сетчатый;
  - наружный – сосочковый и внутренний – гребешковый;
  - поверхностный – ростковый и глубокий – камбиальный;
  - верхний – ростковый и нижний – сетевидный;
- 71. Сальные железы кожи по строению являются:**
- сложными альвеолярно-трубчатыми;
  - сложными альвеолярными;
  - простыми трубчатыми;
  - сложными трубчатыми;
  - простыми альвеолярными;



**72. Потовые железы кожи по строению являются:**

- сложными альвеолярными;
- простыми альвеолярными;
- сложными альвеолярно-трубчатыми;
- простыми трубчатыми;
- сложными трубчатыми;

**73. Доли молочной железы имеют строение:**

- простых трубчатых желез;
- простых сальных желез;
- простых альвеолярно-трубчатых желез;
- сложных альвеолярно-трубчатых желез;
- сложных альвеолярных желез;

**74. Различают волосы 3-х типов:**

- короткие, щетинистые и роговые;
- длинные, короткие и пушково-щетинистые;
- длинные, щетинистые и пушковые;
- роговые, эпидермальные и мезодермальные;
- створчатые, корневые и луковичные.

**Критерии оценки тестирования**

Оценка по 100-балльной системе	Оценка по системе «зачтено - не зачтено»	Оценка по 5-балльной системе		Оценка по ECTS
96-100	зачтено	5	отлично	A
91-95	зачтено			B
81-90	зачтено	4	хорошо	C
76-80	зачтено			D
61-75	зачтено	3	удовлетворительно	E
41-60	не зачтено	2	неудовлетворительно	Fx
0-40	не зачтено			F

**Методические материалы, определяющие процедуры оценивания**

В зависимости от уровня сложности, представлены три вида тестовых заданий. Тестовые задания первого уровня предполагают один правильный вариант ответа. Вопросы второго уровня сложности содержат несколько правильных ответов. Тесты третьего уровня требуют правильной интерпретации тех или иных анатомических структур представленных на иллюстрации.

**2. СИТУАЦИОННЫЕ ЗАДАЧИ**

**Задача № 1**

У больного резко увеличена селезенка. При его дальнейшем обследовании выявлена опухоль в области расположения воротной вены. Чем вызвано увеличение селезенки? Дайте анатомическое обоснование.

**Ответ.** Селезеночная вена является одним из основных притоков воротной вены. При сдавлении последней нарушается отток крови и от селезенки, что вызывает ее увеличение.



Пятигорский медико-фармацевтический институт –  
филиал федерального государственного бюджетного  
образовательного учреждения высшего образования  
«Волгоградский государственный медицинский  
университет» Министерства здравоохранения  
Российской Федерации

### Задача № 2

У больного выявлены симптомы венозного застоя в системе нижней полой вены. Будут ли в этом случае увеличены печень и селезенка? Дайте анатомическое обоснование.

**Ответ.** На уровне заднего края печени в нижнюю полую вену открываются печеночные вены. Они выносят из печени кровь, поступающую в орган по собственной печеночной артерии и воротной вене. В свою очередь воротная вена среди своих корней имеет селезеночную вену. Таким образом, при повышении давления в нижней полой вене может наблюдаться венозный застой в печени с увеличением ее объема, который может распространиться и на селезенку через систему воротной вены.

### Задача № 3

При повреждении каких связок у больного при обследовании выявляется возможность отчетливого смещения врачом голени кпереди/кзади при согнутом коленном суставе (симптом «выдвижного ящика»)? Дайте анатомическое обоснование.

**Ответ.** В нормальных условиях этим движениям противодействуют кресто-образные связки. В данной ситуации речь идет об их отрыве.

### Задача № 4

У больного имеет место нейрогенное нарушение функций мышц мягкого нёба. Патология какого нерва может привести к этому состоянию и каковы его возможные клинические проявления? Дайте анатомическое обоснование.

**Ответ.** Речь идет о блуждающем нерве. Именно он является основным нервом, контролирующим функции мышц мягкого нёба помимо мышц глотки и гортани. В результате его поражения, особенно двустороннего, наблюдаются расстройства глотания, жидкая пища будет попадать в носоглотку и полость носа. Попутно можно ожидать нарушений звукообразования.

### Задача № 5

Больной страдает мочекаменной болезнью. В каком месте наиболее вероятно «застревание» камня при его прохождении по мочевым путям? Дайте анатомическое обоснование.

**Ответ.** Наиболее вероятно вклинивание камня во внутримуральной части (pars intramuralis) мочеточника. Это наиболее узкий фрагмент мочевых путей между лоханкой и мочевым пузырем

### Задача № 6

Вы предполагаете, что у больного поврежден лучевой нерв. Как можно убедиться в правильности этого предположения? Дайте анатомическое обоснование.

**Ответ.** Эта ветвь плечевого сплетения иннервирует в основном разгибатели предплечья, кисти и пальцев. Прежде всего сам осмотр больного выявит так называемую «свисающую кисть» (другое название — «толенья лапа»). Для уверенности можно попросить больного разогнуть пальцы кисти и произвести разгибание в лучезапястном суставе. В случае повреждения лучевого нерва эти движения невозможны. Кроме того, будет нарушена кожная чувствительность на тыльной поверхности первых трех, пяти пальцев.

### Задача № 7

Почему у детей чаще, чем у взрослых, наблюдается воспаление среднего уха? Дайте анатомическое обоснование.

**Ответ.** У детей первых лет жизни слуховая (евстахиева) труба, сообщающая полость глотки с полостью среднего уха, относительно короче и шире, чем у взрослых, к тому же легко растяжима. В результате при воспалении глотки процесс чаще и легче распространяется на барабанную полость.

### Задача № 8



Пятигорский медико-фармацевтический институт –  
филиал федерального государственного бюджетного  
образовательного учреждения высшего образования  
«Волгоградский государственный медицинский  
университет» Министерства здравоохранения  
Российской Федерации

Чем опасна эпидуральная гематома (скопление крови между твердой оболочкой головного мозга и костями мозгового черепа) задней черепной ямки? Дайте анатомическое обоснование.

**Ответ.** При эпидуральной гематоме задней черепной ямки возможно сдавление продолговатого мозга, в сером веществе которого представлены дыхательный и сосудодвигательный центры. В этих случаях у больного возможна внезапная остановка дыхания и смерть в результате паралича дыхательного центра.

#### Задача № 9

У больного после оскольчатого перелома малоберцовой кости в области ее верхней трети невозможно разгибание стопы (картина «падающей стопы»), опущен ее латеральный край, большой передвигается, шлепая стопой. Нарушена кожная чувствительность латеральной стороны голени и тыла стопы. Повреждение, какого нерва можно предполагать? Дайте анатомическое обоснование.

**Ответ.** В непосредственной близости к головке малоберцовой кости расположены общий малоберцовый нерв и его конечные ветви: глубокий и поверхностный (в верхнем мышечно-малоберцовом канале) малоберцовые нервы. Их травматизация приведет к описанной выше картине: эти нервы иннервируют переднюю и латеральную группы мышц голени, а также кожу указанных областей.

#### Задача № 10

При вставлении ушной воронки в наружный слуховой проход больных возможно покашливание, ощущение «першения» в горле. Чем это может быть вызвано? Дайте анатомическое обоснование.

**Ответ.** В иннервации задненижней стенки наружного слухового прохода принимает участие блуждающий нерв. Раздражение этой зоны может рефлекторно вызвать описанные ощущения.

#### Задача № 11

У больного нарушена чувствительная иннервация кожи ладонной поверхности 5-го пальца. Поражение, какого нерва можно предполагать? Дайте анатомическое обоснование.

**Ответ.** Локтевой нерв осуществляет иннервацию кожи ладонной поверхности 5-го пальца.

#### Задача № 12

У больного в ходе операции на щитовидной железе нарушились голосообразование и чувствительность слизистой гортани. Каков наиболее вероятный механизм этого осложнения? Дайте анатомическое обоснование.

**Ответ.** Правый и левый гортанные нижние нервы, осуществляющие чувствительную и двигательную иннервацию большей части гортани, расположены непосредственно позади долей щитовидной железы. Скорее всего при оперативном вмешательстве на железе был затронут один из них.

#### Задача № 13

Больной жалуется на боль в области плечевого сустава, усиливающуюся при сгибании в локтевом суставе. При пальпации выявлена болезненность в области межбугорковой борозды. Какова вероятная локализация воспалительного процесса? Дайте анатомическое обоснование.

**Ответ.** Процесс, скорее всего, локализуется в области межбугоркового синовиального влагалища длинной головки двубрюшной мышцы. При сгибании в локтевом суставе мышца напрягается, сухожилие ее длинной головки прижимается к кости и сдавливает стенки влагалища.

#### Задача № 14

У больного оскольчатый перелом средней трети плечевой кости со смещением осколка. Повреждение, какого нерва при этом наиболее вероятно? Дайте анатомическое обоснование.

**Ответ.** Лучевого нерва. В средней трети плеча он проходит в канале лучевого нерва (плечемышечном канале), непосредственно прилегая к кости (борозда лучевого нерва).



Пятигорский медико-фармацевтический институт –  
филиал федерального государственного бюджетного  
образовательного учреждения высшего образования  
«Волгоградский государственный медицинский  
университет» Министерства здравоохранения  
Российской Федерации

### Задача № 15

Что более опасно осложнениями: гнойный воспалительный процесс в области 2-го или 5-го пальца? Дайте анатомическое обоснование.

**Ответ.** Гнойный воспалительный процесс в области 5-го пальца. Синовиальное влагалище его сгибателя простирается до запястья, переходя во влагалище сгибателей пальцев, которое в свою очередь контактирует с влагалищем длинного сгибателя 1-го пальца. В результате все эти влагалища могут быть вовлечены в общий воспалительный процесс. Синовиальное влагалище сгибателей 2-го пальца изолировано от других.

### Задача № 16

Почему во время кулачных боев на Руси были запрещены удары в висок? Дайте анатомическое обоснование.

**Ответ.** Чешуя височной кости является наиболее тонкой и слабой частью свода черепа. При травмах этой области возможны оскольчатые переломы с повреждением прилежащих здесь к кости ветвей средней менингеальной артерии, что ведет к опасной эпидуральной гематоме (обильное кровоизлияние в эпидуральное пространство со сдавлением мозга), или повреждением непосредственно мозгового вещества.

### Задача № 17

В клинику поступили двое больных с оскольчатыми переломами нижней челюсти и симптомами нарушения чувствительной иннервации передних  $\frac{2}{3}$  языка на одной его стороне. Но у больного А отсутствует общая чувствительная иннервация (болевая, температурная, тактильная), а у больного Б помимо этого и вкусовая. Чем можно анатомически объяснить эту клиническую картину и ее различия у больных?

**Ответ.** Слизистая задней  $\frac{1}{3}$  языка иннервируется языкоглоточным нервом, значит, он не затронут. В передних  $\frac{2}{3}$  языка болевая, температурная и тактильная иннервация обеспечивается расположенным в непосредственной близости к челюсти язычным нервом, ветвью нижнечелюстного, относящегося к системе тройничного нерва. Соответственно у обоих больных затронут именно язычный нерв. Вкусовая иннервация в этой зоне связана с барабанной струной (chorda tympani), ветвью промежуточного нерва (п. intermedius). Ее волокна достигают языка в составе того же язычного нерва, но присоединяются к нему на некотором расстоянии от его начала. Значит, у больного А нерв поражен выше, ближе к его началу, у больного Б — ниже, уже после присоединения к нему барабанной струны.

### задача № 18

У больного вывих плеча со смещением головки плечевой кости вниз. Повреждение, какого нерва при этом возможно? Дайте анатомическое обоснование.

**Ответ.** У нижней поверхности капсулы плечевого сустава проходит подмышечный нерв. При перерастяжении и ущемлении капсулы сустава в этой зоне возможно его повреждение.

### Задача № 19

У больного воспаление плевры, сопровождающееся выходом в плевральную полость воспалительной жидкости. В каком плевральном синусе в первую очередь она будет накапливаться? Дайте анатомическое обоснование.

**Ответ.** Наиболее глубоким является реберно-диафрагмальный синус. Здесь наиболее часто скапливается этот так называемый экссудат.

### Задача № 20

У больного опухоль подвздошно-слепкишечного (илеоцекального) угла. Какова наиболее вероятная локализация ближайшего лимфогенного метастаза? Дайте анатомическое обоснование.

**Ответ.** Наиболее вероятно метастазирование по лимфатическому руслу. Лимфа от этой части кишечной трубки отводится в правые ободочные лимфоузлы, расположенные по ходу ветвей



Пятигорский медико-фармацевтический институт –  
филиал федерального государственного бюджетного  
образовательного учреждения высшего образования  
«Волгоградский государственный медицинский  
университет» Министерства здравоохранения  
Российской Федерации

верхней брыжеечной артерии, оттекая от них в одноименные этой артерии узлы в корне брыжейки тонкой кишки. В перечисленных лимфатических узлах и можно ожидать ближайших метастазов.

**Задача №21**

У больного в связи с травматическим разрывом селезенки была произведена спленэктомия (удаление органа). После этого появились симптомы нарушения кровоснабжения свода желудка. Чем это может быть объяснено? Дайте анатомическое обоснование.

**Ответ.** От селезеночной артерии в области ворот селезенки отходят короткие артерии желудка, участвующие в кровоснабжении его свода.

**Задача № 22**

У больного оскольчатый перелом медиального надмыщелка плечевой кости. Повреждение какого нерва при этом наиболее вероятно? Дайте анатомическое обоснование.

**Ответ.** Локтевого нерва. Позади медиального надмыщелка плечевой кости нерв прилегает к кости в одноименной борозде (борозда локтевого нерва).

**Задача № 23**

Бригадой «скорой помощи» в клинику был доставлен больной, пострадавший в автоаварии. Врач приемного отделения не обнаружил сердечного толчка в левом 5-м межреберном промежутке, хотя очень слабая пульсация артерий определялась. Времени на дальнейшее обследование больного, по мнению врача, не было, он счел, что в ближайшие минуты последует полная остановка сердца, по его указанию был применен весь комплекс реанимационных воздействий. Через некоторое время оказалось, что необходимости в этом не было. В чем состояла анатомическая ошибка врача?

**Ответ.** У пациента было правостороннее положение сердца — декстрокардия. Этот вариант развития встречается редко, в большинстве случаев сочетается с обратным положением и других органов (*situs viscerum inversus*). В приведенном случае сердечный толчок мог быть обнаружен в правом межреберном промежутке. Врач был обманут редкостью этой аномалии.

**Задача № 24**

У больного нарушена речевая артикуляция (голособразование). При его обследовании выявлено: при сохранности вкусовой, тактильной и температурной чувствительности языка есть нарушения его формы (уплощение), симметрии и движений. Симптомы какого-либо поражения центральной нервной системы не обнаружены, значит, речь может идти о периферических расстройствах. Патологию какого или каких нервов можно предположить? Дайте анатомическое обоснование.

**Ответ.** Перечисленные виды чувствительной иннервации языка обеспечиваются на каждой стороне соответствующими язычным, языкоглоточным нервами и барабанной струной. Следовательно, эти нервы в сохранности. Приведенные симптомы свидетельствуют о нарушении двигательной иннервации мышц языка, они иннервируются подъязычным нервом. Он и затронут у этого больного.

**Задача № 25**

Больной жалуется на боль в стопах, повышенную утомляемость при стоянии, ходьбе. На плантограмме (отпечатке стопы) определяется полный контур подошвенной поверхности стопы в виде удлиненного треугольника с закругленными углами. Больному поставлен диагноз плоскостопие. Почему? Дайте анатомическое обоснование.

**Ответ.** Нормальная геометрия стопы проявляется в виде ее поперечного и продольного сводов, медиальный край значительно приподнят и не касается поверхности опоры. В результате на плантограмме в области, соответствующей медиальному краю стопы, должна быть глубокая выемка, нормальная плантограмма по форме более напоминает запяную. У данного



Пятигорский медико-фармацевтический институт –  
филиал федерального государственного бюджетного  
образовательного учреждения высшего образования  
«Волгоградский государственный медицинский  
университет» Министерства здравоохранения  
Российской Федерации

больного она отсутствует, следовательно, своды опущены, что и является основанием для приведенного диагноза.

**Задача № 26**

Для укрепления кишечного шва после удаления (резекции) части тонкой кишки хирург подшил к зоне шва участок большого сальника. В чем возможное анатомическое обоснование этой манипуляции?

**Ответ.** Будучи серозной оболочкой, брюшина, как и в эмбриональном развитии, сохраняет высокие адгезионные свойства (способность к слиянию брюшинных листков с образованием спайки), что отчетливо проявляется при ее повреждениях различной природы. Сальник представляет собой брюшинную структуру, кишечная стенка имеет серозный покров. Подшивание сальника к стенке кишки приведет к его быстрому прирастанию к кишке и уверенной герметизации наложенного шва.

**Задача № 27**

Чем особо опасны гнойные воспалительные процессы в области головы? Дайте анатомическое обоснование.

**Ответ.** Вены головы анастомозируют с венозными синусами твердой оболочки головного мозга, в результате чего возможно распространение воспаления на оболочки мозга.

**Задача № 28**

У больного при обработке раны шеи, локализующейся внизу/слева вблизи венозного угла, хирург обратил внимание на истечение жидкости, напоминающей лимфу. О вероятности повреждения какого образования должен подумать хирург? Дайте анатомическое обоснование.

**Ответ.** О повреждении грудного протока, проходящего в этой области и впадающего в левый венозный угол.

**Задача № 29**

У больного резаная рана кисти. При обследовании выявлено повреждение первой, двигательной, после выхода на ладонь ветви срединного нерва. Как это будет проявляться клинически? Дайте анатомическое обоснование.

**Ответ.** Эта ветвь срединного нерва иннервирует мышцы возвышения большого пальца, кроме приводящей. Ее повреждение парализует эти мышцы, что и ведет в последующем к их атрофии, кисть становится плоской («обезьянья кисть»).

**Задача № 30**

В неврологической клинике на обследовании и лечении находятся больные А и Б. У больного А выявлены нарушения иннервации (парез) мимической мускулатуры на одной стороне лица. У больного Б отмечается нарушение иннервации (парез) мимической мускулатуры на одной стороне и нарушение вкусовой чувствительности на той же половине языка. На каком уровне произошло повреждение лицевого нерва в первом и втором случаях? Дайте анатомическое обоснование.

**Ответ.** У больного А произошло повреждение лицевого нерва в его костном канале в височной кости уже после отхождения барабанной струны со вкусовыми волокнами (немного выше шилососцевидного отверстия), поэтому вкусовая иннервация языка сохранена. В случае с больным Б поврежден ствол лицевого нерва до ее отхождения, соответственно он содержал и вкусовые волокна.

**Задача № 31**

У больного опухоль передней доли гипофиза. Выявлено выпадение латеральных полей зрения. Куда проросла, что затронула опухоль? Дайте анатомическое обоснование.

**Ответ.** Световые пучки от латеральных полей зрения проецируются на медиальные половины сетчатки глаз. Исходящие из них аксоны ган-глиозных нейроцитов переходят в зрительном



Пятигорский медико-фармацевтический институт –  
филиал федерального государственного бюджетного  
образовательного учреждения высшего образования  
«Волгоградский государственный медицинский  
университет» Министерства здравоохранения  
Российской Федерации

перекресте в зрительные тракты противоположных сторон. В данном случае опухоль передней доли гипофиза затронула расположенный спереди от нее перекрест, что и дало описанную клиническую картину выпадения латеральных полей зрения.

**Задача № 32**

Почему при отеке слизистой полости носа у больных, как правило, слезятся глаза? Дайте анатомическое обоснование.

**Ответ.** Отек слизистой полости носа может привести к сужению носослезного канала, что, в свою очередь, приводит к затруднению оттока слезной жидкости из слезного мешка в нижний носовой ход и тем самым к слезотечению.

**Задача № 33**

Почему при подозрении на кровоизлияние в полость брюшины у женщин осуществляют пункцию прямокишечно-маточного углубления (дугласово пространство) через задний свод влагалища? Дайте анатомическое обоснование.

**Ответ.** Прямокишечно-маточное углубление является у женщины самой нижней частью брюшинной полости. Поэтому здесь можно обнаружить кровь даже при небольшом внутреннем кровотечении. Брюшина в этой области переходит с прямой кишки на заднюю стенку верхней части влагалища, поэтому через нее и возможна пункция углубления.

**Задача № 34**

У больного выявлены симптомы недостаточности кровоснабжения шейного отдела спинного мозга и ствола головного мозга. При патологических изменениях каких артерий могут возникать подобные состояния? Дайте анатомическое обоснование.

**Ответ.** Правая и левая позвоночные артерии и образующаяся при их слиянии базилярная артерия формируют систему, называемую клиницистами вертебробазилярной. Эти сосуды и их ветви обеспечивают кровоснабжение шейных сегментов спинного мозга, ствола головного мозга и затылочной доли полушарий.

**Задача № 35**

У больного в результате развития опухоли облитерирован (перекрыт) водопровод мозга. Какие при этом могут возникнуть последствия? Дайте анатомическое обоснование.

**Ответ.** Через водопровод мозга спинномозговая жидкость оттекает из 3-го желудочка головного мозга в 4-й. В результате блокады водопровода-жидкость будет накапливаться в боковых и 3-м желудочках, что приведет к опасному повышению внутримозгового и внутричерепного давления.

**Задача № 36**

Почему при повреждении головного мозга в области затылочной доли у больного отмечаются зрительные расстройства, но зрачковый рефлекс сохраняется? Дайте анатомическое обоснование.

**Ответ.** В затылочной доле, по «берегам» шпорной борозды, располагается корковый отдел зрительного анализатора, поражение которого ведет к сложной картине нарушений зрительного восприятия. Пути же, обеспечивающие зрачковый рефлекс, замыкаются на уровне среднего мозга и в таком случае не затрагиваются, рефлекс сохраняется.

**Задача № 37**

У больного черепно-мозговая травма. При поясничной пункции в спинномозговой жидкости выявлена кровь. В какое (или какие) пространство скорее всего произошло кровоизлияние? Дайте анатомическое обоснование. **Ответ.** В подпаутинное пространство или в желудочки головного мозга. Именно в этих сообщающихся полостях циркулирует спинномозговая жидкость.

**Задача № 38**



Пятигорский медико-фармацевтический институт –  
филиал федерального государственного бюджетного  
образовательного учреждения высшего образования  
«Волгоградский государственный медицинский  
университет» Министерства здравоохранения  
Российской Федерации

В результате перенесенного полиомиелита у больного оказались пораженными мотонейроны верхних поясничных сегментов спинного мозга, участвующие в формировании бедренного нерва. Как это будет проявляться клинически? Дайте анатомическое обоснование.

**Ответ.** Бедренный нерв обеспечивает двигательную иннервацию передней группы мышц бедра. При поражении этих мотонейронов окажется невозможным прежде всего разгибание нижней конечности в коленном суставе - основное действие этой мышечной группы.

#### Задача № 39

При обследовании больного выявлены паралич всех мышц подошвы стопы и невозможность встать на носки. О поражении какого нерва можно сделать предположение? Дайте анатомическое обоснование.

**Ответ.** Мышцы подошвы иннервируются ветвями большеберцового нерва. Он же иннервирует и заднюю группу мышц голени, обеспечивающую сгибание стопы в голеностопном суставе. Предложение встать на носки — это и есть тест на действие данной мышечной группы. Следовательно, можно предположить поражение именно большеберцового нерва.

#### Задача № 40

Какие нервы могут быть затронуты воспалительным процессом в области пещеристого синуса твердой оболочки головного мозга? В чем это может проявиться клинически? Дайте анатомическое обоснование.

**Ответ.** В тесной связи с пещеристым синусом в тонких соединительнотканых футлярах проходят глазодвигательный, блоковый и отводящий черепные нервы. Их вовлечение в патологический процесс приведет к нарушению фиксации и движений глазного яблока (косоглазие).

#### Задача №41

Желчный камень перекрыл вход в печеночно-поджелудочную ампулу в области ее сфинктера (сфинктер Одди). Каких осложнений, с анатомо-функциональной точки зрения, следует ожидать?

**Ответ.** В эту ампулу большого сосочка двенадцатиперстной кишки открываются общий желчный проток (ductus choledochus) и проток поджелудочной железы. Их перекрытие приведет к блокаде оттока желчи и панкреатического сока, что при относительно длительной задержке может вызвать серьезные патологические изменения этих двух желез.

#### Задача № 42

Какие нарушения могут возникнуть у больного при повреждении глазодвигательного нерва? Дайте анатомическое обоснование.

**Ответ.** Глазодвигательный нерв иннервирует наружные мышцы глаза, кроме отводящей и верхней косой. Кроме того, он иннервирует мышцу, поднимающую верхнее веко. Его парасимпатические волокна участвуют в зрачковом рефлекс, контролируя мышцу, суживающую зрачок. Повреждение нерва ведет к косоглазию, опущению (птозу) верхнего века и стойкому расширению зрачка.

#### Задача № 43

У больного вследствие травмы поврежден отводящий нерв. Какие нарушения будут выявлены при этом? Дайте анатомическое обоснование.

**Ответ.** Отводящий нерв иннервирует латеральную прямую мышцу глаза. В связи с этим при его повреждении мышца будет парализована, и преобладающий тонус ее антагониста, медиальной прямой мышцы, приведет к смещению зрачка в медиальную сторону (внутреннее косоглазие).



#### Задача № 44

У больного выявлена значительная ишемизация (недостаточность кровоснабжения) стенки сердца. С его согласия проведена операция оменто-кардиопексии: из брюшной полости через подкожный канал проведен к сердцу и подшит к его стенке большой сальник. В чем смысл вмешательства с анатомо-функциональной точки зрения?

**Ответ.** Сальник является в некотором отношении особой, но брюшинной структурой. Серозные оболочки, к которым относится и брюшина, характеризуются высокими адгезионными свойствами (способность к слиянию листков с образованием спаек), что отчетливо проявляется при их повреждениях различного характера. Наружную оболочку сердечной стенки составляет эпикард, также относящийся к серозным образованиям. Подшивание сальника к сердечной стенке имеет целью спровоцировать формирование спаек между ними, через которые со стороны хорошо кровоснабжаемого сальника в стенку сердца прорастут сосуды, усиливающие артериальный приток к ней

#### Задача № 45

У больного выявлены паралич двуглавой мышцы плеча, клювовидно-плечевой и плечевой мышц и отсутствие чувствительной иннервации кожи переднебоковой поверхности предплечья. Повреждение какого нерва дает эту симптоматику? Дайте анатомическое обоснование.

**Ответ.** Перечисленные мышцы составляют переднюю группу мышц плеча, иннервируемую одной из длинных ветвей плечевого сплетения — мышечно-кожным нервом. Он же посредством своей конечной ветви, латерального кожного нерва предплечья, осуществляет чувствительную иннервацию кожи в указанной области предплечья. Комбинация приведенных проявлений свидетельствует, таким образом, о поражении именно этого нерва в его верхней части.

#### Задача № 46

Какие виды чувствительности и на какой стороне тела выпадают при одностороннем половинном повреждении вещества спинного мозга на некотором уровне (синдром Броун-Секара)? Дайте анатомическое обоснование.

**Ответ.** Задний канатик спинного мозга составляют волокна путей проприоцептивной чувствительности коркового направления и дискриминационной (эпикритической) чувствительности, их перекрест осуществляется выше, в продолговатом мозге. В составе бокового канатика следуют волокна бокового и переднего спиноталамических путей, связанных с болевой, температурной и тактильной (протопатической, грубой) чувствительностью, их перекрест происходит посегментно в спинном мозге. В результате локальное повреждение какой-то половины спинного мозга приведет к разрыву еще не перекрещенных волокон в заднем канатике и тем самым к потере проприоцептивной (мышечно-суставной) и дискриминационной (ощущение вибрации, узнавание точной локализации раздражения, узнавание формы касающегося предмета) чувствительности на той же стороне тела. Вместе с тем будет наблюдаться потеря болевой и температурной чувствительности на противоположной стороне тела из-за повреждения уже перекрещенных волокон в составе бокового канатика. Все это будет касаться областей туловища и конечностей, иннервируемых из сегментов спинного мозга на один-два ниже уровня повреждения.

#### Задача № 47

Почему при оперативных вмешательствах на органах брюшной полости, осуществляемых доступами через переднюю брюшную стенку, нежелательно пересечение сухожильных перемычек прямой мышцы живота? Дайте анатомическое обоснование.

**Ответ.** Каждая из сухожильных перемычек мышцы содержит сосудисто-нервный пучок, перерезка которого может привести позднее к атрофии мышечной ткани и развитию



Пятигорский медико-фармацевтический институт – филиал федерального государственного бюджетного образовательного учреждения высшего образования «Волгоградский государственный медицинский университет» Министерства здравоохранения Российской Федерации

послеоперационной грыжи. Вместе с тем при необходимости широкого доступа хирург идет на этот риск.

#### Задача № 48

Почему при сдавлении опухолью воротной вены у больного резко расширяются вены пищевода и/или прямокишечного венозных сплетений? Дайте анатомическое обоснование.

**Ответ.** Эти сплетения встроены в одноименные портокавальные анастомозы, которые при повышении давления в системе воротной вены начинают функционировать в усиленном режиме, сбрасывая кровь в системы верхней и нижней полых вен. Это приводит к расширению и перенапряжению венозных сосудов сплетений, что может осложниться пищеводным или прямокишечным кровотечением.

#### Задача № 49

У больного свисает кисть, он не может разогнуть ее в лучезапястном суставе, локтевой сустав действует в обычном диапазоне, кожная чувствительность на верхней конечности сохранена в полном объеме. Ваш диагноз? Дайте анатомическое обоснование.

**Ответ.** Невозможность произвести разгибание в лучезапястном суставе свидетельствует о параличе задней группы мышц предплечья, которую иннервирует глубокая ветвь лучевого нерва. С другой стороны, кожная чувствительность на конечности сохранена, значит, поверхностная ветвь этого нерва, участвующая в ней (часть тыльной поверхности кисти), не затронута. Поскольку сохранен объем движений в локтевом суставе, не нарушена и иннервация задней группы мышц плеча (разгибатели). Таким образом, повреждение затронуло именно глубокую ветвь лучевого нерва и именно на уровне дистального эпифиза плечевой кости, где она и ответвляется от основного ствола нерва.

#### Задача № 50

Ребенок, играя, вдохнул горошину. В каком бронхе наиболее вероятно ее застревание? Дайте анатомическое обоснование.

**Ответ.** Чаще всего в правом главном бронхе. Он почти продолжает ход трахеи, короче и шире левого. Здесь более интенсивный поток воздуха, способный увлечь инородное тело.

#### Задача № 51

У больного после вывиха головки плечевой кости отмечается невозможность отведения верхней конечности. Укажите вероятный механизм симптома с анатомической точки зрения.

**Ответ.** Отведение плеча осуществляется преимущественно дельтовидной мышцей. Ее иннервирует подмышечный нерв (п. axillaris), короткая ветвь плечевого сплетения. Нерв прилегает к капсуле плечевого сустава и при смещении головки плеча может ущемляться, что будет сопровождаться дисфункцией дельтовидной мышцы.

#### Задача № 52

Укажите наиболее вероятное, с анатомической точки зрения, направление распространения гноя при его прорыве из общего синовиального влагалища сухожилий сгибателей пальцев кисти.

**Ответ.** Скорее всего гной будет распространяться по клетчаточному пространству Пирогова, расположенному между фасциальными листками, покрывающими третий и четвертый слои передней группы мышц предплечья.

#### Задача № 53

Пациент при закрытых глазах не может правильно обозначить положение конечностей, определить форму и степень жесткости предмета, который он ощупывает, не ощущает вибрации камертона, установленного на некотором костном выступе. Все это свидетельствует о нарушении глубокой чувствительности (проприоцептивной и дискриминационной). Можно ли предполагать поражение задних канатиков спинного мозга?

**Ответ.** Безусловно можно, так как проводящие пути этих видов чувствительности составляют именно задние канатики.



#### Задача № 54

У больного диагностировано повреждение бокового канатика спинного мозга в пределах грудных сегментов с соответствующими расстройствами движений, болевой и температурной чувствительности. Вместе с тем тактильная чувствительность затронута в меньшей степени. Дайте анатомическое обоснование данному явлению.

**Ответ.** Приведенные виды чувствительной иннервации связаны со спино-таламическими проводящими путями, из которых боковой следует в составе бокового канатика. По своему составу он в большей мере болевой и температурной. Тактильная чувствительность обеспечивается преимущественно передним спиноталамическим путем, расположенным значительно вентральнее. Кроме того, центральные отростки первых нейронов этого пути отдают в спинном мозге многочисленные коллатерали, формирующие обходные пути. Наконец, волокна, обеспечивающие тонкую (эпикритическую) тактильную чувствительность, расположены в заднем канатике спинного мозга вместе с проприоцептивными путями. Вместе взятые, эти феномены и объясняют описанную клиническую картину.

#### Задача № 55

У больного с черепно-мозговой травмой нарушено узнавание предметов на ощупь (стереогнозия). Возможно ли это? Если да, то какая часть мозга повреждена? Дать анатомическое обоснование.

**Ответ.** Способность узнавания предметов на ощупь связана с корковыми анализаторами теменных долей полушарий большого мозга, локализующимися преимущественно в нижней теменной доле. При поражении этой зоны наблюдается астереогнозия на противоположной стороне тела.

#### Задача № 56

После тяжелых осложненных родов у новорожденного были выявлены нарушения функции дельтовидной, двуглавой, плечевой и плечелучевой мышц. Какова возможная причина? Дать анатомическое обоснование.

**Ответ.** Перечисленные мышцы иннервируются разными, короткими и длинными, ветвями плечевого сплетения: дельтовидная - подмышечным нервом, двуглавая и плечевая - мышечно-кожным, плечелучевая - лучевым, причем происходят они из разных пучков сплетения. Трудно предположить изолированное повреждение каждой из этих структур. Скорее всего в данном случае речь идет о повреждении некоторого компонента проксимальной, надключичной, части сплетения, происшедшем в ходе родовой травмы. Судя по затронутым мышцам, таким компонентом является верхний ствол сплетения. Указанный симптомокомплекс описывается как верхний паралич Дюшенна-Эрба.

#### Задача № 57

После перенесенной травмы в области верхней трети малоберцовой кости у больного выявлена слабость разгибателей стопы и пальцев, что проявляется в невозможности поднять носок стопы. Кроме того, нарушена чувствительность кожи латеральной поверхности голени и тыльной поверхности стопы. О повреждении какого нерва можно высказать предположение?

**Ответ.** В указанной области травмы, в верхнем мышечно-малоберцовом канале, проходит поверхностный малоберцовый нерв. Именно его ветви иннервируют, в частности, переднюю группу мышц голени (разгибатели стопы и пальцев) и кожу указанных областей. Представленные симптомы соответствуют его зонам иннервации. Все свидетельствует о травме именно этого нерва.

#### Задача № 58

При обследовании больного выявлено отсутствие чувствительности на подошвенной поверхности стопы. О расстройстве какого нерва должен подумать врач? Чем можно подтвердить предположение? Дайте анатомическое обоснование.



**Ответ.** Кожа указанной области иннервируется ветвями большеберцового нерва (п. tibialis) — медиальным и латеральным подошвенными нервами, берущими начало от основного ствола позади медиальной лодыжки. Поскольку не указана какая-либо симптоматика со стороны голени, речь идет именно о повреждении конечного отдела больше-берцового нерва или его перечисленных конечных ветвей у места их начала, так как затронуты они обе (денервирована кожа всей подошвы). Картина довольно ясная, подтвердить правильность вывода можно, проверив состояние мышц подошвы, иннервируемых этими же нервами.

#### Задача № 59

При обследовании больного А врачом был поставлен диагноз полинейроадикулит, при обследовании больного Б - полинейроадикуломиелит.

Где локализуется патологический очаг в первом и во втором случаях?

**Ответ.** У больного А поражены нервные корешки («root») --много, «radix» - корешок), у больного Б затронуты патологическим процессом не только корешки, но и вещество спинного мозга («myelon» - обозначение относящегося непосредственно к спинному мозгу).

#### Задача № 60

У больного наблюдается картина периферического паралича мышц нижних конечностей (мышечная атония, отсутствие рефлексов), кожная чувствительность конечностей сохранена, нарушений в периферической нервной системе не выявлено. Что поражено у этого больного? Дайте анатомическое обоснование.

**Ответ.** Наличие периферического паралича нижних конечностей свидетельствует об отсутствии двигательной иннервации мышц мотонейронами передних столбов серого вещества спинного мозга на уровне сегментов L1-S4. Сохранность кожной иннервации и компонентов периферической нервной системы позволяет заключить, что очаг поражения находится непосредственно в спинном мозге, т. е. в передних столбах указанных сегментов.

#### Задача №61

Человек погиб в результате автомобильной катастрофы. На вскрытии выявлено повреждение вещества спинного мозга на уровне третьего и четвертого шейных сегментов. Было высказано предположение, что одной из основных причин быстрого смертельного исхода явилась дыхательная недостаточность. Дайте анатомическое обоснование высказанного предположения.

**Ответ.** В передних столбах серого вещества спинного мозга, на уровне 3-4-го шейных сегментов, располагается группа мотонейронов, аксоны которых иннервируют диафрагму. Они последовательно достигают мышцы в составе передних ветвей соответствующих шейных спинномозговых нервов, шейного сплетения и диафрагмальных нервов как ветвей правого и левого сплетения. Повреждение этих сегментов спинного мозга ведет, в частности, к параличу диафрагмы, а значит, и к выраженной дыхательной недостаточности.

#### Задача № 62

У больного выявлен значительный стеноз (сужение просвета) позвоночных артерий вследствие двустороннего сужения содержащих их костных каналов, пронизывающих шейный отдел позвоночного столба, в частности из-за шейного остеохондроза. Как объяснить с анатомической точки зрения, что при запрокидывании головы больной, не теряя сознания, может упасть в результате сильного головокружения, слабости, резких вегетативных реакций?

**Ответ.** Позвоночные артерии и образующаяся при их слиянии базилярная артерия составляет вертебробазилярную систему, которая обеспечивает кровоснабжение шейных сегментов спинного мозга, а также, что особо существенно, всего ствола



Пятигорский медико-фармацевтический институт –  
филиал федерального государственного бюджетного  
образовательного учреждения высшего образования  
«Волгоградский государственный медицинский  
университет» Министерства здравоохранения  
Российской Федерации

головного мозга, мозжечка и затылочных долей. При запрокидывании головы кровотоков в этой системе, уже подвергшейся стенозированию, затрудняется в еще большей мере. Это ведет к быстрой ишемизации указанных частей мозга и тем самым к их дисфункции, что и проявляется в виде потери равновесия, головокружения, мышечной дискоординации, вегетативных расстройств и т. п., что может иметь последствием падение человека. При этом подавляющая часть коры полушарий большого мозга, получающая кровоснабжение из внутренних сонных артерий, в эти реакции не вовлекается, и больной не теряет сознания.

#### Задача № 63

У больного с переломом основания черепа, линия которого проходит по дну передней черепной ямки, нарушено обоняние. Кроме того, отмечено истечение какой-то жидкости из полости носа. Дайте анатомическое объяснение отмеченных феноменов.

**Ответ.** Срединная часть дна передней черепной ямки представлена решетчатой пластинкой (lamina cribrosa) одноименной кости. Через ее отверстия из зоны верхнего носового хода в полость черепа проникают обонятельные нити (filae olfactoriae), в целом рассматриваемые как одноименный нерв. Их разрыв при переломе пластинки и ведет к расстройствам обоняния. Сопутствующее повреждение оболочек мозга в этой зоне с нарушением герметичности подпаутинного пространства и может привести к истечению в полость носа спинномозговой жидкости (носовая ликворея).

#### Задача № 64

При обследовании больного были выявлены нарушение центрального и сохранность периферического зрения. О патологии в каком участке сетчатки глаза можно сделать вывод?

**Ответ.** Центральное зрение обеспечивается рецепторными клетками, расположенными в зоне пересечения сетчатки зрительной осью глазного яблока - желтом пятне. Расстройства центрального зрения будут ассоциироваться в первую очередь с патологическим процессом в этой области.

#### Задача № 65

У больного сохранены центральное зрение и его острота, но резко сужено периферическое поле зрения. Выяснено, что изменения связаны с процессом, развивающимся не в сетчатке, подкорковых или корковых центрах, а непосредственно в зрительном нерве. Что можно предположить в отношении локализации патологического процесса с анатомической точки зрения?

**Ответ.** Аксоны ганглиозных клеток, связанных с желтым пятном - зоной центрального зрения, вступают в зрительный нерв с височной стороны, а затем смещаются к центру нерва. У нашего больного они не затронуты. Ганглиозные клетки сетчатки, имеющие отношение к периферическому зрению, составляют периферическую часть нервного ствола в виде ободка. Судя по представленной картине, патологический процесс локализуется именно в этой зоне нервного корешка.

#### Задача № 66

У больного выявлен паралич всех наружных мышц глаза, за исключением латеральной прямой и верхней косой. Признаки расстройств парасимпатической иннервации глаза отсутствуют. Поражение какого нерва или нервов можно предположить? Нет ли возможности анатомически уточнить локализацию повреждения?

**Ответ.** Затронутые виды иннервации содержимого глазницы обеспечивают III, IV и VI черепные нервы. Блоковый и отводящий нервы не вовлечены в патологию, поскольку объекты их иннервации функционируют. Остается глазодвигательный нерв, именно он иннервирует парализованные мышцы. Однако не нарушена обеспечиваемая им же парасимпатическая



Пятигорский медико-фармацевтический институт –  
филиал федерального государственного бюджетного  
образовательного учреждения высшего образования  
«Волгоградский государственный медицинский  
университет» Министерства здравоохранения  
Российской Федерации

иннервация сфинктера зрачка и ресничной мышцы. Это означает, что нерв поврежден после отхождения от него к ресничному узлу парасимпатического корешка.

**Задача № 67**

У больного выявлено смещение зрачка кнутри, движение глаза кнаружи невозможно (сходящееся косоглазие). О поражении какого нерва можно сделать предположение?

**Ответ.** Отводящего нерва. Именно он иннервирует латеральную прямую мышцу глаза, имея антагонистом медиальную прямую мышцу. При параличе латеральной прямой превалирующий тонус медиальной мышцы сместит зрачок кнутри.

**Задача № 68**

У больного обнаружено расширение зрачка и отсутствие его реакции на свет. Поражение каких нервных структур можно предположить в этом случае в первую очередь?

**Ответ.** В данном случае речь идет об отсутствии зрачкового рефлекса. Его афферентное звено представлено нервными элементами сетчатки, зрительным нервом и одноименным трактом, эфферентное — путями к сфинктеру зрачка: добавочным ядром глазодвигательного нерва парасимпатической природы (nucleus accessorius, ядро Якубовича), парасимпатическими волокнами самого нерва, ресничным узлом и его ветвями. Соответственно в приведенной ситуации речь может идти о перерыве рефлекторной цепочки в любом из перечисленных звеньев. Скорее всего здесь имеет место слепота, или поражение ядра Якубовича.

**Задача № 69**

Для облегчения состояния больных, страдающих хронической почечной недостаточностью, на первых этапах помощи им, до применения искусственной почки, прибегают к перитонеодиализу - промыванию брюшинной полости растворами, вводимыми и выводимыми через систему дренажных трубок. Что составляет анатомо-функциональное обоснование этого метода терапии?

**Ответ.** В филогенезе позвоночных и онтогенезе человека вентральная мезодерма и вторичная полость тела - целом, к производным которых относится и брюшина с брюшинной полостью, имеют прямую связь с развивающимся выделительным аппаратом, которая в определенном аспекте сохраняется на протяжении жизни индивида. В процессы экскреции прямо вовлечены сосудистые структуры, которые широко представлены и в брюшине, имеющей к тому же большую суммарную поверхность. В результате при хронической почечной недостаточности (уремия) неудаляемые в достаточной мере пораженными почками вещества выделяются в брюшинную полость. Омывание брюшины вводимыми в ее полость растворами имеет целью их выведение из организма, что дает брюшине возможность продолжать действовать в качестве фильтрующего субстрата.

**Задача № 70**

У больного после перенесенной травмы выявлены нарушения чувствительной иннервации передних отделов слизистой языка, нижних зубов и десен, а также жевательных движений. При попытке открыть рот и выдвинуть челюсть подбородок отклоняется в сторону. Травмой какого нерва можно анатомически объяснить эту ситуацию?

**Ответ.** Чувствительная иннервация перечисленных выше структур и двигательная иннервация жевательных мышц обеспечиваются разветвлениями нижнечелюстного нерва (п. Mandibularis) - 3-й ветви тройничного. В данном случае речь, несомненно, идет о довольно высоком уровне повреждения нижнечелюстного нерва. Скорее всего при дальнейшем исследовании у больного будут обнаружены расстройства кожной чувствительности в височной области и в области угла рта, ушной раковины и наружного слухового прохода за счет вовлечения в процесс всей системы разветвлений нерва. Смещение подбородка при выдвигании челюсти объясняется односторонним нарушением иннервации жевательных мышц, а именно латеральной крыловидной. При этом подбородок будет отклоняться в сторону, противоположную стороне поражения.



Пятигорский медико-фармацевтический институт –  
филиал федерального государственного бюджетного  
образовательного учреждения высшего образования  
«Волгоградский государственный медицинский  
университет» Министерства здравоохранения  
Российской Федерации

### Задача № 71

Больной жалуется на болезненные ощущения в области глаза, корня носа, верхней челюсти, нёба. Врачом отмечены и признаки сухости слизистых покровов носовой и ротовой полостей, нарушено слезовыделение, проявляющееся в сухости роговицы. Дайте анатомическое обоснование возможной локализации патологического процесса.

**Ответ.** Структурой, одновременно задействованной и в чувствительной иннервации перечисленных областей, и в секреторной иннервации слезной железы и мелких желез указанных слизистых, является крылонёбный узел (ganglion pterygopalatinum), относящийся к парасимпатической части автономной нервной системы. В нем начинаются постганглионарные волокна, предназначенные упомянутым железистым структурам, а в самой непосредственной близости и через узел следуют к указанным областям и чувствительные волокна системы тройничного нерва.

### Задача № 72

У больного диагностирована опухоль (невринома) внутричерепной части VIII-го, преддверно-улиткового, черепного нерва. Какие другие нервы могут при этом пострадать? Дайте анатомическое обоснование.

**Ответ.** В полости черепа от мосто-мозжечкового угла мозга и до их расхождения в глубине внутреннего слухового прохода на коротком расстоянии следуют в непосредственной близости друг от друга преддверно-улитковый, лицевой и промежуточный нервы. Поэтому невринома VIII-го нерва может привести к поражению лицевого и промежуточного нервов.

### Задача № 73

У больного воспалены стенки наружного слухового прохода (наружный отит). Болезненность резко усиливается при жевательных движениях. Чем, с точки зрения анатомии, можно это объяснить?

**Ответ.** К передней стенке наружного слухового прохода прилегает височно-нижне челюстной сустав. В связи с этим при жевательных движениях боли могут усиливаться.

### Задача № 74

Почему перерыв одной латеральной петли не вызывает полной односторонней глухоты, а лишь небольшое снижение слуха на стороне, противоположной повреждению, и некоторое нарушение узнавания направления звука?

**Ответ.** Аксоны, берущие начало из дорсального улиткового ядра, присоединяются в латеральной петле к волокнам, происходящим из вентрального улиткового ядра, и сопровождают их до нижних холмиков крыши среднего мозга. Часть волокон идет на своей стороне, часть - на противоположной, поэтому перерыв одной латеральной петли не вызывает полной односторонней глухоты.

### Задача № 75

Больной жалуется на правостороннюю тугоухость. При его обследовании было выявлено отсутствие восприятия колебаний камертона, основание которого приставлялось к теменной кости. О поражении какой части слухового анализатора можно судить по этой картине?

**Ответ.** Звуковые колебания проводятся после барабанной перепонки системой слуховых косточек с их суставами, далее — по перилимфати-ческим пространствам внутреннего лабиринта и воспринимаются рецепторными клетками спирального (кортиева) органа. В дальнейшем потоки импульсов следуют по слуховым проводящим путям. Перерыв в любой из этих цепочек приведет к тугоухости (глухоте). В данном случае тест с камертоном на костную звукопроводимость показал, что рецепторный аппарат органа слуха и проводящие пути не поражены. Таким образом, речь не идет о нейросенсорной тугоухости. Значит, перерыв существует на пути проведения колебаний до кортиева органа. Скорее всего у больного есть



Пятигорский медико-фармацевтический институт –  
филиал федерального государственного бюджетного  
образовательного учреждения высшего образования  
«Волгоградский государственный медицинский  
университет» Министерства здравоохранения  
Российской Федерации

повреждения наружного слухового прохода (облитерация) или среднего уха (системы слуховых косточек, слизистой). Это состояние описывается как кондуктивная тугоухость (глухота).

**Задача № 76**

Как можно объяснить, с анатомической точки зрения, возникновение нистагма (спонтанные сочетанные движения обоих глазных яблок) при вестибулярных раздражениях?

**Ответ.** Вестибулярные ядра связаны с двигательными ядрами нервов, иннервирующих наружные мышцы глаз (III, IV, VI пары черепных нервов), посредством правого и левого медиальных продольных пучков, в формировании которых принимают участие и интерстициальное ядро (Кахала) с ядром задней спайки (Даркшевича). В обычных условиях эти связи обеспечивают ориентацию глазных яблок при различных положениях/движениях головы. При выраженных вестибулярных раздражениях они же могут проявиться в виде нистагма.

**Задача № 77**

В связи с тем, что из-за невесомости в космосе изменяются условия действия вестибулярного анализатора, сохраняется ли в какой-то мере способность космонавта осознавать положение своего тела в пространстве?

**Ответ.** Да, сохраняется. В обычных условиях положение тела в пространстве точно оценивается на основе анализа ЦНС комплекса зрительных, проприоцептивных и вестибулярных сигналов, а также кожной чувствительности. В условиях невесомости исчезает информация только со стороны вестибулярного анализатора.

**Задача № 78**

При обследовании больного с переломом основания черепа выявлены: утрата вкусовой и общей чувствительности слизистой задней трети языка, нарушение чувствительности в области зева, глотки, некоторые расстройства глотания. О повреждении какого нерва должен подумать врач? Дайте анатомическое обоснование.

**Ответ.** Языкоглоточного нерва. Именно он обеспечивает чувствительную иннервацию перечисленных зон и соучаствует в иннервации мышц глотки, обеспечивающих глотание.

**Задача № 79**

Почему при воспалении твердой мозговой оболочки нередко отмечаются признаки раздражения блуждающего нерва? Дайте анатомическое обоснование.

**Ответ.** Блуждающий нерв отдает ветвь к твердой мозговой оболочке, которая начинается от его верхнего узла, возвращается в полость черепа через яремное отверстие и иннервирует твердую мозговую оболочку задней черепной ямки.

**Задача № 80**

Почему при повреждении внечерепной части добавочного нерва (XI черепной нерв) у больного регистрируется паралич грудино-ключично-сосцевидной мышцы и лишь частичный паралич трапецевидной, хотя обе мышцы иннервируются этим нервом? Дайте анатомическое обоснование.

**Ответ.** Грудино-ключично-сосцевидная мышца иннервируется за счет ветвей именно добавочного нерва, в иннервации трапецевидной мышцы кроме него принимают участие двигательные волокна 3-4-го шейных спинномозговых нервов.

**Задача № 81.**

У больного после перенесенной черепно-мозговой травмы выявлено нарушение движений языка, одна из его половин уплощена и атрофирована. О повреждении каких нервов должен подумать врач?

**Ответ.** Подъязычного нерва. Именно он иннервирует мышцы языка, и приведенные симптомы типичны для его повреждения.

**Задача № 82**



Пятигорский медико-фармацевтический институт – филиал федерального государственного бюджетного образовательного учреждения высшего образования «Волгоградский государственный медицинский университет» Министерства здравоохранения Российской Федерации

У больного обнаружена опухоль яичка. Метастазов в какие лимфатические узлы можно ожидать в первую очередь? Дайте анатомическое обоснование.

**Ответ.** В тесной связи с ходом развития яичек их кровоснабжение, иннервация и лимфоотток от них обеспечиваются с участием структур поясничной области. Лимфа от яичка оттекает в поясничные лимфатические узлы забрюшинного пространства, расположенные около аорты и нижней полой вены. Здесь и следует ожидать наиболее вероятных метастазов.

**Задача № 83**

Больной был оперирован по поводу паховой грыжи. Проведена пластика стенок пахового канала. После операции были выявлены изменения яичка на стороне операции. Назовите возможную причину. Дайте анатомическое обоснование.

**Ответ.** При неудачно проведенной пластике пахового канала возможно сдавливание семенного канатика, в состав которого входят сосуды и нервы, питающие и иннервирующие яичко.

**Задача № 84**

Больному была сделана левосторонняя нефрэктомия (удаление почки) с перевязкой почечной артерии и почечной вены. В дальнейшем у больного были выявлены нарушения трофики левого яичка. Каковы возможные причины? Дайте анатомическое обоснование.

**Ответ.** Кровоснабжение левого яичка осуществляется яичковыми артерией и веной, связанными с левыми почечными сосудами. В связи с этим при неточно выполненной перевязке левых почечных артерии и вены во время нефрэктомии возможно повреждение яичковых сосудов с соответствующими последствиями.

**Задача № 85**

При обследовании больного врач не смог прощупать (пальпировать) щитовидную железу, создавалось впечатление, что она отсутствует. Вместе с тем на протяжении жизни пациента это практически не проявлялось в виде каких-либо отчетливых клинических симптомов. После сканирования с применением радиоактивного йода железа все-таки была обнаружена. Где в такой ситуации она может предположительно находиться? Дайте анатомическое обоснование.

**Ответ.** Щитовидная железа развивается в эмбриогенезе на основе дивертикула, закладывающегося в области будущего слепого отверстия на спинке языка. Удлинение и дифференцировка стенок этого слепого выроста первичной кишки приводят к формированию железы в типичном месте. Изменения в ходе этих процессов могут привести к эктопии железы — ее аномальному положению. В данной ситуации железистая масса была обнаружена среди тканей корня языка, т. е. в непосредственной близости от уровня эмбриональной закладки. Случай из практики.

**Задача № 86**

У больного отмечались очень неясные проявления непонятной внутричерепной патологии. В какой-то момент его близкие обратили внимание на появление у него легкого косоглазия со смещением зрачка по горизонтали и вертикали. Врач, к которому обратился больной, заподозрил наличие развивающейся опухоли гипофиза. Какие анатомические основания были у врача для этого предположения?

**Ответ.** Такое смещение зрачка свидетельствует о вовлечении в процесс группы черепных нервов, иннервирующих наружные мышцы глаза — III, IV и VI (п. oculomotorius, n. trochlearis и п. abducens соответственно). Их внутричерепные отделы расположены в твердой оболочке головного мозга в непосредственной близости к турецкому седлу и гипофизарной ямке, образующих вместилище для этой эндокринной железы.

**Задача № 87**

При проникающем ранении области груди возникает состояние пневмоторакса: полость плевры быстро заполняется воздухом. При этом соответствующее легкое на  $2/3$  уменьшается в



Пятигорский медико-фармацевтический институт –  
филиал федерального государственного бюджетного  
образовательного учреждения высшего образования  
«Волгоградский государственный медицинский  
университет» Министерства здравоохранения  
Российской Федерации

объеме (ателектаз легкого) и не участвует в дыхании. Какие силы заставляют его сжаться? Дайте анатомо-функциональное объяснение.

**Ответ.** В такой ситуации срабатывает эластическая тяга легкого. В условиях нормы она не проявляется спадением легкого, поскольку этому препятствует замкнутость плевральной полости, но составляет один из важнейших факторов, обеспечивающих выдох. При разгерметизации полости плевры исчезает противодействующая эластической тяге сила. Это внутреннее свойство легкого обеспечивается эластическими волокнами его стромы и механизмами поверхностного натяжения.

#### Задача № 88

У больной девочки выявлены признаки преждевременного полового созревания. При ее обследовании обнаружена опухоль, затрагивающая область эпифиза гипофиза. Если исходить из функциональной анатомии компонентов этой зоны, какая из структур оказалась пораженной у этой больной?

**Ответ.** Скорее всего речь идет о поражении шишковидной железы (эпифиза) - непарного органа, анатомически связанного с этой областью. Полагается, что она оказывает тормозящее влияние на скорость полового созревания. Поражение органа может привести к преждевременной половой зрелости.

#### Задача № 89

Ребенок длительное время дышит преимущественно через рот, отмечается гнусавость речи. Признаков респираторного заболевания с отеком слизистых в данный момент нет, осмотр собственно полости носа не выявляет патологических изменений типа аномального развития носовых раковин и т. п. Что еще может послужить причиной такого затрудненного дыхания у ребенка? Дайте анатомическое обоснование.

**Ответ.** Полость носа сообщается с носоглоткой посредством двух хоан, рядом с которыми в задне-верхней стенке глотки расположена непарная глоточная миндалина. У детей эти и другие лимфоидные структуры хорошо развиты, в последующем, после 25-30 лет, они подвергаются медленному обратному развитию. В ряде случаев у детей возможна гипертрофия глоточной миндалины с ее разрастанием (аденоиды), что может затруднить или блокировать прохождение воздуха через хоаны.

#### Задача № 90

Больной жалуется на интенсивную головную боль, которая возникает при движениях головы/шеи, сотрясениях при езде в машине и т. п. При его обследовании выявлены признаки застарелого остеохондроза (дегенеративные изменения позвоночного столба) на уровне верхних шейных позвонков. Ваши предположения об источниках головной боли? Дайте анатомическое обоснование.

**Ответ.** Чувствительная иннервация твердой оболочки головного мозга над наметом мозжечка обеспечивается ветвями правого и левого тройничных нервов, ниже она иннервируется ветвями блуждающих и верхних шейных спинномозговых нервов. Остеохондроз позвоночного столба сопровождается изменениями стенок межпозвоночных отверстий, что ведет к раздражению корешков и/или стволов проходящих здесь спинномозговых нервов и ощущению головной боли в затылочной области.

#### Задача № 91

У больных при инфицировании подпаутинного пространства головного мозга достаточно часто отмечается вовлечение в воспалительный процесс стволов кровеносных сосудов и нервов. Дайте анатомическое обоснование этого явления.

**Ответ.** Подпаутинное пространство заполнено медленно циркулирующей спинномозговой жидкостью (ликвор). Артерии и вены мозга на своем значительном протяжении, до вхождения/выхода в/из мягкую(ой) оболочку(и) расположены в нем же. То же относится и



Пятигорский медико-фармацевтический институт –  
филиал федерального государственного бюджетного  
образовательного учреждения высшего образования  
«Волгоградский государственный медицинский  
университет» Министерства здравоохранения  
Российской Федерации

к черепным нервам. Хотя все эти структуры и не имеют прямого контакта с ликвором, имея на своих стенках барьерную мембрану гли-альной природы, переход воспалительного процесса на них вполне возможен.

#### Задача № 92

Возникла острая необходимость исследовать у больного состояние именно желудочковой спинномозговой жидкости — ликвора. Он был получен глубоким проколом (пункция) у нижней границы затылочной области через мягкие ткани шеи и заднюю атлантозатылочную мембрану. Дайте анатомическое обоснование этой манипуляции.

**Ответ.** Эта цистернальная (субокципитальная) пункция позволяет игле проникнуть в заднюю мозжечково-мозговую цистерну подпаутинного пространства головного мозга (она же — большая цистерна, цистерна Галена) — наиболее широкую часть пространства. Именно в нее через срединную апертуру крыши 4-го желудочка мозга (отверстие Маженди) поступает внутрижелудочковый ликвор.

#### Задача № 93

Современные морфологи настаивают на отсутствии субдурального пространства — щели между паутинной и твердой оболочками мозга. Вместе с тем в практике работы врача встречаются субдуральные гематомы (кровоизлияния субдуральной локализации). Как анатомически может быть объяснено это противоречие?

**Ответ.** Субдуральное пространство, которое анатомически разделяло бы паутинную и твердую оболочки, действительно отсутствует. Две оболочки тесно соприкасаются, но не сращены. Оно появится только при разъединении этих оболочек в силу действия какого-то фактора, в качестве которого чаще выступает давление крови, проникающей в эту зону из поврежденных сосудов. Таким сосудом может быть средняя менингеальная артерия, повреждаемая при переломах черепа. В силу этого субдуральное пространство характеризуется как потенциальное.

#### Задача № 94

Почему при сдавлении внутренних яремных вен повышается ликворное давление в краниальном и спинальном отделах подпаутинного пространства? На этом в клинике основана проба Квекенштедта. Дайте анатомическое обоснование.

**Ответ.** Сдавление внутренних яремных вен, отводящих кровь из системы венозных синусов твердой оболочки головного мозга, ведет к повышению венозного давления в синусах, которое передается на мозговые вены. В результате их набухания повышается давление во всей ликворной системе. В том случае, если ликворное давление в спинальном отсеке пространства не реагирует на эту пробу (а оно регистрируется посредством поясничной пункции), делается вывод о блокаде, разобщении краниального и спинального отделов пространства.

#### Задача № 95

У больного не исключалось повышенное внутричерепное давление. Этот факт был недоучтен молодым врачом. При неосторожном проведении им поясничной пункции больной погиб. Каковы возможные причины смерти больного? Дайте анатомическое обоснование.

**Ответ.** При повышении внутричерепного давления быстрое выведение ликвора при поясничной пункции может привести к вклиниванию ствола головного мозга в вырезку намета мозжечка и/или большое отверстие затылочной кости, что скорее всего приведет к быстрому смертельному исходу. Во избежание этого следует перекрывать отверстие пункционной иглы, выпуская ликвор очень малыми порциями.

#### Задача № 96

Больной понимает обращенную к нему речь, но сам говорить не может. Его состояние вполне удовлетворительное, о физической слабости речи не идет. Мышцы, связанные с речеобразованием, и их иннервация ничем не затронуты. Чем, с анатомо-функциональной точки зрения, может быть объяснена эта клиническая ситуация?



Пятигорский медико-фармацевтический институт –  
филиал федерального государственного бюджетного  
образовательного учреждения высшего образования  
«Волгоградский государственный медицинский  
университет» Министерства здравоохранения  
Российской Федерации

**Ответ.** Наиболее вероятно, что поражена область коры полушарий конечного мозга, Составляющая двигательный анализатор артикуляции (устной) речи, который относится ко 2-й сигнальной системе. Он локализуется в задней части нижней лобной извилины (поле 44, центр Брока). Его повреждение разного характера вызывает у правшей описанное расстройство (моторная афазия).

**Задача № 97**

Во время тонзилэктомии — оперативного вмешательства с целью удаления небных миндалин — внезапно возникло сильное артериальное кровотечение. Какова возможная причина этого осложнения? Дайте анатомическое обоснование.

**Ответ.** Скорее всего была повреждена лицевая артерия. В ряде случаев вариантное положение одного из изгибов этого извилистого сосуда, достигающего нижнего края или латеральной поверхности небной миндалины.

**Задача №98**

Есть ли возможность проникнуть в собственно полость рта при сжатых челюстях больного для введения лечебных препаратов и т.п. Дайте анатомическое обоснование.

**Ответ.** Такая возможность существует : даже при сжатых челюстях остается свободным сообщение преддверия рта с собственной полостью рта через презадимоллярное пространство .

**Задача № 99**

Больной после перенесенной черепно-мозговой травмы, ощупывая предмет при закрытых глазах, не может определить его форму, узнать его. Где локализуется очаг поражения? Дайте анатомическое обоснование.

**Ответ.** Возможность распознавания предметов на ощупь связывается с корковым анализатором стереогнозии, локализующимся в верхней части верхней теменной дольки (поля 7, 5). Поражение этой зоны дает описанную клиническую картину (тактильная агнозия, астереогнозия).

**Задача № 100**

В некоторых случаях для уточнения состояния сердечных камер прибегают к рентгеноконтрастному исследованию пищевода. Какую информацию можно получить посредством этой процедуры? Дайте анатомическое обоснование.

**Ответ.** Располагающийся в заднем средостении пищевод находится позади левого предсердия, между ними — только перикард с его косым синусом. Отклонение на этом уровне пищевода кзади, что может быть замечено при прохождении по нему рентгеноконтрастной массы, свидетельствует о существенном расширении этого предсердия. Это позволяет уточнить картину развивающихся изменений сердечной гемодинамики.

**Задача № 101**

При воспалительном процессе в стенках гортани взрослого человека отёк слизистой распространяется в восходящем или нисходящем направлении, останавливаясь у голосовых складок, не захватывая их. У ребенка раннего возраста развивается отек и самих складок, что может быстро привести к летальному исходу. Как объяснить эти феномены с анатомической точки зрения?

**Ответ.** Голосовые складки в силу взаимодействия с воздушными потоками подвергаются довольно высоким механическим нагрузкам.

**Задача № 102**

В клинику поступил больной с острым воспалением верхнечелюстной пазухи — гайморитом. Обстоятельства требуют ее пункции. Следуя общим) правилу, врач направил больного на рентгенологическое исследование; отложив вмешательство. Какие, с анатомической точки зрения, существуют основания для такого порядка действий?

**Ответ.** Как и другие околоносовые пазухи, верхнечелюстная характеризуется высокой индивидуальной изменчивостью размеров и геометрии стенок. Проводимая общепринятым



способом пункция через медиальную стенку может в некоторых случаях привести к проколу других ее стенок, в том числе верхней или передней, с попаданием вводимых растворов в полость глазницы или мягкие ткани щеки с последующим развитием опасных воспалительных процессов

#### Задача № 103

Больной хорошо видит предметы, обходит препятствия, однако не способен узнать их, определить, что именно они собой представляют. Он потерял способность сравнить видимое в данный момент с имеющимся у него банком зрительных образов и идентифицировать его. Иногда он стремится потрогать предмет, чтобы распознать его на ощупь. Где локализуется поражение? Дайте анатомическое обоснование.

**Ответ.** Описанная клиническая картина свидетельствует об утрате больным зрительной памяти. Коровый центр, включенный в ее механизмы, занимает область над шпорной бороздой на медиальной поверхности и заднюю часть латеральной поверхности затылочной доли (преимущественно поле 18, частично - 19).

#### Задача № 104

У больного после интенсивной физической нагрузки на левую верхнюю конечность возникли мозговые нарушения. При его обследовании был выявлен стеноз (сужение просвета) левой подключичной артерии проксимальнее устья позвоночной артерии. Дать анатомо-функциональное обоснование описанного клинического проявления.

**Ответ.** Поскольку стеноз подключичной артерии развился проксимальнее устья позвоночной, снижено кровоснабжение верхней конечности и отделов головного и спинного мозга, снабжаемых сосудами вертебро-базиллярной системы (ветви позвоночных и базилярной артерий). В обычных условиях это снижение компенсировалось развившимися анастомозами. В данной ситуации при интенсивной физической нагрузке на конечность ей потребовался усиленный приток крови, которая «выкрадывалась» из вертебро-базиллярной системы, анастомозы не смогли компенсировать этот дефицит, в результате и возникли мозговые расстройства.

#### Задача № 105

У ребенка острое респираторное заболевание. Через некоторое время он стал жаловаться на боль в ушке, а еще немного позднее — на боль в головке позади ушной раковины (он, вероятнее всего, пользовался бы именно такими уменьшительными словами). Врачу, к которому обратилась мама, картина была совершенно ясна: необходимо срочное и серьезное лечение. Что происходило в данном случае? Дайте анатомическое обоснование.

**Ответ.** Как это нередко случается у детей раннего возраста, здесь имело место распространение воспалительного процесса по воздухоносным каналам. Воспаление слизистой верхних дыхательных путей перешло по широкой и короткой у детей слуховой (евстахиевой) трубе на барабанную полость среднего уха, а в дальнейшем и на сосцевидные ячейки одноименного отростка. Наибольшая из них (пещера) развивается первой и имеет сообщение с барабанной полостью. Вовлечение в процесс сосцевидных ячеек (мастоидит) грозит дальнейшими тяжелыми осложнениями, поскольку на внутренней поверхности кости расположен сигмовидный венозный синус твердой оболочки головного мозга. Его патология вызовет нарушения в системе кровоснабжения мозга и скорее всего целый ряд других опасных последствий.

#### Задача № 106

В неврологическом отделении находятся двое больных. У обоих стойкое нарушение кровотока во внутренних сонных артериях в результате их стеноза атеросклеротическим процессом. У больного А нет жалоб на зрительные расстройства, больной Б их



Пятигорский медико-фармацевтический институт –  
филиал федерального государственного бюджетного  
образовательного учреждения высшего образования  
«Волгоградский государственный медицинский  
университет» Министерства здравоохранения  
Российской Федерации

ощущает. Клинические исследования обоих больных не выявили патологических изменений в системах позвоночных артерий. Каково возможное объяснение этих различий в клинической картине с анатомической точки зрения?

**Ответ.** Есть все основания ожидать, что при поражении каротидной системы кровоснабжения мозга зрительные расстройства будут отсутствовать, поскольку зрительная кора составляет затылочные доли полушарий большого мозга, получающие кровь по ветвям задних мозговых артерий, которые входят в систему позвоночных артерий (вертебро-базилярная система). Однако это не абсолютное правило. Каротидные и вертебро-базилярная системы анастомозируют друг с другом на основании мозга посредством соединительных артерий в виде артериального круга (circulus arteriosus cerebri, он же — виллизиев круг). Это анастомотическое кольцо обладает высокой индивидуальной изменчивостью, и совершенно не исключено отхождение одной или даже обеих задних мозговых артерий от внутренних сонных. В таком случае задние соединительные артерии будут соединять их с конечным отделом базилярной. У таких пациентов патология каротидной системы будет сопровождаться нарушениями кровоснабжения и зрительной коры с соответствующими проявлениями.

#### Задача № 107

У больного опухоль гипофиза, необходимо хирургическое вмешательство. Известно, насколько многообразны и сложны его топографические отношения с важнейшими близлежащими образованиями — мозгом, сосудами, нервами. Хирург решил использовать доступ к этой железе через систему уже имеющихся каналов, сообщений. Что может служить анатомическим субстратом для такого доступа?

**Ответ.** Система воздухоносных сообщений: полость носа — верхний носовой ход — апертура клиновидной пазухи — клиновидная пазуха (sinus sphenoidalis). Выше ее верхней костной стенки, в гипофизарной ямке, выстланной твердой оболочкой мозга, и залегает гипофиз.

#### Задача № 108

Анатомы и хирурги подчеркивают, что кровеносные сосуды в брюшной полости, предназначенные кишечнику, в частности ободочной кишке, всегда расположены впереди от органов и сосудов мочеполового аппарата — почек, мочеточников, почечных, яичковых, яичниковых сосудов и сопорождающих их образований. Чем можно объяснить этот феномен?

**Ответ.** В эмбриогенезе подавляющая часть кишечника является производной кишечной петли, имеющей общую брыжейку и «вращающейся» против часовой стрелки (если рассматривать эмбрион спереди) в связи с необходимым удлинением кишечника. В этой брыжейке развиваются и его сосуды. Органы и сосуды мочеполового аппарата дифференцируются позади формирующейся париетальной брюшины. В конечном итоге кишечная петля с брыжейкой и расположенными в ней сосудами накладываются на париетальную брюшину и частично срастаются с ней таким образом, что в местах контактов брюшинные покровы исчезают. В результате восходящая и нисходящая части ободочной кишки превращаются в мезоперитонеальные органы, теряя свои брыжейки, а их сосуды остаются на переднем плане по отношению к структурам, на которые они наложились.

#### Задача № 109

У больного диагностирован тромбоз нижних мозговых вен. Наблюдаются зрительные расстройства. Дайте анатомическое обоснование отмеченного феномена.



**Ответ.** Нижние мозговые вены отводят кровь от нижней части височной и затылочной долей. Кора последней относится к зрительному анализатору. Тромбоз этих вен ведет к существенному нарушению кровообращения в этих зонах, чем и объясняется появление зрительных расстройств.

#### Задача №110

В клинику поступила больная с ножевым ранением в области правого подвздошного гребня. Наличие крови в моче больной заставило дежурного хирурга высказать предположение о возможном ранении почки. Насколько прав хирург, если судить по локализации раны? Дайте анатомическое обоснование.

**Ответ.** Очень возможно, что прав. Аномалии положения почек чрезвычайно многочисленны, низкая поясничная почка не является исключительным случаем. Кроме того, у женщин в 11% случаев нижний полюс почки касается гребня подвздошной кости.

#### Задача № 111

У больного опухоль правого изгиба ободочной кишки. Возможно ли прорастание опухоли в правую почку? Дайте анатомическое обоснование.

**Ответ.** Возможно, так как правый изгиб ободочной кишки своей задней стенкой, не имеющей серозного покрова, прилежит к правой почке в области нижней трети ее передней поверхности.

#### Задача № 112

И легкому, и печени присущ сегментарный принцип строения, однако по каким-то причинам удаление сегмента печени технически значительно сложнее, чем сегментарная резекция легкого. Чем это можно объяснить анатомически?

**Ответ.** Сегменты легкого разделены соединительнотканными перегородками, более отчетливыми в глубине органа. Поверхности ряда из них обращены в междольевые щели. В области ворот вполне доступны сегментарные бронхи и сосуды. Все это облегчает хирургическое выделение сегментов легкого. Сегменты печени не разделены перегородками, границы между ними имеют характер стыков их сосудистых бассейнов без значимых сосудистых стволов, но с обильным микрососудистым руслом. Разрезы в области границ сегментов сопровождаются паренхиматозным кровотечением, остановка которого составляет особую проблему. Сегментарная резекция печени несколько облегчается в тех случаях, когда удаляемый сегмент ограничен какой-либо из борозд на висцеральной поверхности органа.

#### Задача № 113

У ребенка выявлено недоразвитие складок слизистой мочевого пузыря у устьев мочеточников. Чем может осложниться эта аномалия?

**Ответ.** Полулунной формы складка слизистой, составляющая медиальную стенку устья мочеточника, играет роль клапана, препятствуя ретроградному току мочи из мочевого пузыря. При недоразвитии этих складок возможен обратный заброс мочи в мочеточники, в результате чего последует накопление мочи в вышерасположенных мочевых путях с их расширением. В последующем процесс может распространиться и на внутривисцеральные структуры (гидронефроз).

#### Задача № 114

При обследовании мужчины, страдающего бесплодием, выявлены серьезные структурные изменения извитых семенных канальцев яичка. Ранее проведенная терапия в связи с бесплодием оказалась неэффективной. Каков прогноз в данном случае с анатомо-функциональной точки зрения?

**Ответ.** Мужские половые клетки (сперматозоиды) вырабатываются только в извитых семенных канальцах. Все остальные канальцы и протоки яичка и придатка являются семявыносящими путями. В связи с этим в данном случае возможен неудовлетворительный прогноз.

#### Задача № 115



Пятигорский медико-фармацевтический институт –  
филиал федерального государственного бюджетного  
образовательного учреждения высшего образования  
«Волгоградский государственный медицинский  
университет» Министерства здравоохранения  
Российской Федерации

При обследовании больного с подозрением на патологию поджелудочной железы возникла необходимость провести ее визуальное исследование посредством эндоскопии. Каким образом, через какие анатомические образования можно подвести эндоскоп к этому органу и получить наиболее информативные данные?

**Ответ.** Поджелудочная железа — забрюшинно расположенный орган, но его передняя поверхность имеет брюшинный покров, через который можно его осмотреть на всем протяжении, от головки до хвоста. Брюшинная выстилка железы составляет заднюю стенку сальниковой сумки, в которую и должен быть введен прибор. Единственным естественным сообщением сальниковой сумки, через которое в нее можно проникнуть, является сальниковое отверстие (foramen omen-tale), ограниченное спереди печеночно-дуоденальной связкой (lig. hepatoduodenale). В принципе, в сумку можно пройти, перфорируя ограничивающие ее брюшинные образования в виде желудочно-ободочной (lig. gastrocolicum) и желудочно-селезеночной (lig. gastro-lienale) связок, не повреждая при этом проходящие в них сосуды.

#### Задача № 116

Можно ли прощупать (пропальпировать) семявыносящий проток в составе семенного канатика? Дайте анатомическое обоснование.

**Ответ.** Стенка семявыносящего протока имеет значительную толщину, не спадается и легко прощупывается в составе семенного канатика.

#### Задача № 117

Можно ли у больного прощупать (пропальпировать) семенной пузырек? Дайте анатомическое обоснование.

**Ответ.** Семенной пузырек, парный орган, располагается в полости малого таза латеральнее ампулы семявыносящего протока и выше простаты, между мочевым пузырем спереди и прямой кишкой сзади. Поэтому при соответствующем опыте семенной пузырек может быть прощупан пальцем, введенным в прямую кишку (ректальное исследование).

#### Задача № 118

У пожилых людей нередко отмечается увеличение (гипертрофия) простаты. В случае патологического разрастания какой части железы наиболее вероятно затруднение мочеиспускания из-за пережатия проходящего сквозь нее мочеиспускательного канала? Дайте анатомическое обоснование.

**Ответ.** Простата (предстательная железа) состоит из правой и левой долей и расположенного между ними сзади перешейка (isthmus prostatae), который часто идентифицируют со средней долей. Перешеек ограничен по сторонам семявыбрасывающими протоками, спереди - мочеиспускательным каналом. При гипертрофии этой части простаты возникают серьезные затруднения мочеиспускания в связи с перекрытием внутреннего отверстия канала.

#### Задача № 119

Больной лечился по поводу воспаления мочеиспускательного канала, вызванного гонорейной инфекцией. После курса лечения имели место рецидивы заболевания. Опытный уролог после такого рецидива произвел массаж уретры, и в моче был снова обнаружен возбудитель. Как все это можно объяснить? Дайте анатомическую трактовку.

**Ответ.** В стенке мужского мочеиспускательного канала залегает большое количество уретральных желез, а слизистая губчатой части канала формирует лакуны, продолжающиеся в удлиненные трубчатые железы (Литтре). Во всех этих узких, относительно отдаленных от просвета уретры каналах может гнездиться источник инфекции, переживая период лечения. Массаж стенок канала привел в данном



случае к выбросу содержимого лакун и протоков желез в уретру, и в моче возбудитель был выявлен.

#### Задача № 120

В ходе пренатального развития после опускания яичка не произошло заращения влагалищного отростка брюшины, сопровождающего семенной канатик. К каким последствиям это может привести? Дайте анатомическое обоснование.

**Ответ.** Этот отросток брюшины не заращен примерно у 10% новорожденных мальчиков, однако чаще его просвет невелик и он все равно зарастает на протяжении первых лет жизни. В других случаях его наличие может привести к развитию врожденной паховой грыжи или способствовать развитию приобретенной грыжи

#### Задача № 121

У больной имела место восходящая инфекция внутренних половых органов. Женщина практически не лечилась. Через некоторое время ее состояние резко ухудшилось, при клиническом обследовании был выявлен тазовый перитонит (воспаление тазовой брюшины). Каково, с анатомической точки зрения, возможное объяснение происшедшего?

**Ответ.** Полости влагалища, матки, маточных труб представляют собой сообщающиеся каналы. При этом через их брюшные отверстия (*ostium abdominale tubae uterinae*) трубы сообщаются с брюшинной полостью, в связи с чем воспалительный процесс может через них перейти на тазовую брюшину.

#### Задача № 122

При проведении катетера в мочевого пузыря больного мужчины неопытный врач повредил стенку мочеиспускательного канала. Какой участок уретры по своим анатомическим характеристикам наиболее опасен в этом отношении? **Ответ.** Перепончатая часть (*pars membranacea*) мужского мочеиспускательного канала. Это самый узкий, наименее растяжимый и к тому же изогнутый почти под прямым углом отдел уретры. Проведение по нему катетера требует особой осторожности.

#### Задача № 123

После разрыва стенки маточной трубы при внематочной (трубной) беременности кровь, как правило, обнаруживается в прямокишечно-маточном углублении (дугласово пространство клиницистов). Дайте анатомическое объяснение этого феномена.

**Ответ.** Каждая из маточных труб, будучи интроперитонеальным органом, имеет брюшинный покров и брыжейку (*mesosalpinx*) — ближайшую к трубе часть широкой связки матки. Разрыв стенки перерастянутой трубы сопровождается повреждением сосудов и кровотечением в брюшинную полость. В непосредственной близости к этой зоне находится прямокишечно-маточное углубление полости брюшины (*excavatio rectouterina*) — самый нижний ее отдел. Эти анатомические отношения и обуславливают описанное явление.

#### Задача № 124

У больной по клиническим показаниям удалена матка, и, естественно, при этом были перевязаны маточные артерии. Будет ли в результате этой операции нарушено кровоснабжение яичников? Дайте анатомическое обоснование заключения.

**Ответ.** От правой и левой маточных артерий действительно отходят яичниковые ветви, участвующие в кровоснабжении женских половых желез. Однако основным источником их кровоснабжения являются яичниковые артерии (*a. ovarica*) — самостоятельные ветви брюшной аорты. Таким образом, удаление матки с перевязкой ее



Пятигорский медико-фармацевтический институт –  
филиал федерального государственного бюджетного  
образовательного учреждения высшего образования  
«Волгоградский государственный медицинский  
университет» Министерства здравоохранения  
Российской Федерации

артерий не приведет к существенным нарушениям кровоснабжения яичников, но при условии достаточного развития яичниковых артерий (возможны варианты).

**Задача № 125**

У больной обнаружена злокачественная опухоль матки. В каких группах лимфатических узлов следует в первую очередь искать возможные метастазы (вторичные очаги опухолевого роста)? Дайте анатомическое обоснование.

**Ответ.** Это в значительной мере зависит от локализации первичного очага, поскольку направления оттока лимфы от частей матки различны. Лимфа от дна матки отводится преимущественно по ходу яичниковых сосудов в поясничные лимфатические узлы, цепочки которых расположены вдоль брюшной аорты и нижней полой вены, в них и следует искать метастазы при локализации опухоли в области дна органа. Следуя той же логике, метастазы опухоли, развившейся в области тела и/или шейки матки, наиболее вероятны в подвздошных (внутренних, общих) и крестцовых узлах. Кроме того, можно ожидать метастазов и в паховые лимфатические узлы из-за возможности отведения к ним лимфы по сосудам, сопровождающим круглую связку матки.

**Задача № 126**

В связи со злокачественным новообразованием у больной была удалена матка. После операции выявлены серьезные нарушения оттока мочи: по одному из мочеточников моча в мочевой пузырь не поступает, его брюшная часть значительно расширена. Какова возможная причина осложнения? Дайте анатомическое обоснование.

**Ответ.** Приведенные симптомы свидетельствуют о том, что мочеточник каким-то образом заблокирован. Есть основания полагать, что это прямо связано с проведенным оперативным вмешательством. При удалении матки перевязываются и пересекаются маточные артерии. Естественно вспомнить о том, что в непосредственной близости от матки, в параметрии, артерия и мочеточник пересекаются под косым углом, в этой точке артерия лежит на мочеточнике. Такая синтопия может привести к врачебной ошибке - перевязке вместе с артерией мочеточника со всеми вытекающими последствиями.

**Задача № 127**

В ходе судебно-медицинской экспертизы необходимо было дать ответ, рожала или нет обследуемая женщина. Осмотр передней брюшной стенки и половых органов женщины позволил эксперту уверенно решить поставленную перед ним задачу. Какие критерии он мог применить? Дайте анатомическое обоснование.

**Ответ.** В подавляющем большинстве случаев на коже переднебоковой поверхности стенки живота после перенесенной беременности остаются слабо выраженные белесоватые полосы (striae gravidarum). Окончательно разрушается в ходе родов девственная плева. Отверстие матки (ostium uteri) из точечного круглого или поперечно-овального превращается в поперечно ориентированную щель с рубцами на концах.

**Задача № 128**

Вследствие перенесенной травмы у женщины была повреждена передняя стенка влагалища, из которого отмечается истечение мочи в результате образовавшегося сообщения между ним и мочевым пузырем (влагалищно-пузырный свищ). Дайте анатомическое объяснение этой ситуации.

**Ответ.** Передняя стенка влагалища в его верхней трети прилежит ко дну мочевого пузыря, а на остальном протяжении сращена со стенкой мочеиспускательного канала. Ее разрыв нередко сопровождается повреждением мочеиспускательного канала и стенки мочевого пузыря.

**Задача № 129**



Пятигорский медико-фармацевтический институт – филиал федерального государственного бюджетного образовательного учреждения высшего образования «Волгоградский государственный медицинский университет» Министерства здравоохранения Российской Федерации

Вследствие перенесенной травмы промежности у мальчика не исключено повреждение луковично-губчатой мышцы (*m. bulbospongiosus*). Каковы возможные последствия этой травмы в его будущей жизни? Дайте анатомическое обоснование.

**Ответ.** Правая и левая луковично-губчатые мышцы берут начало от шва на нижней поверхности луковицы полового члена, охватывают ее и, соединяясь друг с другом сухожильной перемычкой, прикрепляются к белочной оболочке губчатого тела полового члена и поверхностной фасции на тыльной поверхности пениса. Сокращение мышц приводит к сдавливанию луковицы, пещеристых тел, дорсальной вены полового члена, бульбоуретральных желез с выдавливанием их секрета. Повреждение мышц может привести в будущем к нарушениям эрекции и эякуляции.

#### Задача № 130

У больного гнойный воспалительный процесс в седалищно-анальной ямке (*fossa ischioanal*, ее устаревшее название — седалищно-прямокишечная ямка). Укажите вероятное направление его распространения. Дайте анатомическое обоснование.

**Ответ.** Гнойно-воспалительный процесс в клетчатке седалищно-анальной ямки может распространиться через половой канал (*canalis pudendalis*, он же алькоков канал) в пристеночное клетчаточное пространство таза выше тазовой диафрагмы. Канал проходит в латеральной стенке ямки, представляет собой дубликатуру пристеночной части нижней фасции диафрагмы таза и содержит внутренние половые сосуды и нерв (*a. et v. pudendae int., n. pudendus*), выходящие из полости таза через малое седалищное отверстие.

#### Задача № 131

При обследовании больного, а в дальнейшем и в ходе оперативного вмешательства, был выявлен соединительнотканый тяж, простиравшийся от пирамидной доли щитовидной железы к корню языка. По его ходу обнаружилась осумкованная киста. Как эти феномены объяснить с анатомической точки зрения?

**Ответ.** Щитовидная железа развивается прежде всего как продукт дифференцировки стенок дивертикула, формирующегося в области корня языка. Рудимент его проксимальной части остается там в виде слепого отверстия. Дистальные отделы дивертикула дают начало железе, постепенно смещающейся в область ее постоянного положения, а остальная удлиняющаяся его часть играет на этих стадиях роль протока железы (щитовидный проток, *ductus thyroglossus*). В последующем проток редуцируется. Однако в некоторых случаях редукция может быть неполной, тогда на месте протока обнаруживается заменивший его соединительнотканый тяж или небольшие полости, которые могут развиваться в кисты (срединные кисты шеи). Кстати, и сама непостоянная пирамидальная доля железы является по сути остатком протока, но железистого характера.

#### Задача № 132

При резекции щитовидной железы были перевязаны нижние щитовидные артерии. В последующем у больного были обнаружены признаки недостаточности околощитовидных желез (*glandulae parathyroideae*). Чем это можно объяснить? Дайте анатомическое обоснование.

**Ответ.** С.олощитовидные железы нередко располагаются у мест проникновения нижних щитовидных артерий в ткань щитовидной железы. Неосторожные манипуляции с нижними щитовидными артериями могут вызвать их повреждение. Кроме того, следует учитывать, что кровоснабжение паращитовидных желез осуществляется ветвями нижней и верхней щитовидных артерий.

#### Задача № 133

У больного диагностирована опухоль правого надпочечника. Наряду с клиническими проявлениями именно этого заболевания наблюдаются признаки венозного застоя в системе нижней полой вены. Чем это можно объяснить? Дайте анатомическое обоснование.



Пятигорский медико-фармацевтический институт –  
филиал федерального государственного бюджетного  
образовательного учреждения высшего образования  
«Волгоградский государственный медицинский  
университет» Министерства здравоохранения  
Российской Федерации

**Ответ.** Медиальный край правого надпочечника непосредственно граничит со стволом нижней полой вены. В связи с этим значительно увеличенный из-за опухолевого роста надпочечник может сдавливать нижнюю полую вену, что затруднит ток крови в ней и приведет к застою в ее системе.

#### Задача № 134

В ходе тяжелой операции по поводу рака желудка были обнаружены метастазы в лимфатических узлах, расположенных у ворот селезенки. Учитывая состояние оперируемого, хирург решил пойти по упрощенному варианту и удалил их вместе с этим органом. Какие анатомо-функциональные особенности селезенки позволили врачу прийти к такому решению?

**Ответ.** Селезенка может быть удалена, поскольку не является жизненно важным органом. Она расположена интраперитонеально и повсюду покрыта брюшиной, за исключением области ворот, где сходятся брюшинные связки, соединяющие селезенку с близлежащими органами. В них следуют селезеночные сосуды и их ветви, здесь же локализованы и лимфоузлы. Поэтому технически несложно быстро изолировать и удалить селезенку со всеми перечисленными образованиями.

#### Задача №135

Известно, что каждый надпочечник кровоснабжается 25-30 артериями, происходящими из разных источников. Одной из особенностей сосудистой системы надпочечника является то, что одни из артериальных ветвей питают преимущественно корковое вещество органа, другие — мозговое. Как можно анатомически объяснить этот феномен?

**Ответ.** В эмбриогенезе корковое и мозговое вещества надпочечника имеют ' разное происхождение — мезодермальное и невrogenное. На ранних этапах развития каждое из этих образований имеет собственную систему сосудистого обеспечения, что находит отражение и впоследствии.

#### Задача № 136

У больного развиваются симптомы портальной гипертензии (повышение давления в системе воротной вены). Ряд признаков свидетельствует о том, что в данном случае не исключено прямое воздействие на ствол самой воротной вены растущей опухоли. Состояние какого органа следовало бы изучить в первую очередь, исходя из анатомии этой области? Дайте анатомическое обоснование.

**Ответ.** Наиболее тесные топографические отношения ствол воротной вены имеет с поджелудочной железой. Именно позади ее головки, в за-брюшинном пространстве, он формируется при слиянии селезеночной и верхней брыжеечной вен. Это наиболее вероятное место сдавливания воротной вены, и именно поджелудочную железу следует обследовать в первую очередь на предмет возможности ее опухолевого поражения.

#### Задача № 137

Больной жалуется на головные боли, резкое ухудшение зрения. Одновременно отмечается значительное увеличение размеров лицевого черепа, кистей и стоп. О патологии какого образования должен подумать врач? Дайте анатомическое обоснование.

**Ответ.** Увеличение размеров указанных частей тела в зрелом возрасте заставляет предположить избыточную секрецию гормона роста — соматотропного гормона, который вырабатывается передней долей гипофиза (аденогипофиз). Эта избыточность почти всегда вызывается опухолью гипофиза. Наличие зрительных расстройств подтверждает такой предварительный диагноз в связи с близким положением гипофиза к зрительному перекресту.

#### Задача № 138

У больного вследствие патологии соединительной ткани оказались значительно удлиненными сухожильные хорды левого предсердно-желудочкового (митрального) клапана сердца. К каким нарушениям гемодинамики это может привести? Дайте анатомическое обоснование.



Пятигорский медико-фармацевтический институт –  
филиал федерального государственного бюджетного  
образовательного учреждения высшего образования  
«Волгоградский государственный медицинский  
университет» Министерства здравоохранения  
Российской Федерации

**Ответ.** В нормальных условиях сухожильные хорды в составе этого клапанного аппарата передают усилие, развиваемое сосочковыми мышцами, на створки, тем самым участвуя в их удержании в контакте друг с другом и препятствуя их выворачиванию в левое предсердие. При этом кровь выбрасывается в аорту. Значительное удлинение хорд ведет к изменению геометрии клапана, он становится недостаточным: в систолу желудочка прогибающиеся створки будут пропускать кровь в левое предсердие. В связи с этим и левое предсердие, и левый желудочек будут работать с увеличенной нагрузкой, вынужденные перекачивать большее количество крови, это может вызвать утолщение (гипертрофию) их миокарда. Кроме того, увеличенное в левом предсердии давление будет передаваться на легочные вены, вызывая застойные явления в малом круге кровообращения. Стоит отметить, что слабая степень прогибания створок этого клапана (его пролапс) не всегда сопровождается забросом крови в предсердие, может быть бессимптомной и встречается у 2-5% людей.

**Задача № 139**

У больного выявлена недостаточность трехстворчатого клапана. Будут ли при этом нарушения оттока венозной крови по верхней и нижней полым венам? Дайте анатомическое обоснование.

**Ответ.** При недостаточности трехстворчатого клапана кровь из правого желудочка сердца частично выбрасывается в правое предсердие. В результате могут возникнуть нарушения гемодинамики в системе верхней и нижней полых вен.

**Задача № 140**

У больного серьезные нарушения гемодинамики в системе нижней полую вены. Будет ли при этом наблюдаться увеличение печени и селезенки? Дайте анатомическое обоснование ответа.

**Ответ.** Отток венозной крови из печени по печеночным венам осуществляется в нижнюю полую вену. Нарушение оттока венозной крови по нижней полую вене неизбежно вызовет застойные изменения в системе печеночных вен и микроциркуляторном русле органа, что приведет к увеличению его размеров. Застой крови в печени вызовет повышение давления в воротной вене и ее притоках, в том числе в селезеночной вене, что будет сопровождаться увеличением селезенки в связи с застойными явлениями в ней.

**Задача № 141**

При повышении давления крови в системе воротной вены (портальная гипертензия), причины которого довольно многочисленны, но в любом случае имеет место блокада путей кровотока от большинства органов брюшной полости через печень в нижнюю полую вену, у больных в брюшинной полости может обнаруживаться явно увеличенное, до литров, количество жидкости (состояние асцита, асцитная жидкость). Чем, с анатомической точки зрения, это может быть объяснено?

**Ответ.** Повышение давления в системе воротной вены будет распространяться на все ее корни и их притоки, приводя к застою крови, в том числе и в микроциркуляторном русле дренируемых органов, которые на большей части площади их стенок имеют брюшинный покров. Это русло включает и сосуды обменного звена, включенные в механизмы трансмурального (через стенку сосудов) транспорта жидкости. В результате повышенного давления в них количество фильтруемой жидкости увеличивается, происходит ее накопление в брюшинной полости.

**Задача № 142**

У больного А в результате тромбоза резко снижен кровоток в системе правой венечной артерии, у больного Б - в системе левой. У кого из них наиболее вероятно нарушение функций проводящей системы сердца? Дайте анатомическое обоснование.



Пятигорский медико-фармацевтический институт – филиал федерального государственного бюджетного образовательного учреждения высшего образования «Волгоградский государственный медицинский университет» Министерства здравоохранения Российской Федерации

**Ответ.** Наиболее вероятно повреждение проводящей системы сердца у больного А. Предсердно-желудочковый узел и одноименный пучок (пучок Гиса) расположены преимущественно в задней части межжелудочковой перегородки, две трети которой как раз и кровоснабжаются, как правило, ветвями системы правой венечной артерии.

**Задача № 143**

У больного развился тромбоз верхней брыжеечной артерии. Какие органы могут в результате этого пострадать вплоть до появления некротических изменений (омертвления тканей)? Дайте анатомическое обоснование.

**Ответ.** Прекращение кровотока в системе верхней брыжеечной артерии быстро приведет к жизненно опасным и, возможно, необратимым изменениям стенок тощей, подвздошной, слепой, восходящей и частично поперечной кишок. Меньших по выраженности изменений можно ожидать в поджелудочной железе, стенках двенадцатиперстной и левой части поперечной кишок в результате наличия в их областях артериальных анастомозов с системами чревного ствола и нижней брыжеечной артерии.

**Задача № 144**

Сможет ли больной с односторонним поражением лицевого нерва задуть свечу? Дайте анатомическое обоснование.

**Ответ.** В создании повышенного давления воздуха в полости рта и формировании направленного воздушного потока, необходимого в данном случае для погашения свечи, принимают участие мимические мышцы, иннервируемые именно лицевым нервом. При его одностороннем поражении нарушается симметрия напряжения мимической мускулатуры, в связи с этим ослабленная струя воздуха будет направлена в сторону от свечи.

**Задача № 145**

Больной испытывает затруднения в выдвигании нижней челюсти и ее смещении в ту или иную сторону. При поражении каких мышц может проявиться данная симптоматика? Дайте анатомическое обоснование.

**Ответ.** Эти движения осуществляются при преимущественном действии правой и левой латеральных крыловидных мышц (m. pterygoideus lateralis), относящихся к группе жевательных. При одновременном сокращении с обеих сторон они выдвигают нижнюю челюсть, при одностороннем сокращении эта мышца смещает ее в противоположную сторону.

**Задача № 146**

Известна широкая представленность брюшинных образований в полости малого таза. Это обуславливает возможность образования спаек. Для мужчины или женщины такой спаечный процесс грозит более серьезными последствиями? И какими? Дайте анатомическое обоснование ответа.

**Ответ.** Конечно, для женщины. Спаечный процесс может нарушить проходимость маточных труб и изолировать яичники, что грозит бесплодием. Возможны изменения положения и степени подвижности матки, что может привести к целому ряду патологических состояний и нарушениям детородной функции.

**Задача № 147**

У больного гнойный воспалительный процесс в области жирового тела щеки (corpus adiposum buccae, жировой комочек Биша). Лечащий врач не исключает возможности распространения процесса в височную область, Дайте анатомическое обоснование такой возможности.

**Ответ.** Верхне-медиальная часть жирового тела щеки проникает под скуловую дугу и простирается далее в височную область. Здесь она залегает в глубокой части височной ямки между скуловым отростком лобной кости и задней поверхностью лобного отростка скуловой



Пятигорский медико-фармацевтический институт –  
филиал федерального государственного бюджетного  
образовательного учреждения высшего образования  
«Волгоградский государственный медицинский  
университет» Министерства здравоохранения  
Российской Федерации

кости, а снаружи/сзади ее покрывает височная мышца. Такой топографией жирового тела и объясняется предполагаемая врачом возможность.

**Задача № 148**

В ходе операции по удалению части печени хирург не обнаружил собственной печеночной артерии в печеночно-дуоденальной связке. Это не обескуражило врача, и он быстро вышел на питающую орган артерию в другом месте. Как по-вашему, где? Дайте анатомическое описание.

**Ответ.** Нечасто, но обнаруживается печеночная ветвь левой желудочной артерии, еще реже — одноименная ветвь верхней брыжеечной, В результате индивидуальных особенностей становления артериального русла возможно недоразвитие или отсутствие типичной собственной печеночной артерии, функции которой берет на себя хорошо развитая ветвь левой желудочной. В таком случае ее можно обнаружить в верхне-левой части малого сальника.

**Задача № 149**

Как, с анатомической точки зрения, объяснить возможность осложнения в виде менингита (воспаление оболочек мозга) при гнойном воспалении среднего уха?

**Ответ.** В возрастной динамике верхней стенки барабанной полости (полость среднего уха), прослеживается каменисто-чешуйчатая щель между автономно развивающимися частями височной кости. У детей щель перекрыта волокнистой соединительной тканью, постепенно оссифицирующейся. Однако синостоз частей височной кости в этом месте может и не развиваться. Таким образом, у детей и части взрослых людей возможно распространение воспалительного процесса со среднего уха на оболочки головного мозга через ткани сохранившегося здесь шва и его сосуды.

**Задача № 150**

Чем опасен в плане возможных осложнений гнойный воспалительный процесс в клетчатке подвисочной ямки?

**Ответ.** Гнойный воспалительный процесс в клетчатке подвисочной ямки может перейти на твердую оболочку головного мозга по ходу расположенных в ней средней менингеальной артерии (a. meningea media) и 3-й ветви тройничного нерва (п. mandibularis) через соответствующие отверстия основания черепа (остистое, овальное).

**Задача № 151**

Какие венозные системы могут быть вовлечены в патологический процесс при нарушении кровотока (тромбофлебит, тромбоз) в крыловидном венозном сплетении?

**Ответ.** Через свои притоки и многочисленные анастомозы крыловидное венозное сплетение (plexus [venosus] pterygoideus) связано:

- а) с внутричерепными венозными структурами (венами твердой оболочки головного мозга) через среднюю менингеальную, кавернозным синусом;
- б) диплоическими венами;
- в) нижней глазной веной;
- г) лицевой веной.

Системы этих сосудов и могут пострадать при патологии сплетения.

**Задача № 152**

На амбулаторный прием пришел больной с большим фурункулом (воспалением волосяного фолликула) на верхней губе. Врач тут же выписал направление на госпитализацию больного, хотя он не сделал бы этого при локализации фурункула в других областях тела, ограничившись стандартным лечением. Что заставило врача так поступить? Дайте анатомическое обоснование.

**Ответ.** Зона расположения фурункула относится к области, расположенной между переносицей и углами рта, она нередко описывается как «треугольник смерти». Венозный отток от нее осуществляется притоками лицевой вены, однако в области медиального угла глаза существует



Пятигорский медико-фармацевтический институт –  
филиал федерального государственного бюджетного  
образовательного учреждения высшего образования  
«Волгоградский государственный медицинский  
университет» Министерства здравоохранения  
Российской Федерации

анастомоз системы этой вены с системой глазных вен, связанных с кавернозным синусом твердой оболочки мозга. Этот анастомоз может стать механизмом распространения воспаления из области лица на внутричерепные венозные образования с последующими нарушениями в венозном дренировании мозга и возможным вовлечением в процесс других его оболочек. Такую же роль может сыграть и крыловидное венозное сплетение.

**Задача № 153**

У больного воспалительный процесс кожи в области медиального угла глаза и медиальной части брови. Как понять, с анатомической точки зрения, возникновение болезненных ощущений в области поднижнечелюстного треугольника?

**Ответ.** От указанной области лимфа отводится общим кожно-мышечным лимфатическим сосудом, который вливается в коллектор, сопровождающий в обратном направлении лицевую артерию и завершающийся в одном из поднижнечелюстных лимфатических узлов (*nodī lymphatici submandibulares*).

**Задача № 154**

У больного диагностировано злокачественное новообразование в области левой нижней губы. Почему, с анатомической точки зрения, онколог должен обследовать регионарные лимфатические узлы с обеих сторон?

**Ответ.** Установлен факт оттока лимфы от области нижней губы и подбородка в правые и левые лимфатические узлы за счет двусторонних связей лимфатических сосудов. Поэтому метастазы могут поражать лимфоузлы обеих сторон при опухоли, локализующейся на одной из них,

**Задача № 155**

Как объяснить с точки зрения анатомии возможность слезотечения при параличе лицевого нерва?

**Ответ.** Насасывание слезной жидкости с поверхности глазного яблока в слезные каналцы связано с разрежением, создаваемым в слезном мешке. Оно зависит от действия слезной части круговой мышцы глаза (*m. orbicularis oculi*). Кроме того, нужный контакт слезных сосочков, через которые происходит насасывание, с глазным яблоком обеспечивается тонусом самой круговой мышцы. Все эти мышечные структуры относятся к мышцам лица (мимическим мышцам), иннервируемым одноименным VII черепным нервом, что и объясняет появление слезотечения при параличе последнего.

Однако нужно иметь в виду, что при высоком поражении нерва, у места его выхода из ствола головного мозга, слезотечения не будет, поскольку при этом страдает и нерв, сопровождающий лицевой и рассматриваемый как компонент системы лицевого, — промежуточный (*p. intermedius*). Его волокна участвуют в иннервации слезной железы, и поражение на этом уровне будет сопровождаться, наоборот, сухостью глаза.

**Задача № 156**

У больного развилась типичная картина острого аппендицита — воспаления червеобразного отростка, однако во время оперативного вмешательства был обнаружен неизменный отросток. Опытный хирург проверил наличие и состояние некоей другой структуры, оказавшейся в непосредственной близости от этого очага. Оказалось, что именно ее воспаление спровоцировало картину аппендицита. О каком образовании идет речь?

**Ответ.** В данном случае оказался воспаленным подвздошный (меккелев) дивертикул — редуцировавшийся остаток желточно-кишечного протока. У эмбриона и раннего плода проток соединяет желточный пузырь с вершиной эмбриональной кишечной петли. В случае неполной редукции протока остается слепой вырост, локализующийся в дистальной трети подвздошной кишки, в нескольких десятках сантиметров от



Пятигорский медико-фармацевтический институт –  
филиал федерального государственного бюджетного  
образовательного учреждения высшего образования  
«Волгоградский государственный медицинский  
университет» Министерства здравоохранения  
Российской Федерации

подвздошно-слепокишечного угла, если следовать длиннику кишки, и в непосредственной близости к нему, если учесть ее сложность в петли.

**Задача № 157**

В клинику доставлен больной с колотой раной в области основания шеи. Из раны выделяется пенная кровь, постепенно нарастает дыхательная недостаточность. Дежурный хирург направляет больного в операционную для срочного вмешательства на органах грудной полости. Какой мотив определил его действия? Дайте анатомическое обоснование.

**Ответ.** В области основания шеи расположены купола плевры и верхушки легких, проецирующиеся в 1,5 см выше ключиц. Описанная клиническая картина указывает на их повреждение. Развивающаяся дыхательная недостаточность свидетельствует о состоянии пневмоторакса - заполнении воздухом плевральной полости с ателектазом (спадением) легкого, выходящего из дыхания. Соответственно необходима срочная операция по ушиванию раны легкого, восстановлению целостности плевральной полости и удалению из нее воздуха и крови.

**Задача № 158**

Технически более легким вмешательством является удаление доли легкого, чем удаление какого-либо из его сегментов. Чем, с анатомической точки зрения, это можно объяснить?

**Ответ.** Все доли обоих легких имеют естественные границы в виде междолевых щелей, поверхности которых выстланы висцеральной плеврой и поэтому не срастаются, — косая и горизонтальная щели правого легкого, косая щель левого. Поэтому разделение долей оперативным путем потребуются только в прикорневой зоне. Сегменты же легких разделяются внутрилегочными соединительнотканными перегородками, содержащими межсегментарные вены, и выделение сегмента является не столь простой процедурой.

**Задача № 159**

В операционную доставлен больной со странгуляционной непроходимостью кишечника: некий отдел тонкой кишки сдавлен, нарушены ее проходимость и кровоснабжение. Обследование больного в приемном отделении клиники показало, что процесс локализуется в левой подвздошной ямке. Какие анатомические особенности этой зоны могут быть вовлечены в развитие такой ситуации?

**Ответ.** Пережатие кишки произошло скорее всего в межсигмовидном кармане брюшинной полости. Он находится в области левой подвздошной ямки и ограничен расположенными под углом друг к другу частями корня брыжейки сигмовидной ободочной кишки. Оказавшаяся в этом суживающемся по направлению вверх кармане петля кишки может быть зажатой в нем. выше и ниже зон, кровоснабжаемых этими сосудами, то есть по ходу пищевода и прямой кишки. Именно в параректальной клетчатке и стенке прямой кишки, как следует из курса анатомии, эти анастомозы особо развиты. Следовательно, наиболее вероятно предположение, что через прямокишечные артериальные анастомозы, существующие в норме и способные к усилению при наличии стимулирующих факторов, кровь поступала из средних и нижних прямокишечных артерий (система внутренних подвздошных артерий) через верхнюю прямокишечную в систему нижней брыжеечной артерии, заполняла ее и далее через известный артериальный анастомоз в области левого изгиба ободочной кишки (риоланову дугу) проникала в систему верхней брыжеечной артерии. В дальнейшем срабатывали анастомозы этой артерии с системой чревного ствола в стыках их бассейнов — у двенадцатиперстной кишки, поджелудочной железы и желудка. Именно в перечисленных зонах и



Пятигорский медико-фармацевтический институт –  
филиал федерального государственного бюджетного  
образовательного учреждения высшего образования  
«Волгоградский государственный медицинский  
университет» Министерства здравоохранения  
Российской Федерации

были найдены мощные анастомозы в ходе дальнейшего обследования тела этой женщины. Случай реальный и известен в литературе, как случай Шьена (1869).

**Задача № 167**

У больного брюшным тифом, который сопровождается воспалительными изменениями лимфоидных образований, развилась картина острого перитонита — воспаления брюшины. Больной скончался, на вскрытии обнаружены перфорации (сквозные нарушения целостности стенки) подвздошной кишки. Чем можно объяснить произошедшее с анатомической точки зрения?

**Ответ.** Именно в подвздошной кишке, вдоль ее свободного края, лимфоид-ные образования сконцентрированы в виде групповых лимфоидных узелков (пейеровых бляшек), длина каждого из таких скоплений может достигать трех и более сантиметров. Их вовлечение в воспалительный процесс может привести к перфорации стенки кишки и соответственно перитониту.

**Задача № 168**

При удалении прямой кишки в связи с ее злокачественной опухолью онко- Проктолог выделяет в полости таза не собственно орган, а кишку с окружающей ее клетчаткой. При этом он следует каким-то естественным границам, позволяющим выполнить это вмешательство вполне уверенно и достаточно бескровно. Какие анатомические предпосылки определяют в данном случае тактику хирурга?

**Ответ.** Фасция таза представлена париетальным и висцеральным листками, переходящими друг в друга по ходу пронизывающих промежность полых органов. Висцеральная фасция, сопровождающая прямую кишку, особо хорошо выражена. Она формирует окружающий кишку футляр, в котором заключены сам орган и околоорганная клетчатка с сосудами, нервными структурами и лимфатическими узлами. Хирург выделяет прямую кишку, следуя по внешнему контуру этого фасциального футляра.

**Задача № 169**

Какие анатомические особенности верхней и нижней губ и десен новорожденных способствуют акту сосания?

**Ответ.** А. В сравнении с другими мышечные компоненты губ хорошо развиты уже у новорожденных. Кроме того, в этот период существует особая система мышечных волокон, направленных вертикально в толще верхней губы и косо (снизу вверх и кзади по направлению к слизистой оболочке) в нижней губе. Они определяют только в период кормления ребенка грудью. Более плотному контакту с соском и поддержанию отрицательного давления в полости рта, необходимого для возможности сосания, способствуют срединный бугорок верхней губы, отчетливые подушечки на краях губ, валикоподобные складки слизистой у свободных краев десен, наполняющиеся кровью при сосании.

**Задача № 170**

В результате предпринятых неотложных мер удалось вывести из опасного для жизни состояния больного с тромбозом легочной артерии — закупоркой сосуда попавшим в него сгустком крови. Встал вопрос о возможном месте формирования тромба для лечебных воздействий с целью предотвращения повторных эмболии. Что можно предположить в этом плане с анатомической точки зрения?

**Ответ.** Тромб принесен в артерию потоком крови. Соответственно необходимо проверить состояние компонентов сердечно-сосудистой системы, со стороны которых это могло произойти. Такими компонентами в направлении, противоположном потоку крови, будут легочный ствол, правый желудочек, правое предсердие, стволы и системы верхней и нижней полых вен. Исходя из сложности организации и анатомо-функциональных



особенностей, резонно предположить, что наиболее вероятными зонами тромбообразования у этого больного могут быть клапан легочного ствола, правый предсердно-желудочковый клапан и вены нижних конечностей. С учетом особых функциональных нагрузок, выпадающих на долю последних, часто обуславливающих развитие в их стенках патологических изменений, первоочередное внимание следует уделить именно им.

#### Задача №171

Воспалительные и опухолевые процессы с большей частотой поражают верхние доли легких. Чем это можно объяснить с анатомо-функциональной точки зрения?

**Ответ.** Состояние легочной ткани во многом зависит от степени ее вентиляции, а она неодинакова для различных долей легких. Верхние доли, по сравнению с другими, находятся в этом плане в несколько худшей ситуации - в результате сложившейся геометрии бронхиального дерева направление воздушного потока, нисходящее в трахее, изменяется на подходе к ним на практически противоположное - восходящее. Кроме того, присасывающее действие главной дыхательной мышцы - диафрагмы - оказывает большее влияние на дыхательные экскурсии ближе расположенных к ней частей легких.

#### Задача № 172

В клинику с места автокатастрофы доставлен больной с множественными разрывами почки. Ситуация такова, что предпочтительно ее удаление (нефрэктомия). В чем должен убедиться анатомически грамотный хирург, прежде чем приступить к операции?

**Ответ.** В том, что травмированная почка не является единственной. Эта аномалия развития почек встречается нечасто, но забывать о такой возможности не следует: удаление единственной почки приведет, по понятным причинам, к тяжелейшим последствиям.

#### Задача № 173

У новорожденного ребенка, еще находящегося в роддоме, врач заметил непроходящее увлажнение кожи в области пупка с отслоением части эпидермиса (мацерация). После добавки пищевого красителя в материнское молоко отмечено появление красителя в этой же зоне. Чем можно объяснить это явление с анатомической точки зрения?

**Ответ.** В формировании части мочевого пузыря принимает участие проксимальный отдел аллантоиса (мочевого мешка). Остальной отдел внутризародышевого аллантоиса превращается в мочевой проток, простирающийся от верхушки пузыря к пупочному канатику. Обычно в последующем он облитерируется и преобразовывается в фиброзный тяж (урахус), располагающийся в срединной пупочной складке брюшины. В некоторых случаях этой редукции не происходит на всем протяжении или местами. Тогда может сформироваться сообщение мочевого пузыря с областью пупка (свищ) с поступлением на кожу некоторого количества мочи и/или выделений стенок канала, вызывающих кожные изменения. В данном случае введение красителя позволило выявить это сообщение и поставить диагноз.

#### Задача № 174

У больного опухоль слизистой оболочки ротовой поверхности десны верхней челюсти. Укажите возможные, с анатомической точки зрения, направления лимфогенного метастазирования опухоли.

**Ответ.** Сосуды, отводящие лимфу от указанной части слизистой оболочки рта, вливаются в поднижнечелюстные и глубокие шейные (заглоточные) лимфатические узлы. Здесь и можно ожидать первых метастазов.

#### адача № 175

При обследовании больного возникло подозрение, что развивающиеся в стенке нижней полой вены патологические изменения, грозящие формированием тромба,



связаны с прорастанием в нее опухоли. Опухолевый рост в каких органах может привести к этому? Дайте анатомическое обоснование.

**Ответ.** Органами, расположенными в непосредственной близости к стволу нижней поллой вены, являются: горизонтальная часть двенадцатиперстной кишки и головка поджелудочной железы (спереди), правые почка и надпочечник (латеральнее). Соответственно опухолевый рост в этих органах может затронуть стенку нижней поллой вены.

#### Задача № 176

Какие анатомические особенности стенки желудка позволяют человеку принимать значительное количество пищи?

**Ответ.** Растяжимость и смещаемость стенок желудка, являющиеся обязательными условиями для возможности увеличения его объема при приеме пищи, обеспечиваются:

- а) наличием складок слизистой оболочки и подслизистой основы;
- б) мышечной оболочкой с контролируемым тонусом;
- в) серозной оболочкой (брюшиной), выстилающей обе поверхности желудка, в результате чего орган отделен от рядом расположенных структур брюшинной полостью и способен легко смещаться по отношению к ним.

#### Задача № 177

После оперативного удаления желчного пузыря (холецистэктомии) у больного выявилось тяжелое осложнение в виде серьезного нарушения артериального кровоснабжения правой доли печени. Каково возможное объяснение случившегося с анатомической точки зрения?

**Ответ.** При холецистэктомии перевязываются и пересекаются сосуды и проток желчного пузыря. Желчно-пузырная артерия (a. cystica) чаще отходит от правой ветви собственной печеночной артерии, кровоснабжающей правую долю печени. В ряде случаев артерия пузыря укорочена или является ветвью других сосудов этой области (собственной печеночной, левой ветви печеночной артерии, гастродуоденальной артерии), синтопия перечисленных структур усложняется, и в ходе оперативного вмешательства возможна ошибочная перевязка правой печеночной артериальной ветви со всеми вытекающими из этого последствиями.

#### Задача № 178

Больной поступил в хирургическое отделение больницы по поводу паранефрита— воспаления околопочечной клетчатки (жировой капсулы почки). При его осмотре лечащий врач выявил наличие воспалительного процесса и под кожей верхней части поясничной области. Чем можно анатомически объяснить эту клиническую картину?

**Ответ.** В верхней части поясничной области, сразу ниже 12-го ребра, расположено одно из слабых мест стенок брюшной полости - верхний поясничный треугольник (прежнее название - поясничное сухожильное пространство, ромб Лесгафта-Гринфельда). Здесь существует дефицит мышечных компонентов брюшной стенки, и воспалительный процесс в околопочечной клетчатке, расплавив почечную фасцию, может через зону этого треугольника сформировать гнойный затек в поясничную область.

#### Задача № 179

Нежелательные повреждения каких структур возможны при хирургическом вычленении головки мышечного отростка нижней челюсти?

**Ответ.** Головка нижней челюсти и височно-нижнечелюстной сустав в целом находятся в ближайшем соседстве с околоушной слюнной железой, поэтому ее вычленение небезопасно



Пятигорский медико-фармацевтический институт – филиал федерального государственного бюджетного образовательного учреждения высшего образования «Волгоградский государственный медицинский университет» Министерства здравоохранения Российской Федерации

вследствие возможности повреждения как железы, так и артерий и нервов, проходящих рядом с суставом.

**Задача № 180**

У больного произошла перфорация задней стенки желудка в результате язвенного процесса. Следует ли в результате этого опасаться разлитого перитонита - воспаления брюшины, охватывающего большую часть брюшинной полости, или можно ожидать локально ограниченного процесса (местного перитонита)? Дайте анатомическое обоснование.

**Ответ.** Задняя стенка желудка выстлана висцеральной брюшиной, составляющей переднюю стенку сальниковой сумки (bursa omentalis). Она представляет собой часть брюшинной полости, ограниченную от других ее отделов. Единственным естественным сообщением сальниковой сумки является неширокое сальниковое отверстие в ее правой части (foramen omentale, винцлоево отверстие). Поэтому можно ожидать, что развивающийся в приведенной ситуации перитонит будет локальным.

**Критерии оценки контрольной работы**

Критерии оценки	Баллы	Оценка
<input type="checkbox"/> контрольная работа представлена в установленный срок и оформлена в строгом соответствии с изложенными требованиями; <input type="checkbox"/> показан высокий уровень знания изученного материала по заданной теме, проявлен творческий подход при ответе на вопросы, умение глубоко анализировать проблему и делать обобщающие выводы; <input type="checkbox"/> работа выполнена грамотно с точки зрения поставленной задачи, т.е. без ошибок и недочетов или допущено не более одного недочета.	5	Отлично
<input type="checkbox"/> контрольная работа представлена в установленный срок и оформлена в соответствии с изложенными требованиями; <input type="checkbox"/> показан достаточный уровень знания изученного материала по заданной теме, проявлен творческий подход при ответе на вопросы, умение анализировать проблему и делать обобщающие выводы; <input type="checkbox"/> работа выполнена полностью, но допущено в ней: а) не более одной негрубой ошибки и одного недочета б) или не более двух недочетов.	4	Хорошо
<input type="checkbox"/> контрольная работа представлена в установленный срок, при оформлении работы допущены незначительные отклонения от изложенных требований; <input type="checkbox"/> показаны минимальные знания по основным темам контрольной работы; <input type="checkbox"/> выполнено не менее половины работы или допущены в ней	3	Удовлетворительно

**Методические материалы, определяющие процедуры оценивания**

Обучающемуся необходимо в течение 2-3 минут изложить суть излагаемого вопроса, стремясь делать это максимально полно и последовательно. Обучающийся может опираться на подготовленный в ходе самостоятельной работы конспект.



### 3. ПЕРЕЧЕНЬ КОНТРОЛЬНЫХ ВОПРОСОВ ДЛЯ СОБЕСЕДОВАНИЯ

№	Вопросы для промежуточной аттестации	Проверяемые компетенции
1.	Предмет анатомии и физиологии человека в системе медицинского образования. История развития анатомии и физиологии. Уровни строения и функциональное единство структур организма.	ОК 01, ОК 02, ОК 07, ПК 2.1, ПК 2.2, ПК 2.3, ПК 2.4, ПК 3.1, ПК 3.2, ПК 3.3, ПК 3.4, ПК 3.5
2.	Основные плоскости, оси тела человека и условные линии, определяющие положение органов и их частей.	ОК 01, ОК 02, ОК 07, ПК 2.1, ПК 2.2, ПК 2.3, ПК 2.4, ПК 3.1, ПК 3.2, ПК 3.3, ПК 3.4, ПК 3.5
3.	Методы исследования в анатомии и физиологии. Экспериментальные методы исследования.	ОК 01, ОК 02, ОК 07, ПК 2.1, ПК 2.2, ПК 2.3, ПК 2.4, ПК 3.1, ПК 3.2, ПК 3.3, ПК 3.4, ПК 3.5
4.	Общая остеология. Функциональная анатомия частей скелета. Определение процесса движения. Структуры организма, осуществляющие процесс движения. Принцип рычага в работе суставов. Общая анатомия скелета, его определение, функции, химический состав костей, костная ткань. Строение кости как органа. Классификация костей.	ОК 01, ОК 02, ОК 07, ПК 2.1, ПК 2.2, ПК 2.3, ПК 2.4, ПК 3.1, ПК 3.2, ПК 3.3, ПК 3.4, ПК 3.5
5.	Виды соединений костей. Подвижные соединения: суставы. Строение, виды суставов, объём движений. Неподвижные и полуподвижные соединения. Рост кости в длину и толщину.	ОК 01, ОК 02, ОК 07, ПК 2.1, ПК 2.2, ПК 2.3, ПК 2.4, ПК 3.1, ПК 3.2, ПК 3.3, ПК 3.4, ПК 3.5
6.	Плечевой сустав: связки, особенности строения, объём движений в суставе.	ОК 01, ОК 02, ОК 07, ПК 2.1, ПК 2.2, ПК 2.3, ПК 2.4, ПК 3.1, ПК 3.2, ПК 3.3, ПК 3.4, ПК 3.5
7.	Локтевой сустав: связки, особенности строения, объём движений в суставе.	ОК 01, ОК 02, ОК 07, ПК 2.1, ПК 2.2, ПК 2.3, ПК 2.4, ПК 3.1, ПК 3.2, ПК 3.3, ПК 3.4, ПК 3.5
8.	Тазобедренный сустав: связки, особенности строения, объём движений в суставе.	ОК 01, ОК 02, ОК 07, ПК 2.1, ПК 2.2, ПК 2.3, ПК 2.4, ПК 3.1, ПК 3.2, ПК 3.3, ПК 3.4, ПК 3.5
9.	Коленный сустав: связки, особенности строения, объём движений в суставе.	ОК 01, ОК 02, ОК 07, ПК 2.1, ПК 2.2, ПК 2.3, ПК 2.4, ПК 3.1, ПК 3.2, ПК 3.3, ПК 3.4, ПК 3.5
10.	Соединения позвонков, межпозвоночные диски, соединения позвоночного столба с черепом, соединения ребер с грудиной и позвоночным столбом.	ОК 01, ОК 02, ОК 07, ПК 2.1, ПК 2.2, ПК 2.3, ПК 2.4, ПК 3.1, ПК 3.2,



**Пятигорский медико-фармацевтический институт –  
филиал федерального государственного бюджетного  
образовательного учреждения высшего образования  
«Волгоградский государственный медицинский  
университет» Министерства здравоохранения  
Российской Федерации**

		ПК 3.3, ПК 3.4, ПК 3.5
11.	Скелет головы. Виды соединений костей черепа. Развитие черепа (краткие данные филогенеза и онтогенеза).	ОК 01, ОК 02, ОК 07, ПК 2.1, ПК 2.2, ПК 2.3, ПК 2.4, ПК 3.1, ПК 3.2, ПК 3.3, ПК 3.4, ПК 3.5
12.	Мозговой и лицевой отделы черепа, их изменения в процессе антропогенеза. Возрастные особенности черепа: череп новорожденного, соотношения в развитии мозгового и лицевого черепа; периоды интенсивного роста черепа после рождения.	ОК 01, ОК 02, ОК 07, ПК 2.1, ПК 2.2, ПК 2.3, ПК 2.4, ПК 3.1, ПК 3.2, ПК 3.3, ПК 3.4, ПК 3.5
13.	Череп в целом. Наружное и внутренне основание черепа. Понятие о краниометрии.	ОК 01, ОК 02, ОК 07, ПК 2.1, ПК 2.2, ПК 2.3, ПК 2.4, ПК 3.1, ПК 3.2, ПК 3.3, ПК 3.4, ПК 3.5
14.	Анатомо-функциональные особенности осевого скелета: строение позвонков, крестца, ребер, грудины.	ОК 01, ОК 02, ОК 07, ПК 2.1, ПК 2.2, ПК 2.3, ПК 2.4, ПК 3.1, ПК 3.2, ПК 3.3, ПК 3.4, ПК 3.5
15.	Скелет верхних и нижних конечностей. Таз в целом.	ОК 01, ОК 02, ОК 07, ПК 2.1, ПК 2.2, ПК 2.3, ПК 2.4, ПК 3.1, ПК 3.2, ПК 3.3, ПК 3.4, ПК 3.5
16.	Общие вопросы миологии. Мышца как орган, подразделение на части. Классификация мышц. Вспомогательный аппарат мышц (фасции, влагалища (синовиальные), сухожилия, синовиальные сумки, блоки для сухожилий мышц, костно-фиброзные каналы. Микроскопическое строение мышечного волокна. Миофибриллы. Виды мышечного сокращения, утомление, отдых.	ОК 01, ОК 02, ОК 07, ПК 2.1, ПК 2.2, ПК 2.3, ПК 2.4, ПК 3.1, ПК 3.2, ПК 3.3, ПК 3.4, ПК 3.5
17.	Поверхностные и глубокие мышцы спины: название, топография, функции.	ОК 01, ОК 02, ОК 07, ПК 2.1, ПК 2.2, ПК 2.3, ПК 2.4, ПК 3.1, ПК 3.2, ПК 3.3, ПК 3.4, ПК 3.5
18.	Мышцы груди: название, топография, функции.	ОК 01, ОК 02, ОК 07, ПК 2.1, ПК 2.2, ПК 2.3, ПК 2.4, ПК 3.1, ПК 3.2, ПК 3.3, ПК 3.4, ПК 3.5
19.	Мышцы верхней конечности: название, топография, функции.	ОК 01, ОК 02, ОК 07, ПК 2.1, ПК 2.2, ПК 2.3, ПК 2.4, ПК 3.1, ПК 3.2, ПК 3.3, ПК 3.4, ПК 3.5
20.	Мышцы нижней конечности: название, топография, функции.	ОК 01, ОК 02, ОК 07, ПК 2.1, ПК 2.2, ПК 2.3, ПК 2.4, ПК 3.1, ПК 3.2, ПК 3.3, ПК 3.4, ПК 3.5
21.	Мышцы головы: название, топография, функции.	ОК 01, ОК 02, ОК 07, ПК 2.1, ПК 2.2, ПК 2.3,



**Пятигорский медико-фармацевтический институт –  
филиал федерального государственного бюджетного  
образовательного учреждения высшего образования  
«Волгоградский государственный медицинский  
университет» Министерства здравоохранения  
Российской Федерации**

		ПК 2.4, ПК 3.1, ПК 3.2, ПК 3.3, ПК 3.4, ПК 3.5
22.	Мышцы шеи: название, топография, функции.	ОК 01, ОК 02, ОК 07, ПК 2.1, ПК 2.2, ПК 2.3, ПК 2.4, ПК 3.1, ПК 3.2, ПК 3.3, ПК 3.4, ПК 3.5
23.	Мышцы живота: название, топография, функции.	ОК 01, ОК 02, ОК 07, ПК 2.1, ПК 2.2, ПК 2.3, ПК 2.4, ПК 3.1, ПК 3.2, ПК 3.3, ПК 3.4, ПК 3.5
24.	Фасции верхней и нижней конечностей.	ОК 01, ОК 02, ОК 07, ПК 2.1, ПК 2.2, ПК 2.3, ПК 2.4, ПК 3.1, ПК 3.2, ПК 3.3, ПК 3.4, ПК 3.5
25.	Фасции живота. Строение белой линии живота. Паховый канал	ОК 01, ОК 02, ОК 07, ПК 2.1, ПК 2.2, ПК 2.3, ПК 2.4, ПК 3.1, ПК 3.2, ПК 3.3, ПК 3.4, ПК 3.5
26.	Фасции спины и груди.	ОК 01, ОК 02, ОК 07, ПК 2.1, ПК 2.2, ПК 2.3, ПК 2.4, ПК 3.1, ПК 3.2, ПК 3.3, ПК 3.4, ПК 3.5
27.	Фасции головы и шеи. Понятие об апоневрозе.	ОК 01, ОК 02, ОК 07, ПК 2.1, ПК 2.2, ПК 2.3, ПК 2.4, ПК 3.1, ПК 3.2, ПК 3.3, ПК 3.4, ПК 3.5
28.	Функциональная анатомия сердца. Механизмы регуляции сердечной деятельности. Особенности сердечной мышцы.	ОК 01, ОК 02, ОК 07, ПК 2.1, ПК 2.2, ПК 2.3, ПК 2.4, ПК 3.1, ПК 3.2, ПК 3.3, ПК 3.4, ПК 3.5
29.	Проводящая система сердца. Физиологические свойства. Кровоснабжение и иннервация сердца. Сердечные циклы. Электрические явления, возникающие в работающем сердце: электрокардиограмма. Показатели сердечной деятельности: пульс, сердечные сокращения, артериальное давление.	ОК 01, ОК 02, ОК 07, ПК 2.1, ПК 2.2, ПК 2.3, ПК 2.4, ПК 3.1, ПК 3.2, ПК 3.3, ПК 3.4, ПК 3.5
30.	Общая анатомия, развитие и функции сердечно-сосудистой системы. Общий план строения сердечно-сосудистой системы. Сосуды (артерии, вены, капилляры). Функциональные группы сосудов. Строение стенок крупных, средних и мелких артерий, капилляров и вен. Сосудодвигательный центр. Взаимосвязь между строением кровеносного русла и конструкцией органа.	ОК 01, ОК 02, ОК 07, ПК 2.1, ПК 2.2, ПК 2.3, ПК 2.4, ПК 3.1, ПК 3.2, ПК 3.3, ПК 3.4, ПК 3.5
31.	Магистральные артерии: аорта, плечеголовной ствол, общая, наружная и внутренняя артерии. Подключичные артерии.	ОК 01, ОК 02, ОК 07, ПК 2.1, ПК 2.2, ПК 2.3, ПК 2.4, ПК 3.1, ПК 3.2, ПК 3.3, ПК 3.4, ПК 3.5
32.	Брюшная часть аорты: чревный ствол, кровоснабжение	ОК 01, ОК 02, ОК 07,



**Пятигорский медико-фармацевтический институт –  
филиал федерального государственного бюджетного  
образовательного учреждения высшего образования  
«Волгоградский государственный медицинский  
университет» Министерства здравоохранения  
Российской Федерации**

	внутренних органов. Понятие об артериальных анастомозах.	ПК 2.1, ПК 2.2, ПК 2.3, ПК 2.4, ПК 3.1, ПК 3.2, ПК 3.3, ПК 3.4, ПК 3.5
33.	Артерии нижних конечностей. Места определения пульсации основных магистральных сосудов.	ОК 01, ОК 02, ОК 07, ПК 2.1, ПК 2.2, ПК 2.3, ПК 2.4, ПК 3.1, ПК 3.2, ПК 3.3, ПК 3.4, ПК 3.5
34.	Верхняя полая вена: пути венозного оттока.	ОК 01, ОК 02, ОК 07, ПК 2.1, ПК 2.2, ПК 2.3, ПК 2.4, ПК 3.1, ПК 3.2, ПК 3.3, ПК 3.4, ПК 3.5
35.	Нижняя полая вена: пути венозного оттока. Венозные анастомозы.	ОК 01, ОК 02, ОК 07, ПК 2.1, ПК 2.2, ПК 2.3, ПК 2.4, ПК 3.1, ПК 3.2, ПК 3.3, ПК 3.4, ПК 3.5
36.	Портальная вена. Порто-кавальные анастомозы.	ОК 01, ОК 02, ОК 07, ПК 2.1, ПК 2.2, ПК 2.3, ПК 2.4, ПК 3.1, ПК 3.2, ПК 3.3, ПК 3.4, ПК 3.5
37.	Функциональная анатомия органов дыхания. Анатомо-физиологические особенности лёгких.	ОК 01, ОК 02, ОК 07, ПК 2.1, ПК 2.2, ПК 2.3, ПК 2.4, ПК 3.1, ПК 3.2, ПК 3.3, ПК 3.4, ПК 3.5
38.	Топография плевры, функции. Средостение.	ОК 01, ОК 02, ОК 07, ПК 2.1, ПК 2.2, ПК 2.3, ПК 2.4, ПК 3.1, ПК 3.2, ПК 3.3, ПК 3.4, ПК 3.5
39.	Механизмы регуляции дыхания. Дыхание как физиологический процесс. Дыхательный цикл. Показатели внешнего дыхания, лёгочные объёмы. Дыхательный центр. Понятие о мукоцилиарном клиренсе.	ОК 01, ОК 02, ОК 07, ПК 2.1, ПК 2.2, ПК 2.3, ПК 2.4, ПК 3.1, ПК 3.2, ПК 3.3, ПК 3.4, ПК 3.5
40.	Методы исследования показателей внешнего дыхания, состояния бронхо-легочной системы. Показатели внешнего дыхания, лёгочные объёмы.	ОК 01, ОК 02, ОК 07, ПК 2.1, ПК 2.2, ПК 2.3, ПК 2.4, ПК 3.1, ПК 3.2, ПК 3.3, ПК 3.4, ПК 3.5
41.	И.П. Павлов - основатель учения о пищеварении. Методы, разработанные И.П. Павловым для изучения функции пищеварительных желёз. Механизмы регуляции пищеварения.	ОК 01, ОК 02, ОК 07, ПК 2.1, ПК 2.2, ПК 2.3, ПК 2.4, ПК 3.1, ПК 3.2, ПК 3.3, ПК 3.4, ПК 3.5
42.	Полость рта: общее строение, границы. Кости, формирующие твердое небо. Мышцы, формирующие мягкое небо.	ОК 01, ОК 02, ОК 07, ПК 2.1, ПК 2.2, ПК 2.3, ПК 2.4, ПК 3.1, ПК 3.2, ПК 3.3, ПК 3.4, ПК 3.5
43.	Язык: строение, функции, мышцы языка (собственные и скелетные). Распределение вкусовых зон.	ОК 01, ОК 02, ОК 07, ПК 2.1, ПК 2.2, ПК 2.3, ПК 2.4, ПК 3.1, ПК 3.2, ПК 3.3, ПК 3.4, ПК 3.5
44.	Глотка: строение, функции, сообщение с другими	ОК 01, ОК 02, ОК 07,



**Пятигорский медико-фармацевтический институт –  
филиал федерального государственного бюджетного  
образовательного учреждения высшего образования  
«Волгоградский государственный медицинский  
университет» Министерства здравоохранения  
Российской Федерации**

	отделами. Мышцы глотки. Кольцо Пирогова-Вальдейера. Акт глотания, жевания.	ПК 2.1, ПК 2.2, ПК 2.3, ПК 2.4, ПК 3.1, ПК 3.2, ПК 3.3, ПК 3.4, ПК 3.5
45.	Пищевод: топография, отделы, сужения.	ОК 01, ОК 02, ОК 07, ПК 2.1, ПК 2.2, ПК 2.3, ПК 2.4, ПК 3.1, ПК 3.2, ПК 3.3, ПК 3.4, ПК 3.5
46.	Желудок: топография, строение, кровоснабжение, иннервация, лимфоток. Пищеварение в желудке. Желудочный сок.	ОК 01, ОК 02, ОК 07, ПК 2.1, ПК 2.2, ПК 2.3, ПК 2.4, ПК 3.1, ПК 3.2, ПК 3.3, ПК 3.4, ПК 3.5
47.	Тонкая кишка: отделы, строение. Пищеварение в тонком кишечнике: полостное и пристеночное. Двигательная функция кишечника, механизм её регуляции. Кишечный сок. Всасывание в тонком кишечнике.	ОК 01, ОК 02, ОК 07, ПК 2.1, ПК 2.2, ПК 2.3, ПК 2.4, ПК 3.1, ПК 3.2, ПК 3.3, ПК 3.4, ПК 3.5
48.	Толстая кишка: отделы, строение. Пищеварение в толстом кишечнике. Микрофлора толстого кишечника, её значение. Аппендикс: особенности строения, варианты расположения.	ОК 01, ОК 02, ОК 07, ПК 2.1, ПК 2.2, ПК 2.3, ПК 2.4, ПК 3.1, ПК 3.2, ПК 3.3, ПК 3.4, ПК 3.5
49.	Функциональная анатомия печени и поджелудочной железы. Механизмы регуляции секреции ферментов и желчи. Ферменты, их определение, классификация.	ОК 01, ОК 02, ОК 07, ПК 2.1, ПК 2.2, ПК 2.3, ПК 2.4, ПК 3.1, ПК 3.2, ПК 3.3, ПК 3.4, ПК 3.5
50.	Функциональная анатомия выделительной системы. Основные выделительные структуры и органы организма человека (лёгкие, пищеварительно-кишечный тракт, потовые, сальные железы). Общий план строения мочевой системы. Органы, образующие мочевую систему. Механизмы мочеобразования, мочевыделения и их регуляция.	ОК 01, ОК 02, ОК 07, ПК 2.1, ПК 2.2, ПК 2.3, ПК 2.4, ПК 3.1, ПК 3.2, ПК 3.3, ПК 3.4, ПК 3.5
51.	Роль мочевыделительной системы в регуляции артериального давления. Ренин-ангиотензин-альдостероновая система. Понятие о диурезе.	ОК 01, ОК 02, ОК 07, ПК 2.1, ПК 2.2, ПК 2.3, ПК 2.4, ПК 3.1, ПК 3.2, ПК 3.3, ПК 3.4, ПК 3.5
52.	Женская репродуктивная система: матка, маточные трубы, яичники. Регуляция менструального цикла.	ОК 01, ОК 02, ОК 07, ПК 2.1, ПК 2.2, ПК 2.3, ПК 2.4, ПК 3.1, ПК 3.2, ПК 3.3, ПК 3.4, ПК 3.5
53.	Мужская репродуктивная система: яички, придаток яичка, семенной канатик, семенные пузырьки, простата. Особенности гормональной регуляции.	ОК 01, ОК 02, ОК 07, ПК 2.1, ПК 2.2, ПК 2.3, ПК 2.4, ПК 3.1, ПК 3.2, ПК 3.3, ПК 3.4, ПК 3.5
54.	Функциональная анатомия органов иммуногенеза: тимус, костный мозг, селезенка, лимфатические узлы, очаговые скопления лимфоидной ткани (миндалины, аппендикс, Пейеровы бляшки).	ОК 01, ОК 02, ОК 07, ПК 2.1, ПК 2.2, ПК 2.3, ПК 2.4, ПК 3.1, ПК 3.2, ПК 3.3, ПК 3.4, ПК 3.5
55.	Понятие об антигенах. Иммуитет, виды иммунитета. Система иммунобиологического надзора и кооперация	ОК 01, ОК 02, ОК 07, ПК 2.1, ПК 2.2, ПК 2.3,



**Пятигорский медико-фармацевтический институт –  
филиал федерального государственного бюджетного  
образовательного учреждения высшего образования  
«Волгоградский государственный медицинский  
университет» Министерства здравоохранения  
Российской Федерации**

	его компонентов.	ПК 2.4, ПК 3.1, ПК 3.2, ПК 3.3, ПК 3.4, ПК 3.5
56.	Система комплемента, роль в формировании иммунологической реакции. Гуморальный иммунитет. Иммуноглобулины. Роль антител в иммунном ответе. Реакция антиген- антитело.	ОК 01, ОК 02, ОК 07, ПК 2.1, ПК 2.2, ПК 2.3, ПК 2.4, ПК 3.1, ПК 3.2, ПК 3.3, ПК 3.4, ПК 3.5
57.	Функциональная анатомия желез внутренней секреции. Иерархия желез, гормоны, механизмы и принципы гормональной регуляции. Центральные органы эндокринной системы (гипоталамус, гипофиз, эпифиз).	ОК 01, ОК 02, ОК 07, ПК 2.1, ПК 2.2, ПК 2.3, ПК 2.4, ПК 3.1, ПК 3.2, ПК 3.3, ПК 3.4, ПК 3.5
58.	Периферические органы эндокринной системы. Основы регуляции деятельности желез по принципу обратной связи. Функциональная анатомия щитовидной, паращитовидных желез, надпочечников, гонад.	ОК 01, ОК 02, ОК 07, ПК 2.1, ПК 2.2, ПК 2.3, ПК 2.4, ПК 3.1, ПК 3.2, ПК 3.3, ПК 3.4, ПК 3.5
59.	Общая неврология: классификация нервной системы, ее отделы, нейроны, синапсы, медиаторы, рефлекторная дуга, серое и белое вещество, нервные волокна, нервный центр.	ОК 01, ОК 02, ОК 07, ПК 2.1, ПК 2.2, ПК 2.3, ПК 2.4, ПК 3.1, ПК 3.2, ПК 3.3, ПК 3.4, ПК 3.5
60.	Развитие нервной системы в фило - и онтогенезе. Формирование отделов головного мозга.	ОК 01, ОК 02, ОК 07, ПК 2.1, ПК 2.2, ПК 2.3, ПК 2.4, ПК 3.1, ПК 3.2, ПК 3.3, ПК 3.4, ПК 3.5
61.	Типы высшей нервной деятельности. Учение И.П. Павлова о типах высшей нервной деятельности.	ОК 01, ОК 02, ОК 07, ПК 2.1, ПК 2.2, ПК 2.3, ПК 2.4, ПК 3.1, ПК 3.2, ПК 3.3, ПК 3.4, ПК 3.5
62.	Конечный мозг: внутреннее строение полушарий, спайки, узлы, боковые желудочки. Конечный мозг: его доли, борозды и извилины полушарий мозга. Локализация функций в коре головного мозга. Возбуждение и торможение в центральной нервной системе. Учение А.А Ухтомского о доминанте. Физиологическое значение доминанты. Условные и безусловные рефлексы.	ОК 01, ОК 02, ОК 07, ПК 2.1, ПК 2.2, ПК 2.3, ПК 2.4, ПК 3.1, ПК 3.2, ПК 3.3, ПК 3.4, ПК 3.5
63.	Анализаторы 1 и 2 сигнальных систем. Физиологические основы памяти, речи, сознания. Биоритмы мозга. Стадии сна.	ОК 01, ОК 02, ОК 07, ПК 2.1, ПК 2.2, ПК 2.3, ПК 2.4, ПК 3.1, ПК 3.2, ПК 3.3, ПК 3.4, ПК 3.5
64.	Отделы головного мозга (ствол мозга) принципы организации и функционирования продолговатого мозга, моста, среднего мозга, мозжечка, таламуса. Связь с другими отделами центральной нервной системы.	ОК 01, ОК 02, ОК 07, ПК 2.1, ПК 2.2, ПК 2.3, ПК 2.4, ПК 3.1, ПК 3.2, ПК 3.3, ПК 3.4, ПК 3.5
65.	Функциональная анатомия соматического и вегетативного отделов нервной системы.	ОК 01, ОК 02, ОК 07, ПК 2.1, ПК 2.2, ПК 2.3, ПК 2.4, ПК 3.1, ПК 3.2, ПК 3.3, ПК 3.4, ПК 3.5
66.	Понятие об анализаторах. Принцип строения и классификации анализаторов. Учение И.П. Павлова об анализаторах. Значение органов чувств в	ОК 01, ОК 02, ОК 07, ПК 2.1, ПК 2.2, ПК 2.3, ПК 2.4, ПК 3.1, ПК 3.2,



**Пятигорский медико-фармацевтический институт –  
филиал федерального государственного бюджетного  
образовательного учреждения высшего образования  
«Волгоградский государственный медицинский  
университет» Министерства здравоохранения  
Российской Федерации**

	жизнедеятельности человека. Отделы сенсорной системы.	ПК 3.3, ПК 3.4, ПК 3.5
67.	Строение органа слуха: наружное, среднее, внутренне ухо. Вестибулярный аппарат.	ОК 01, ОК 02, ОК 07, ПК 2.1, ПК 2.2, ПК 2.3, ПК 2.4, ПК 3.1, ПК 3.2, ПК 3.3, ПК 3.4, ПК 3.5
68.	Строение органа зрения. Вспомогательный аппарат глаз.	ОК 01, ОК 02, ОК 07, ПК 2.1, ПК 2.2, ПК 2.3, ПК 2.4, ПК 3.1, ПК 3.2, ПК 3.3, ПК 3.4, ПК 3.5
69.	Строение органа обоняния: полость носа, кровоснабжение, иннервация. Обонятельный тракт.	ОК 01, ОК 02, ОК 07, ПК 2.1, ПК 2.2, ПК 2.3, ПК 2.4, ПК 3.1, ПК 3.2, ПК 3.3, ПК 3.4, ПК 3.5
70.	Орган вкуса. Строение, кровоснабжение, иннервация.	ОК 01, ОК 02, ОК 07, ПК 2.1, ПК 2.2, ПК 2.3, ПК 2.4, ПК 3.1, ПК 3.2, ПК 3.3, ПК 3.4, ПК 3.5
71.	Строение и топография парных костей черепа	ОК 01, ОК 02, ОК 07, ПК 2.1, ПК 2.2, ПК 2.3, ПК 2.4, ПК 3.1, ПК 3.2, ПК 3.3, ПК 3.4, ПК 3.5
72.	Строение и топография непарных костей черепа	ОК 01, ОК 02, ОК 07, ПК 2.1, ПК 2.2, ПК 2.3, ПК 2.4, ПК 3.1, ПК 3.2, ПК 3.3, ПК 3.4, ПК 3.5
73.	Череп в целом: наружное и внутреннее основание черепа	ОК 01, ОК 02, ОК 07, ПК 2.1, ПК 2.2, ПК 2.3, ПК 2.4, ПК 3.1, ПК 3.2, ПК 3.3, ПК 3.4, ПК 3.5
74.	Топография, стенки и содержимое передней, средней и задней черепных ямок	ОК 01, ОК 02, ОК 07, ПК 2.1, ПК 2.2, ПК 2.3, ПК 2.4, ПК 3.1, ПК 3.2, ПК 3.3, ПК 3.4, ПК 3.5
75.	Топография, стенки, сообщения и содержимое височной, подвисочной, крыловидно-небной ямок	ОК 01, ОК 02, ОК 07, ПК 2.1, ПК 2.2, ПК 2.3, ПК 2.4, ПК 3.1, ПК 3.2, ПК 3.3, ПК 3.4, ПК 3.5
76.	Типы соединений костей черепа.	ОК 01, ОК 02, ОК 07, ПК 2.1, ПК 2.2, ПК 2.3, ПК 2.4, ПК 3.1, ПК 3.2, ПК 3.3, ПК 3.4, ПК 3.5
77.	Строение височно-нижнечелюстного сустава	ОК 01, ОК 02, ОК 07, ПК 2.1, ПК 2.2, ПК 2.3, ПК 2.4, ПК 3.1, ПК 3.2, ПК 3.3, ПК 3.4, ПК 3.5
78.	Анатомическое строение и контрфорсы верхней и нижней челюсти	ОК 01, ОК 02, ОК 07, ПК 2.1, ПК 2.2, ПК 2.3, ПК 2.4, ПК 3.1, ПК 3.2,



**Пятигорский медико-фармацевтический институт –  
филиал федерального государственного бюджетного  
образовательного учреждения высшего образования  
«Волгоградский государственный медицинский  
университет» Министерства здравоохранения  
Российской Федерации**

		ПК 3.3, ПК 3.4, ПК 3.5
79.	Классификация переломов костей черепа по ЛеФор	ОК 01, ОК 02, ОК 07, ПК 2.1, ПК 2.2, ПК 2.3, ПК 2.4, ПК 3.1, ПК 3.2, ПК 3.3, ПК 3.4, ПК 3.5
80.	Строение, функции и топография мышц головы	ОК 01, ОК 02, ОК 07, ПК 2.1, ПК 2.2, ПК 2.3, ПК 2.4, ПК 3.1, ПК 3.2, ПК 3.3, ПК 3.4, ПК 3.5
81.	Строение, функции и топография мышц шеи	ОК 01, ОК 02, ОК 07, ПК 2.1, ПК 2.2, ПК 2.3, ПК 2.4, ПК 3.1, ПК 3.2, ПК 3.3, ПК 3.4, ПК 3.5
82.	Границы и клиническое значение треугольников шеи	ОК 01, ОК 02, ОК 07, ПК 2.1, ПК 2.2, ПК 2.3, ПК 2.4, ПК 3.1, ПК 3.2, ПК 3.3, ПК 3.4, ПК 3.5
83.	Анатомия и топография фасций головы и шеи	ОК 01, ОК 02, ОК 07, ПК 2.1, ПК 2.2, ПК 2.3, ПК 2.4, ПК 3.1, ПК 3.2, ПК 3.3, ПК 3.4, ПК 3.5
84.	Клетчаточные пространства головы и шеи	ОК 01, ОК 02, ОК 07, ПК 2.1, ПК 2.2, ПК 2.3, ПК 2.4, ПК 3.1, ПК 3.2, ПК 3.3, ПК 3.4, ПК 3.5
85.	Тройничный нерв: место выхода на основании головного мозга, ядра, ветви, зоны иннервации	ОК 01, ОК 02, ОК 07, ПК 2.1, ПК 2.2, ПК 2.3, ПК 2.4, ПК 3.1, ПК 3.2, ПК 3.3, ПК 3.4, ПК 3.5
86.	Лицевой нерв: место выхода на основании головного мозга, ядра, ветви, зоны иннервации	ОК 01, ОК 02, ОК 07, ПК 2.1, ПК 2.2, ПК 2.3, ПК 2.4, ПК 3.1, ПК 3.2, ПК 3.3, ПК 3.4, ПК 3.5
87.	Топография верхнечелюстного и нижнечелюстного сплетений	ОК 01, ОК 02, ОК 07, ПК 2.1, ПК 2.2, ПК 2.3, ПК 2.4, ПК 3.1, ПК 3.2, ПК 3.3, ПК 3.4, ПК 3.5
88.	Топография и ветви наружной сонной артерии	ОК 01, ОК 02, ОК 07, ПК 2.1, ПК 2.2, ПК 2.3, ПК 2.4, ПК 3.1, ПК 3.2, ПК 3.3, ПК 3.4, ПК 3.5
89.	Особенности кровоснабжения верхней и нижней челюсти	ОК 01, ОК 02, ОК 07, ПК 2.1, ПК 2.2, ПК 2.3, ПК 2.4, ПК 3.1, ПК 3.2, ПК 3.3, ПК 3.4, ПК 3.5
90.	Венозный и лимфатический отток от органов головы и шеи	ОК 01, ОК 02, ОК 07, ПК 2.1, ПК 2.2, ПК 2.3, ПК 2.4, ПК 3.1, ПК 3.2,



**Пятигорский медико-фармацевтический институт –  
филиал федерального государственного бюджетного  
образовательного учреждения высшего образования  
«Волгоградский государственный медицинский  
университет» Министерства здравоохранения  
Российской Федерации**

		ПК 3.3, ПК 3.4, ПК 3.5
91.	Строение зуба: эмаль, дентин, цемент, пульпа; связочный аппарат зуба.	ОК 01, ОК 02, ОК 07, ПК 2.1, ПК 2.2, ПК 2.3, ПК 2.4, ПК 3.1, ПК 3.2, ПК 3.3, ПК 3.4, ПК 3.5
92.	Пародонт: строение, функции, кровоснабжение	ОК 01, ОК 02, ОК 07, ПК 2.1, ПК 2.2, ПК 2.3, ПК 2.4, ПК 3.1, ПК 3.2, ПК 3.3, ПК 3.4, ПК 3.5
93.	Признаки принадлежности зуба, поверхности коронковой части зуба.	ОК 01, ОК 02, ОК 07, ПК 2.1, ПК 2.2, ПК 2.3, ПК 2.4, ПК 3.1, ПК 3.2, ПК 3.3, ПК 3.4, ПК 3.5
94.	Строение зубных рядов, факторы, способствующие устойчивости зубных рядов.	ОК 01, ОК 02, ОК 07, ПК 2.1, ПК 2.2, ПК 2.3, ПК 2.4, ПК 3.1, ПК 3.2, ПК 3.3, ПК 3.4, ПК 3.5
95.	Понятие о дугах: зубной, альвеолярной, базальной.	ОК 01, ОК 02, ОК 07, ПК 2.1, ПК 2.2, ПК 2.3, ПК 2.4, ПК 3.1, ПК 3.2, ПК 3.3, ПК 3.4, ПК 3.5
96.	Прикус, виды. Окклюзионная плоскость, виды окклюзии	ОК 01, ОК 02, ОК 07, ПК 2.1, ПК 2.2, ПК 2.3, ПК 2.4, ПК 3.1, ПК 3.2, ПК 3.3, ПК 3.4, ПК 3.5
97.	Сроки закладки и эмбриогенез зубов	ОК 01, ОК 02, ОК 07, ПК 2.1, ПК 2.2, ПК 2.3, ПК 2.4, ПК 3.1, ПК 3.2, ПК 3.3, ПК 3.4, ПК 3.5
98.	Сроки прорезывания молочных и постоянных зубов. Зубная формула.	ОК 01, ОК 02, ОК 07, ПК 2.1, ПК 2.2, ПК 2.3, ПК 2.4, ПК 3.1, ПК 3.2, ПК 3.3, ПК 3.4, ПК 3.5
99.	Анатомическое строение молочных и постоянных зубов, отличия.	ОК 01, ОК 02, ОК 07, ПК 2.1, ПК 2.2, ПК 2.3, ПК 2.4, ПК 3.1, ПК 3.2, ПК 3.3, ПК 3.4, ПК 3.5
100.	Полость рта: строение, слизистая оболочка, микрофлора полости рта, слюнные железы.	ОК 01, ОК 02, ОК 07, ПК 2.1, ПК 2.2, ПК 2.3, ПК 2.4, ПК 3.1, ПК 3.2, ПК 3.3, ПК 3.4, ПК 3.5

**Критерии собеседования**

**Шкала оценки для проведения экзамена по дисциплине**

Оценка за ответ	Критерии
Отлично	– полно раскрыто содержание материала; – материал изложен грамотно, в определенной логической последовательности;



**Пятигорский медико-фармацевтический институт –  
филиал федерального государственного бюджетного  
образовательного учреждения высшего образования  
«Волгоградский государственный медицинский  
университет» Министерства здравоохранения  
Российской Федерации**

	<ul style="list-style-type: none"> <li>– продемонстрировано системное и глубокое знание программного материала;</li> <li>– точно используется терминология;</li> <li>– показано умение иллюстрировать теоретические положения конкретными примерами, применять их в новой ситуации;</li> <li>– продемонстрировано усвоение ранее изученных сопутствующих вопросов, сформированность и устойчивость компетенций, умений и навыков;</li> <li>– ответ прозвучал самостоятельно, без наводящих вопросов;</li> <li>– продемонстрирована способность творчески применять знание теории к решению профессиональных задач;</li> <li>– продемонстрировано знание современной учебной и научной литературы;</li> <li>– допущены одна – две неточности при освещении второстепенных вопросов, которые исправляются по замечанию.</li> </ul>
Хорошо	<ul style="list-style-type: none"> <li>– вопросы излагаются систематизировано и последовательно;</li> <li>– продемонстрировано умение анализировать материал, однако не все выводы носят аргументированный и доказательный характер;</li> <li>– продемонстрировано усвоение основной литературы.</li> <li>– ответ удовлетворяет в основном требованиям на оценку «5», но при этом имеет один из недостатков: в изложении допущены небольшие пробелы, не исказившие содержание ответа; допущены один – два недочета при освещении основного содержания ответа, исправленные по замечанию преподавателя; допущены ошибка или более двух недочетов при освещении второстепенных вопросов, которые легко исправляются по замечанию преподавателя.</li> </ul>
Удовлетворительно	<ul style="list-style-type: none"> <li>– неполно или непоследовательно раскрыто содержание материала, но показано общее понимание вопроса и продемонстрированы умения, достаточные для дальнейшего усвоения материала;</li> <li>– усвоены основные категории по рассматриваемому и дополнительным вопросам;</li> <li>– имелись затруднения или допущены ошибки в определении понятий, использовании терминологии, исправленные после нескольких наводящих вопросов;</li> <li>– при неполном знании теоретического материала выявлена недостаточная сформированность компетенций, умений и навыков, студент не может применить теорию в новой ситуации;</li> <li>– продемонстрировано усвоение основной литературы.</li> </ul>
Неудовлетворительно	<ul style="list-style-type: none"> <li>– не раскрыто основное содержание учебного материала;</li> <li>– обнаружено незнание или непонимание большей или наиболее важной части учебного материала;</li> <li>– допущены ошибки в определении понятий, при использовании терминологии, которые не исправлены после нескольких наводящих вопросов</li> <li>- не сформированы компетенции, умения и навыки,</li> <li>- отказ от ответа или отсутствие ответа</li> </ul>



Пятигорский медико-фармацевтический институт – филиал федерального государственного бюджетного образовательного учреждения высшего образования «Волгоградский государственный медицинский университет» Министерства здравоохранения Российской Федерации

### Методические материалы, определяющие процедуры оценивания

Обучающемуся необходимо в течение 2-3 минут изложить суть излагаемого вопроса, стремясь делать это максимально полно и последовательно. Обучающийся может опираться на подготовленный в ходе самостоятельной работы конспект.

### ПРИМЕР ЭКЗАМЕНАЦИОННОГО БИЛЕТА

Пятигорский медико-фармацевтический институт – филиал ФГБОУ ВО «Волгоградский государственный медицинский университет»  
Министерства здравоохранения Российской Федерации

Кафедра: морфологии

Дисциплина: Анатомия и физиология человека

Специальность 34.02.01 Сестринское дело,

Учебный год: 20\_\_-20\_\_

Экзаменационный билет № \_\_\_\_

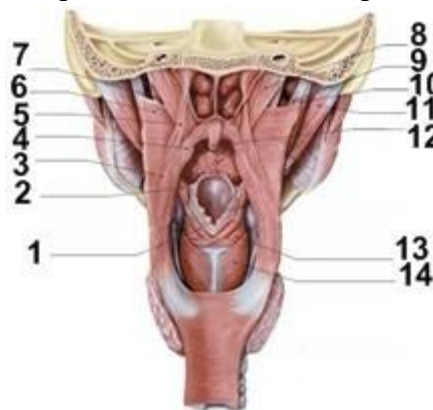
### ЭКЗАМЕНАЦИОННЫЕ ВОПРОСЫ:

1. Пищевод: топография, отделы, сужения.
2. Периферические органы эндокринной системы. Основы регуляции деятельности желез по принципу обратной связи. Функциональная анатомия щитовидной, паращитовидных желез, надпочечников, гонад.
3. Анатомическое строение и контрфорсы верхней и нижней челюсти

Экзаменационная задача:

Под какими номерами обозначены верхний и нижний констрикторы глотки?

- a) 8;
- b) 3;
- c) 11;
- c) 5;
- d) 6.



Заведующий кафедрой \_\_\_\_\_ ФИО



**Пятигорский медико-фармацевтический институт –  
филиал федерального государственного бюджетного  
образовательного учреждения высшего образования  
«Волгоградский государственный медицинский  
университет» Министерства здравоохранения  
Российской Федерации**

**Критерии оценки уровня усвоения материала дисциплины и сформированности  
компетенций**

Характеристика ответа	Оценка ECTS	Баллы в БРС	Уровень сформированности компетентности по дисциплине	Оценка по 5-балльной шкале
Дан полный, развернутый ответ на поставленный вопрос, показана совокупность осознанных знаний об объекте, проявляющаяся в свободном оперировании понятиями, умении выделить существенные и несущественные его признаки, причинно-следственные связи. Знание об объекте демонстрируется на фоне понимания его в системе данной науки и междисциплинарных связей. Ответ формулируется в терминах науки, изложен литературным языком, логичен, доказателен, демонстрирует авторскую позицию обучающегося. Студент демонстрирует высокий продвинутый уровень сформированности компетентности	A	100–96	ВЫСОКИЙ	5 (5+)
Дан полный, развернутый ответ на поставленный вопрос, показана совокупность осознанных знаний об объекте, доказательно раскрыты основные положения темы; в ответе прослеживается четкая структура, логическая последовательность, отражающая сущность раскрываемых понятий, теорий, явлений. Знание об объекте демонстрируется на фоне понимания его в системе данной науки и междисциплинарных связей. Ответ изложен литературным языком в терминах науки. Могут быть допущены недочеты в определении понятий, исправленные обучающимся самостоятельно в процессе ответа. Студент демонстрирует высокий уровень сформированности компетенций.	B	95–91		5
Дан полный, развернутый ответ на поставленный вопрос, показано умение выделить существенные и несущественные признаки, причинно-следственные связи. Ответ четко структурирован, логичен, изложен литературным языком в терминах науки. Могут быть допущены недочеты или незначительные ошибки, исправленные обучающимся с помощью преподавателя.	C	90–81	СРЕДНИЙ	4



**Пятигорский медико-фармацевтический институт –  
филиал федерального государственного бюджетного  
образовательного учреждения высшего образования  
«Волгоградский государственный медицинский  
университет» Министерства здравоохранения  
Российской Федерации**

Студент демонстрирует средний повышенный уровень сформированности компетентности.				
Дан полный, развернутый ответ на поставленный вопрос, показано умение выделить существенные и несущественные признаки, причинно-следственные связи. Ответ четко структурирован, логичен, изложен в терминах науки. Однако допущены незначительные ошибки или недочеты, исправленные обучающимся с помощью «наводящих» вопросов преподавателя. Студент демонстрирует средний достаточный уровень сформированности компетенций.	D	80-76		4 (4-)
Дан полный, но недостаточно последовательный ответ на поставленный вопрос, но при этом показано умение выделить существенные и несущественные признаки и причинно-следственные связи. Ответ логичен и изложен в терминах науки. Могут быть допущены 1-2 ошибки в определении основных понятий, которые обучающийся затрудняется исправить самостоятельно. Студент демонстрирует низкий уровень сформированности компетентности.	E	75-71	НИЗКИЙ	3 (3+)
Дан недостаточно полный и недостаточно развернутый ответ. Логика и последовательность изложения имеют нарушения. Допущены ошибки в раскрытии понятий, употреблении терминов. Обучающийся не способен самостоятельно выделить существенные и несущественные признаки и причинно-следственные связи. Обучающийся может конкретизировать обобщенные знания, доказав на примерах их основные положения только с помощью преподавателя. Речевое оформление требует поправок, коррекции. Студент демонстрирует крайне низкий уровень сформированности компетентности.	E	70-66		3
Дан неполный ответ, логика и последовательность изложения имеют существенные нарушения. Допущены грубые ошибки при определении сущности раскрываемых понятий, теорий, явлений, вследствие непонимания обучающимся их	E	65-61		ПОРОГОВЫЙ



**Пятигорский медико-фармацевтический институт –  
филиал федерального государственного бюджетного  
образовательного учреждения высшего образования  
«Волгоградский государственный медицинский  
университет» Министерства здравоохранения  
Российской Федерации**

существенных и несущественных признаков и связей. В ответе отсутствуют выводы. Умение раскрыть конкретные проявления обобщенных знаний не показано. Речевое оформление требует поправок, коррекции. Студент демонстрирует пороговый уровень сформированности компетенций.				
Дан неполный ответ, представляющий собой разрозненные знания по теме вопроса с существенными ошибками в определениях. Присутствуют фрагментарность, нелогичность изложения. Обучающийся не осознает связь данного понятия, теории, явления с другими объектами дисциплины. Отсутствуют выводы, конкретизация и доказательность изложения. Речь неграмотная. Дополнительные и уточняющие вопросы преподавателя не приводят к коррекции ответа обучающегося не только на поставленный вопрос, но и на другие вопросы дисциплины. Компетентность отсутствует.	Fx	60-41	<b>КОМПЕТЕНТНОСТЬ ОТСУТСТВУЕТ</b>	2
Не получены ответы по базовым вопросам дисциплины. Студент не демонстрирует индикаторов достижения формирования компетенций. Компетентность отсутствует.	F	40-0		2

**Итоговая оценка по дисциплине**

Оценка по 100-балльной системе	Оценка по системе «зачтено - не зачтено»	Оценка по 5-балльной системе		Оценка по ECTS
96-100	зачтено	5	отлично	A
91-95	зачтено			B
81-90	зачтено	4	хорошо	C
76-80	зачтено			D
61-75	зачтено	3	удовлетворительно	E
41-60	не зачтено	2	неудовлетворительно	Fx
0-40	не зачтено			F