Документ подписан простой электронной подписью
Информация о владельце:
ФИО: Ахвердова Ольга Альбертовна
Должность: Директор
Дата подписания: 22.09.2026 [illegible]
Уникальный программный ключ:
4927f743b64a570c75bc5fbc77ef56d4eb0f1635

Пятигорский медико-фармацевтический институт – филиал федерального государственного бюджетного образовательного учреждения высшего образования «Волгоградский государственный медицинский университет» Министерства здравоохранения Российской Федерации

ПЯТИГОРСКИЙ МЕДИКО-ФАРМАЦЕВТИЧЕСКИЙ ИНСТИТУТ –
филиал федерального государственного бюджетного образовательного учреждения высшего образования
«ВОЛГОГРАДСКИЙ ГОСУДАРСТВЕННЫЙ МЕДИЦИНСКИЙ УНИВЕРСИТЕТ»
Министерства здравоохранения Российской Федерации

УТВЕРЖДАЮ
Директор Пятигорского
медико-фармацевтического
института – филиала
ФГБОУ ВО ВолгГМУ Минздрава России
_____ О.А. Ахвердова
«28» августа 2026 г.

ФОНД ОЦЕНОЧНЫХ СРЕДСТВ ДЛЯ ПРОВЕДЕНИЯ ТЕКУЩЕГО КОНТРОЛЯ УСПЕВАЕМОСТИ И ПРОМЕЖУТОЧНОЙ АТТЕСТАЦИИ ОБУЧАЮЩИХСЯ ПО ДИЦИПЛИНЕ АНАТОМИЯ И ФИЗИОЛОГИЯ ЧЕЛОВЕКА

для специальности:
43.02.17 «Технологии индустрии красоты»

Пятигорск, 2026

Пятигорский медико-фармацевтический институт – филиал федерального государственного бюджетного образовательного учреждения высшего образования «Волгоградский государственный медицинский университет» Министерства здравоохранения Российской Федерации

СОДЕРЖАНИЕ

1. ПАСПОРТ ФОНДА ОЦЕНОЧНЫХ СРЕДСТВ 3
2. ФОНД ОЦЕНОЧНЫХ СРЕДСТВ ДЛЯ ПРОВЕДЕНИЯ ТЕКУЩЕГО КОНТРОЛЯ ПО ДИСЦИПЛИНЕ «АНАТОМИЯ И ФИЗИОЛОГИЯ ЧЕЛОВЕКА»..... **Ошибка! Закладка не определена.**
3. ФОНД ОЦЕНОЧНЫХ СРЕДСТВ ДЛЯ ПРОВЕДЕНИЯ ПРОМЕЖУТОЧНОЙ АТТЕСТАЦИИ ПО ДИСЦИПЛИНЕ «АНАТОМИЯ И ФИЗИОЛОГИЯ ЧЕЛОВЕКА» 69
4. КРИТЕРИИ ОЦЕНИВАНИЯ 98

Пятигорский медико-фармацевтический институт – филиал федерального государственного бюджетного образовательного учреждения высшего образования «Волгоградский государственный медицинский университет» Министерства здравоохранения Российской Федерации

1. ПАСПОРТ ФОНДА ОЦЕНОЧНЫХ СРЕДСТВ

Фонд оценочных средств (далее – ФОС) предназначен для контроля и оценки образовательных достижений обучающихся, освоивших программу учебной дисциплины программы подготовки специалистов среднего звена (далее ППССЗ) по специальности 43.02.17 «Технологии индустрии красоты». В результате освоения учебной дисциплины обучающийся должен обладать предусмотренными ФГОС следующими умениями, знаниями, которые формируют общие и профессиональные компетенции, а также личностных результатов в рамках программы воспитания.

Перечень формируемых компетенций по соответствующей дисциплине

Код ПК, ОК	Умения	Знания
ОК 01–07	Применять знания о строении и функциях органов и систем организма человека при оказании услуг в сфере индустрии красоты	Строение человеческого тела и функциональные системы человека, их регуляцию и саморегуляцию при взаимодействии с внешней средой

Контроль и оценка результатов освоения учебной дисциплины

Результаты обучения[1]	Критерии оценки	Методы оценки
В результате освоения дисциплины обучающийся должен знать: - строение человеческого тела и функциональные системы человека, их регуляцию и саморегуляцию при взаимодействии с внешней средой	«5» - 100 - 90% правильных ответов «4» - 89 - 80 % правильных ответов «3» - 79 -70% правильных ответов «2» - менее 70% правильных ответов	Методы устного, тестового контроля знаний: - задания в тестовой форме; - беседа; - анализ выполнения заданий для самостоятельной работы
В результате освоения учебной дисциплины обучающийся должен уметь: - применять знания о строении и функциях органов и систем организма человека при оказании услуг в сфере индустрии красоты	«5» - 100 - 90% правильных ответов «4» - 89 - 80 % правильных ответов «3» - 79 -70% правильных ответов «2» - менее 70% правильных ответов	Методы устного, практического, тестового контроля знаний: - экспертная оценка решения ситуационных задач; - задания в тестовой форме - беседа; - анализ выполнения заданий для самостоятельной работы

[1] В ходе оценивания могут быть учтены личностные результаты.

2. ОЦЕНОЧНЫЕ МАТЕРИАЛЫ ДЛЯ ПРОВЕДЕНИЯ ТЕКУЩЕГО КОНТРОЛЯ ПО ДИСЦИПЛИНЕ

Формы и методы оценивания

Предметом оценки служат умения и знания, предусмотренные РПД по дисциплине.

Контроль и оценка результатов освоения учебной дисциплины осуществляется преподавателем в процессе проведения аудиторных занятий, а также выполнения обучающимися индивидуальных заданий. Текущий контроль можкт осуществляется в форме: решения ситуационных задач, контрольного тестирования, устного опроса, доклада и т.д.. Промежуточный контроль проводится в виде экзамена. К сдаче промежуточной аттестации допускаются обучающиеся, если выполнены все текущие виды работ, сдана самостоятельная работа.

Критерии оценки для самостоятельной работы:

Отлично «5» по каждому виду задания студент получает, если:

-обстоятельно с достаточной полнотой излагает соответствующую тему;

-даёт правильные формулировки, точные определения, понятия терминов;

-может обосновать свой ответ, привести необходимые примеры;

-правильно отвечает на дополнительные вопросы преподавателя, имеющие целью выяснить степень понимания студентом данного материала.

Хорошо «4» студент получает, если:

-неполно (не менее 70% от полного), но правильно изложено задание;

-при изложении были допущены 1-2 несущественные ошибки

-даёт правильные формулировки, точные определения, понятия терминов;

-может обосновать свой ответ, привести необходимые примеры;

-правильно отвечает на дополнительные вопросы преподавателя, имеющие целью выяснить степень понимания студентом данного материала.

Удовлетворительно «3»студент получает, если:

-неполно (не менее 50% от полного), но правильно изложено задание;

-при изложении была допущена 1 существенная ошибка;

-знает и понимает основные положения данной темы, но

-допускает неточности в формулировке понятий;

-излагает выполнение задания недостаточно логично и последовательно;

-затрудняется при ответах на вопросы преподавателя.

Неудовлетворительно «2» студент получает, если:

-неполно (менее 50% от полного) изложено задание;

-при изложении были допущены существенные ошибки.

2.1. ТИПОВЫЕ ЗАДАНИЯ ДЛЯ ПРОВЕДЕНИЯ ТЕКУЩЕГО КОНТРОЛЯ

2.1.1. КОНТРОЛЬНЫЕ ВОПРОСЫ ДЛЯ УСТНОГО ОПРОСА

1. Расскажите о предмете, задачах, методах анатомии, физиологии. Охарактеризуйте связьс другими медикобиологическими науками.
2. Дайте определение клетки, как структурно-функциональной единицы живого.
3. Расскажите о ткани. Дайте краткую характеристику основных видов тканей.

4. Дайте определение органа , как многотканевой структуры. Охарактеризуйте планстроения органа, полый и паренхиматозный орган.
5. Расскажите о основах анатомической терминологии, определяющей положение органови их частей.
6. Дайте определение организма человека ,как целостной биологической системы. Расскажите о связи между организмом и внешней средой.
7. Охарактеризуйте внутреннюю среду организма, ее составляющие. Расскажите о гомеостазе, его значении.
8. Дайте общую характеристику физиологическому значению крови, лимфы. Расскажите о pH крови, ее буфферной системе, онкотическом, осмотическом давлении, плазме крови.
9. Расскажите о форменных элементах крови, их строении, функциях, нормах содержания,значении.
10. Охарактеризуйте лейкоцитарную формулу, гемограмму, их значение в клиническойпрактике.
11. Расскажите о гемоглобине, видах, нормах содержания, соединениях гемоглобина,цветном показателе.
12. Дайте определение понятия гемостаз. Расскажите о его видах, схеме свертываниякрови.
13. Охарактеризуйте группы крови. Расскажите о определении групп крови и переливаниикрови.
14. Охарактеризуйте понятие о резус-факторе и резусконфликтной ситуации.
15. Дайте структурно-функциональную характеристику опорно-двигательного аппарата. Расскажите о видах костей, типах соединения костей, строении кости, как органа.
16. Расскажите о суставе ,его строении, видах, функциональном значении.
17. Охарактеризуйте скелет туловища и кости, его образующие.
18. Охарактеризуйте скелет грудной клетки и кости, ее образующие.
19. Охарактеризуйте скелет черепа: мозговой и лицевой отделы. Расскажите о возрастныхособенностях строения.
20. Охарактеризуйте скелет верхней конечности и плечевого пояса.
21. Охарактеризуйте скелет нижней конечности и тазового пояса, таз в целом.
22. Расскажите о мышечной системе , как активной части опорно-двигательного аппарата.Охарактеризуйте виды мышц, строение мышцы, как органа.
23. Расскажите о физиологических свойствах мышечной ткани, мышечные сокращениях,

их видах, механизме. Охарактеризуйте работу, силу, утомление мышц, мышечный тонус.

24. Расскажите о мышцах спины, их названиях, расположении, значении.
25. Расскажите о мышцах груди, их названиях, расположении, значении.
26. Расскажите о мышцах живота, их названиях, расположении, значение, белой линииживота.
27. Расскажите о мышцах головы, шеи, их названиях, расположении, значении.
28. Расскажите о мышцах верхней конечности, их названиях, расположении, значении.
29. Расскажите о мышцах нижней конечности, их названиях, расположении, значении.
30. Расскажите о топографии и строении органов дыхательной системы.

Охарактеризуйтевоздухоносные пути: наружный нос, носовая полость, носоглотка.

31. Расскажите о топографии и строении гортани, трахеи, бронхов, бронхиальном дереве. 32.Расскажите о топографии и строении легких, плевре, плевральной полости, границах плевры легких. Дайте определение понятия о пневмотораксе.

33. Охарактеризуйте сущность процесса дыхания, механизм вдоха и выдоха, легочныеобъемы.

34. Расскажите о газообмен в легких и тканях, транспорте газов кровью.

35. Расскажите о регуляции процессов дыхания, защитных дыхательных рефлексах, дыхании в различных условиях.

36. Дайте структурно-функциональную характеристику органов сердечно-сосудистой сис- темы. Охарактеризуйте общий план строения сердца, кровеносных сосудов, круги кровообращения.

37. Расскажите о топографии и строении сердца, кровоснабжении, иннервации.

38. Охарактеризуйте сердечный цикл, законы сердечной деятельности. Расскажите о пульсе, его видах, основных характеристиках, методах определения, АД, методах определения.

39. Расскажите о проводящей системе сердца, биопотенциалах сердца и их регистрации(ЭКГ).

40. Охарактеризуйте внешние проявления работы сердца, верхушечный толчок, тоны сердца, сердечные объемы.

41. Охарактеризуйте артериальную систему, восходящую часть, дуги аорты - основныеветви, области кровоснабжения.

42. Охарактеризуйте артериальную систему, грудную и брюшную аорты, основные ветви ,области кровоснабжения, закономерности движения крови по артериям.

43. Охарактеризуйте общие подвздошные артерии, основные ветви и области кровоснабжения, понятие о микроциркуляторном русле.

44. Охарактеризуйте систему верхней полой вены, закономерности движения крови повекам.

45. Охарактеризуйте систему нижней полой вены.

46. Охарактеризуйте система воротной вены печени, понятие об анастомозах.

47. Расскажите о регуляции деятельности сердца и сосудов.

48. Дайте структурно-функциональную характеристику лимфатической системы. Расскажите о составе и образовании лимфы.

49. Охарактеризуйте лимфатический узел, его строение, значение, движение лимфы полимфатической системе.

50. Расскажите о сущности понятия иммунитет, его видах, значении, механизмах обеспечения иммунитета. Охарактеризуйте органы иммунной системы, их строение,функции.

51. Дайте структурно-функциональную характеристику пищеварительной системы, общего плана строения пищеварительной трубки, ее отделов. Расскажите о сущности и значении

пищеварения. Охарактеризуйте пищу, ее состав, значение, ферменты и их роль в пищеварении.

52. Расскажите о ротовой полости и ее анатомических образованиях: губах, деснах, языке,твердом и мягком нѐбе, миндалинах, зеве, их строении, функциях.

53. Расскажите о слюнных железах, слюне, еѐ составе, свойствах, действиях на пищу,механизмах отделения, методике получения.

54. Охарактеризуйте зубы, их строение, формулы зубов, роль в пищеварении.
55. Расскажите о глотке, ее отделах, строении, функциях, акте глотания.
56. Расскажите о пищеводе , его положении, строении, функции.
57. Расскажите о топографии и строении стенки желудка, его иннервации,кровоснабжении, моторике желудка.
58. Расскажите о пищеварении в желудке, работах И.П.Павлова по изучению пищеваренияв желудке, методике хронического эксперимента.
59. Охарактеризуйте состав и свойства желудочного сока, его действия на пищу, современные методы получения, фазы и механизмы желудочной секреции.
60. Расскажите о топографии, строении отделов тонкого кишечника, моторике, строениии функции 12-перстной кишки.
61. Охарактеризуйте сок тонкого кишечника, его состав, действия на пищу, механизмы отделения, методику получения дуоденального содержимого.
62. Охарактеризуйте сущность процесса всасывания питательных веществ, полостное иристеночное пищеварение.
63. Расскажите о топографии и строении отделов толстого кишечника, его моторике, сущности пищеварения в толстом кишечнике, составе кала, акте дефикации.
64. Дайте характеристику поджелудочной железе, еѐ топографии, строения, функции. Расскажите о соке поджелудочной железы, его составе, действии на пищу, механизмахотделения.
65. Дайте характеристику печени, желчного пузыря, их топографии, строения, функций,кровоснабжения печени. Расскажите о желчи, еѐ составе, свойствах, действии на пишу.
66. Расскажите о регуляции деятельности пищеварительной системы,
67. Расскажите о сущности процессов метаболизма, значении для организма, основном обмене и рабочей прибавке, методах определения уровня обмена веществ.
68.Расскажите о обмене белков, их биологической роли, азотистом балансе ,его определении, суточных нормах поведения.
69. Расскажите о обмене жиров и углеводов, их биологической роли, суточной потребности, взаимопревращении.
70. Расскажите о обмене воды и минеральных солей.
71. Расскажите о температуре тела человека, механизмах терморегуляции, теплообразовании, теплоотдаче.
72. Охарактеризуйте витамины, их значение для организма человека. Дайте краткую характеристику основных групп витаминов, гипо, гипер и авитаминозам.
73. Дайте структурно-функциональную характеристику органов мочевыделительной системы. Расскажите о процессе выделения, его сущности и значении.
74. Охарактеризуйте топографию, строение почек, особенности кровоснабжения, иннервации.
75. Охарактеризуйте топографию, строение мочеточников, мочевого пузыря, мужскойи женской уретры.
76. Расскажите о моче, еѐ составе, свойствах, этапах образования мочи, механизмахрегуляции мочеобразования, акте мочеиспускания.
77. Охарактеризуйте органы репродукции, мужские половые органы, наружные и внутренние, значение репродукции.
78. Расскажите о женской репродуктивной системе, строении, функциях, женском половом цикле.

79. Дайте структурно-функциональную характеристику эндокринной системы, классификации гормонов, их физиологической роле.

80. Расскажите о гипофизе, эпифизе, гипоталамусе как центральных эндокринных образованиях: положении, строении, функциях, их гормонах и физиологической роле, гипо и гипер функции гипофиза.

81. Охарактеризуйте щитовидную и паращитовидные железы: положение, строение,функции, их гормоны, физиологическую роль, гипо и гиперфункции.

82. Расскажите о надпочечниках: корковом и мозговом веществе, гормонах, их физиологической роли, гипо и гиперфункциях.

83. Охарактеризуйте половые гормоны, их физиологическую роль.

84. Расскажите о островковой части поджелудочной железы, ее гормонах, их физиологической роле , гипо и гиперфункциях.

85. Дайте структурно-функциональную характеристику нервной системы, ее отделов, этапов развития, значения, рефлекторного принципа деятельности нервной системы.

86. Расскажите о рефлексе, рефлекторной дуге , еѐ звеньях, принципе обратной связи,физиологических свойствах нервной ткани.

87. Охарактеризуйте спинной мозг: положение, строение, функции.

88. Охарактеризуйте головной мозг: этапы развития, отделы, желудочки, ликвор, оболочки головного и спинного мозга.

89. Охарактеризуйте продолговатый мозг: положение, строение, функции, ретикулярнуюформацию мозга.

90. Охарактеризуйте мост мозга, мозжечок: положение, строение, функции.

91. Охарактеризуйте промежуточный мозг, его области, строение, функции,

92. Охарактеризуйте конечный мозг: большие полушария, кора. Строение, функции, значение.

93. Охарактеризуйте средний мозг: положение, строение, функции.

94. Охарактеризуйте черепно-мозговые нервы, основные ветви, области иннервации.

95. Охарактеризуйте спинно-мозговые нервы, шейное и плечевое сплетения, основныеветви и области иннервации.

96. Охарактеризуйте поясничное, крестцовое сплетения, основные ветви и области иннервации.

97. Охарактеризуйте грудные спинномозговые нервы, области иннервации.

98. Расскажите о вегетативной нервной системе, еѐ отделах, строении, значении.

99.Охарактеризуйте понятие о высшей нервной деятельности, I и II сигнальные системы, сон, память.

100.Расскажите о рефлексах условных и безусловных, механизмах выработки условных рефлексов.

101.Охарактеризуйте возбуждение , торможение, виды торможения, значение, типы высшей нервной деятельности, понятие о доминанте.

102.Расскажите о учении И.П.Павлова об анализаторах, их классификации, значении.

103.Охарактеризуйте орган зрения: строение, функции, значение.

104.Охарактеризуйте орган слуха, равновесия: строение, функции, значение.

105.Охарактеризуйте орган вкуса, обоняния: строение, функции, значение.

Расскажите о коже, еѐ строении, функциях, видах кожной сенсорной чувствительности.

Критерии и шкала оценивания устного опроса

Оценка за ответ	Критерии
Отлично	выставляется обучающемуся, если: - теоретическое содержание курса освоено полностью, без пробелов; - исчерпывающее, последовательно, четко и логически излагает теоретический материал; - свободно справляется с решение задач, - использует в ответе дополнительный материал; - все задания, предусмотренные учебной программой выполнены; - анализирует полученные результаты; - проявляет самостоятельность при трактовке и обосновании выводов
Хорошо	выставляется обучающемуся, если: - теоретическое содержание курса освоено полностью; - необходимые практические компетенции в основном сформированы; - все предусмотренные программой обучения практические задания выполнены, но в них имеются ошибки и неточности; - при ответе на поставленный вопросы обучающийся не отвечает аргументировано и полно. - знает твердо лекционный материал, грамотно и по существу отвечает на основные понятия.
Удовлетворительно	выставляет обучающемуся, если: - теоретическое содержание курса освоено частично, но проблемы не носят существенного характера; - большинство предусмотренных учебной программой заданий выполнено, но допускаются не точности в определении формулировки; - наблюдается нарушение логической последовательности.
Неудовлетворительно	выставляет обучающемуся, если: - не знает значительной части программного материала; - допускает существенные ошибки; - так же не сформированы практические компетенции; - отказ от ответа или отсутствие ответа.

2.1.2. ТЕСТОВЫЕ ЗАДАНИЯ

Кость как орган. Соединение костей. Основы миологии

1. Где расположена на лопатке суставная впадина для сочленения с плечевой костью?

а — на акромионе

б — на верхнем углу лопатки

в — на клювовидном отростке

г — на латеральном углу лопатки

2. Какие отростки имеет верхняя челюсть?

а — небный отросток

б — скуловой отросток

в — височный отросток

г — лобный отросток

3. Какие кости участвуют в образовании твердого (костного) неба?

а — небная кость

б — решетчатая кость

в — верхняя челюсть

г — клиновидная кость

4. Какие кости участвуют в образовании латеральной стенки полости носа?

а — слезная кость

б — решетчатая кость

в — клиновидная кость

г — верхняя челюсть

5. Определите истинность каждого утверждения и оцените наличие связи между первым и вторым утверждением в вопросе: **«Воздухоносные кости заполнены воздухом, потому что они имеют полости, выстланные слизистой оболочкой».**

1-е утверждение	2-ое утверждение	Связь
а— верно	верно	верна
б— верно	**верно**	**неверна**
в — верно	неверно	неверна
г— неверно	верно	неверна
д— неверно	неверно	неверна

6. Определите истинность каждого утверждения и оцените наличие связи между первым и вторым утверждением в вопросе: **«Лобная кость относится к костям мозгового черепа, потому что она участвует в образовании медиальной стенки глазницы»**

1-е утверждение	2-ое утверждение	Связь
а— верно	верно	верна
б— верно	**верно**	**неверна**
в— верно	неверно	неверна
г— неверно	верно	неверна
д — неверно	неверно	неверна

7. Укажите на рисунке 3 номера следующих анатомических образований:

а) латеральный мениск ____15__

б) передняя крестообразная связка __ 3____

в) малоберцовая коллатеральная связка __16____

г) связка надколенника _ 9_____

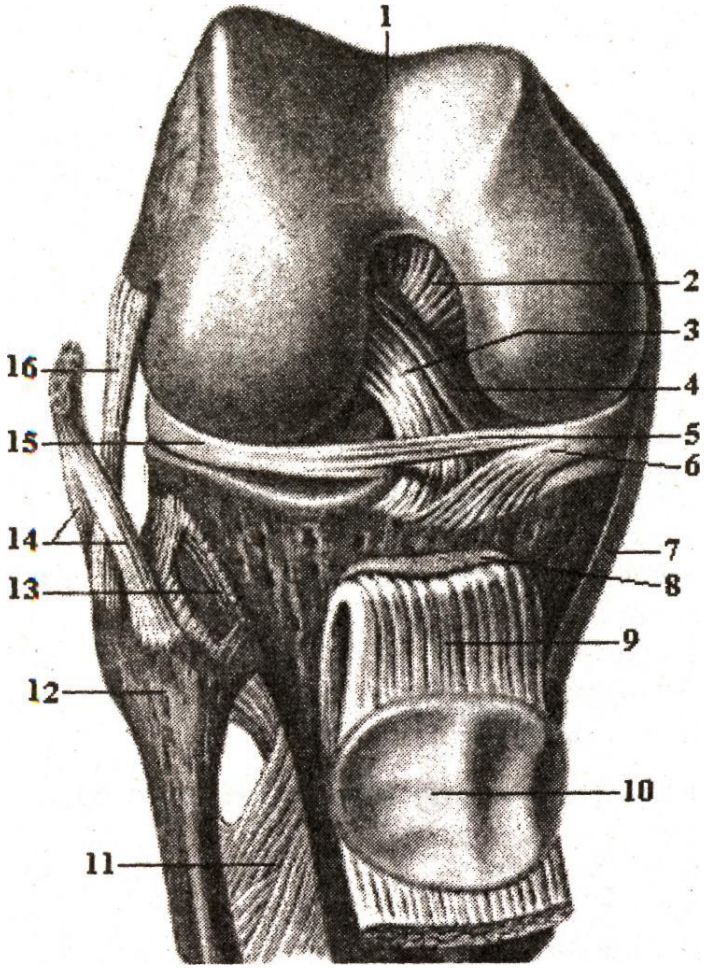

Коленный сустав (вскрыт, вид спереди)

8. Для каждой фразы, обозначенной цифрой, необходимо подобрать обозначенный буквами правильный ответ:

1. Внутрисуставной диск имеется у:
2. Коллатеральные связки имеются у
3. Внутрисуставные связки имеются у

А. Локтевого сустава
Б. Грудино-ключичного сустава
В. Лучезапястного сустава
Г. Межзапястного сустава
Д. Пястно-фалангового сустава

Ответ: Б; А,В,Д; В,Г

9. Укажите мышцы, участвующие в акте дыхания:

а — верхняя задняя зубчатая мышца
б — передняя лестничная мышца
в — ременная мышца
г — малая грудная мышца

10. Укажите структуры, участвующие в образовании поднижнечелюстного треугольника:

а — шило-подъязычная мышца
б — челюстно-подъязычная мышца
в — поднижнечелюстная слюнная железе
г — двубрюшная мышца

Система органов дыхания. Анатомия и физиология органов дыхания

Пятигорский медико-фармацевтический институт – филиал федерального государственного бюджетного образовательного учреждения высшего образования «Волгоградский государственный медицинский университет» Министерства здравоохранения Российской Федерации

1. Укажите, какие из перечисленных образований сообщаются с нижним носовым ходом:
а — средние ячейки решетчатой кости
б — носослезный канал
в — верхнечелюстная пазуха
г — задние ячейки решетчатой кости
2. Укажите мышцы гортани, которые при своем сокращении суживают вход в гортань:
а — черпало-надгортанная мышца
б — латеральная перстне-черпаловидная мышца
в — щито-черпаловидная мышца
г — косые черпаловидные мышцы
3. Укажите структуры, между которыми находится межхрящевая часть голосовой щели:
а — между складками преддверия гортани
б — между черпаловидными хрящами
в — между преддверной и голосовой складками
г — между клиновидными хрящами
4. Укажите место локализации косой щели на легких:
а - задний край правого легкого
б — задний край левого легкого
в — нижний край левого легкого
г — нижний край правого легкого
5. Укажите сегментарные бронхи, образующиеся при ветвлении левого верхнедолевого бронха:
а — нижний язычковый
б — верхушечно-задний
в — передний
г — верхний язычковый
6. Определите истинность каждого утверждения и оцените наличие связи между первым и вторым утверждением в вопросе: **«Гортань располагается на уровне от IV до У1-У11 шейного позвонка, потому что она подвешена сверху к подъязычной кости».**

1-е утверждение	2-ое утверждение	Связь
а— верно	верно	верна
б— верно	верно	неверна
в— верно	**неверно**	**неверна**
г— неверно	верно	неверна
д— неверно	неверно	неверна

7. Определите истинность каждого утверждения и оцените наличие связи между первым и вторым утверждением в вопросе: **«Правое легкое имеет три доли, потому что оно имеет короткий и широкий главный бронх».**

1-е утверждение	2-ое утверждение	Связь
а— верно	верно	верна
б — верно	**верно**	**неверна**
в — верно	неверно	неверна
г— неверно	верно	неверна
д — неверно	неверно	неверна

8. Для каждой фразы, обозначенной цифрой, необходимо подобрать обозначенный буквами правильный ответ:

1. Впереди гортани располагаются:	А. Лопаточно-подъязычная мышца
2. По бокам от гортани находятся:	Б. Подъязычная кость
3. Позади гортани располагаются:	В. Гортанная часть глотки
	Г. Щитовидная железа
	Д. Предтрахеальная пластинка шейной фасции

Ответ: АГД ;Г ;В

9. Для каждой фразы, обозначенной цифрой, необходимо подобрать обозначенный буквами правильный ответ:

1. Хрящевую ткань в своих стенках имеют:
2. Альвеолы имеются у:
3. В образовании легочного ацинуса принимают участие:

А. Альвеолярные(ых) ходы(ов)
Б. Дольковые(ых) бронхи(ов)
В. Концевые(ых) бронхиолы(ол)
Г. Сегментарные(ых) бронхи(ов)
Д. Дыхательные (ых) бронхиолы(ол)

Ответ: БГ ;АД ;АД

10. Укажите анатомические образования, с которыми граничит медиастинальная плевра справа:

а — грудная аорта
б — верхняя полая вена
в — непарная вена
г — пищевод

Общие данные о строении и функциях сердечно-сосудистой системы

1. Наружная оболочка аорты. Верно всё, КРОМЕ:
а - пучки эластических и коллагеновых волокон ориентированы продольно или по спирали
б - присутствуют *vasa vasorum*
в - имеет нервные волокна и окончания
г - содержит клетки волокнистой соединительной ткани
д - покрыта мезотелием
2. Артериола. Верно всё, КРОМЕ:
а - внутренняя эластическая мембрана отделяет эндотелиальные клетки от гладкомышечных клеток
б - сужение просвета происходит за счёт сокращения гладкомышечных клеток
в - гладкомышечные клетки ориентированы преимущественно циркулярно
г - *vasa vasorum* кровоснабжают наружную оболочку
д - артериолы переходят в капилляры
3. Для вены (по сравнению с сопровождающей артерией) верно всё, КРОМЕ:
а - имеет больший диаметр
б - имеет зияющий просвет
в - средняя оболочка тоньше
г - внутренняя эластическая мембрана выражена сильнее
д - стенка тоньше

4. Микроциркуляторное русло. Верно всё, КРОМЕ:
а - прекапиллярные сфинктеры контролируют интенсивность капиллярного кровотока
б - объём кровотока всего русла определяет тонус гладкомышечных клеток артериол
в - содержит прекапиллярные артериолы и посткапиллярные венулы
г - стенка артериоло-венулярного анастомоза не содержит гладкомышечных клеток
д - артериовенозные анастомозы связывают мелкие артерии и вены
5. Капилляры с фенестрированным эндотелием. Верно всё, КРОМЕ:
а - присутствуют в эндокринных железах
б - фенестры - специализированные контакты между эндотелиальными клетками
в - фенестры – поры через цитоплазму эндотелиоцитов, затянутые тонкой диафрагмой
г - фенестры облегчают транспорт веществ через эндотелий
д - имеют сплошную базальную пластинку
6. Капилляры. Верно всё, КРОМЕ:
а - в организме постоянно происходит их образование
б - содержат перициты
в - капилляры с непрерывным эндотелием имеют сплошную базальную мембрану
г - капилляры синусоидного типа расположены в кроветворных органах
д - входящие в их состав гладкомышечные клетки регулируют ад
7. Гематоэнцефалический барьер образован:
а - непрерывным эндотелием, базальной мембраной и пластинчатыми окончаниями отростков астроцитов
б - ножками отростков астроцитов, эндотелием и базальной мембраной с щелями
в - непрерывным эндотелием и сплошной базальной мембраной
г - фенестрированным эндотелием, сплошной базальной мембраной
д - эндотелием капилляров синусоидного типа
8. Эндотелиальные клетки. Верно всё, КРОМЕ:
а - в эндокарде являются частью наружного соединительнотканного слоя
б - содержат пиноцитозные пузырьки
в - обновляющаяся клеточная популяция
г - связаны с базальной мембраной при помощи полудесмосом
д - полигональные резко уплощенные клетки
9. Нижняя полая вена: ОТВЕТ: **А- если верно1, 2, 3,**
1 - не имеет клапанов, как и вены внутренних органов б- если верно 1, 3
2 - относится к венам с сильным развитием мышечных элементов в- если верно 2,4
3 - во всех трех оболочках присутствуют гладкомышечные клетки г- если верно 4
4 - по толщине средняя оболочка превышает остальные оболочки д- если верно 1, 2, 3, 4
10. Стенка вены: ОТВЕТ: А- если верно1, 2, 3
1 - наружная оболочка из рыхлой волокнистой соединительной ткани Б- если верно 1, 3
2 - в средней оболочке вен нижних конечностей много миоцитов В- если верно 2,4
3 - в наружной оболочке присутствуют *vasa vasorum* Г- если верно 4
4 - в безмышечных венах практически отсутствует средняя оболочка Д- если верно 1, 2, 3, 4

Строение и деятельность сердца
1. Укажите кровеносные сосуды, открывающиеся в правое предсердие:
а — легочные вены
б — венечный синус
в — верхняя полая вена

г — нижняя полая вена
2. Укажите стенку полости сердца, на которой четко выражена овальная ямка:
а — стенка ушка правого предсердия
б — межжелудочковая перегородка
в — стенка ушка левого предсердия
г — межпредсердная перегородка
3. Укажите наружные границы правого желудочка сердца:
а — венечная борозда
б — передняя межжелудочковая борозда
в — задняя межжелудочковая борозда
г — пограничная борозда
4. Укажите элементы проводящей системы сердца:
а — ножки предсердно-желудочкового пучка
б — синусно-предсердный узел
в — предсердно-желудочковый узел
г — завиток сердца
5. Укажите створки левого предсердно-желудочкового клапана сердца:
а — задняя
б — перегородочная
в — латеральная
г — передняя
6. Укажите место проекции на переднюю грудную стенку верхушки сердца у взрослого человека:
а — хрящ 4-го левого ребра
б — левое 4-е ребро по среднеключичной линии
в — левое 5-е межреберье 1,5 см кнутри от среднеключичной линии
г — левое 5-е ребро по среднеключичной линии
7. Укажите на рисунке 5 номера следующих анатомических образований:
а ушко левого предсердия __7____
б правая венечная артерия ___18___
в большая вена сердца __15____
г правый желудочек __12___

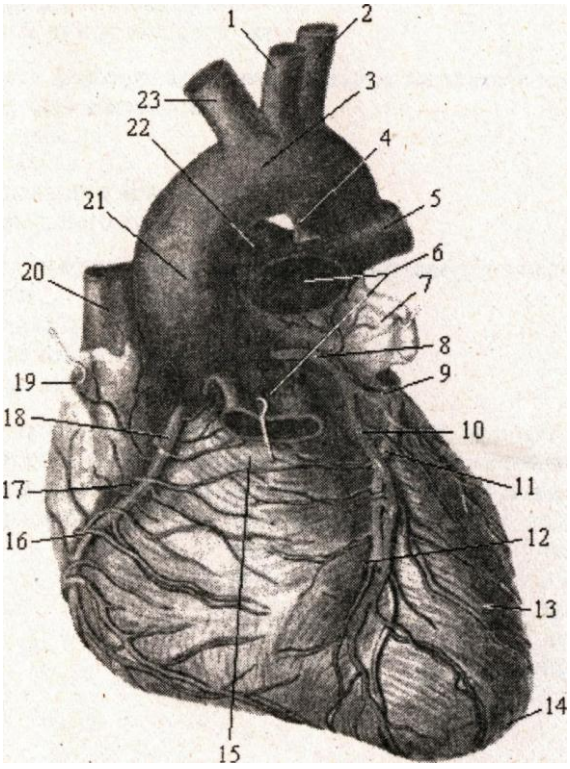

8. Укажите положение, которое занимает сердце у людей мезоморфного типа телосложения:
а — вертикальное
б — горизонтальное (поперечное)
в — косое
г — горизонтальное (сагиттальное)
9. Укажите проекцию на переднюю грудную стенку верхней границы сердца у взрослого человека:
а — линия, соединяющая хрящи правого и левого V-х ребер
б — линия, соединяющая хрящи правого и левого П-х ребе
в — линия, соединяющая хрящи правого и левого Ш-х ребер
г — линия, соединяющая хрящи правого и левого IV -х ребер
10. Укажите место проекции на переднюю грудную стенку отверстия легочного ствола у взрослого человека.
а — над местом прикрепления Ш-го левого ребра к грудине
б — над местом прикрепления IV-го левого ребра к грудине
в — грудина на уровне Ш-х ребер
г — грудина на уровне IV-х ребер

Сосуды большого круга кровообращения
1. Укажите проекцию на переднюю грудную стенку места впадения верхней полой вены в правое предсердие:
а — на уровне соединения третьего правого реберного хряща с грудиной
б — на уровне соединения третьего левого реберного хряща с грудиной
в — на уровне соединения второго правого реберного хряща с грудиной
г — на уровне соединения второго левого реберного хряща с грудиной
2. Укажите место расположения внутреннего позвоночного венозного сплетения:
а — на поверхности спинного мозга

б — между твердой и паутинной оболочками спинного мозга
в — внутри позвоночного канала
г — между твердой мозговой оболочкой и надкостницей позвонков
3. Укажите возможные варианты впадения наружной яремной вены:
а — место слияния подключичной и внутренней яремной вен (венозный угол)
б — подключичная вена
в — передняя яремная вена
г — плечеголовная вена
4. Укажите эмиссарные вены:
а — затылочная вена
б — теменная вена
в — задняя височная вена
г — сосцевидная вена
5. Укажите сосуды, с которыми анастомозируют пищеводные вены:
а — правая желудочная вена
б — левая желудочно-сальниковая вена
в — правая желудочно-сальниковая вена
г — левая желудочная вена
6. Укажите органы, от которых венозная кровь оттекает в воротную вену:
а — диафрагма
б — печень
в — кишечник
г — правая почка
7. Укажите кровеносные сосуды, образующие венозный анастомоз в области кардии желудка:
а — левая желудочная вена
б — пищеводные вены
в — левая желудочно-сальниковая вена
г — правая желудочно-сальниковая вена
8. Определите истинность каждого утверждения и оцените наличие связи между первым и вторым утверждением в вопросе: **«Сердце располагается в среднем отделе средостения, потому что оно на две трети находится в левой половине грудной полости».**

1-е утверждение	2-ое утверждение	Связь
а — верно	верно	верна
б — верно	**верно**	**неверна**
в— верно	неверно	неверна
г— неверно	верно	неверна
д — неверно	неверно	неверна

9. Определите истинность каждого утверждения и оцените наличие связи между первым и вторым утверждением в вопросе: **«Между миокардом предсердий и миокардом желудочков располагаются фиброзные кольца, потому что сердце имеет четыре камеры».**

1-е утверждение	2-ое утверждение	Связь
а — верно	верно	верна
б— верно	**верно**	**неверна**
в — верно	неверно	неверна
г — неверно	верно	неверна
д — неверно	неверно	неверна

10. Для каждой фразы, обозначенной цифрой, необходимо подобрать обозначенный буквами правильный ответ:
1. Овальная ямка имеется в:
2. Предсердно-желудочковый узел располагается в:
3. Синуено-предсердный узел находится в:
А. Задней стенке правого предсердия
Б. Межжелудочковой перегородке
В. Задней стенке левого предсердия
Г. Межпредсердной перегородке
Д. Правой стенке правого предсердия
Ответ: Г,Г,А

Лимфатическая система
1. Укажите лимфатические узлы, относящиеся к париетальным узлам:
а — общие подвздошные лимфатические узлы
б — брыжеечные лимфатические узлы
в — верхние диафрагмальные лимфатические узлы
г — нижние надчревные лимфатические узлы
2. Укажите лимфатические узлы, относящиеся к висцеральным узлам:
а — нижние диафрагмальные лимфатические узлы
б — средостенные лимфатические узлы
в — окологрудинные лимфатические узлы
г — нижние надчревные лимфатические узлы
3. Какие факторы способствуют продвижению лимфы?
а — наличие клапанов в лимфатических сосудах
б — сокращение скелетных мышц
в — изменение давления в грудной полости при дыхании
г — сократительные движения сердца
4. Укажите место локализации нижнечелюстных лимфатических узлов:
а — на наружной поверхности тела нижней челюсти
б — в области угла нижней челюсти
в — в области ветви нижней челюсти
г — в поднижнечелюстном треугольнике
5. Укажите анатомические образования, от которых лимфа оттекает к паховым лимфатическим узлам:
а — наружные половые органы
б — кожа ягодичной области
в — нижняя часть передней стенки живота
г — нижняя конечность
6. Укажите места формирования поверхностных лимфатических сосудов медиальной группы на нижней конечности:
а — кожа подошвенной поверхности стопы
б — кожа медиального края тыла стопы
в — кожа латерального края стопы
г — кожа заднемедиальной поверхности голени
7. Укажите органы, лимфатические сосуды которых впадают в передние средостенные лимфатические узлы:
а — перикард

б — вилочковая железа
в — сердце
г — пищевод

8. Определите истинность каждого утверждения и оцените наличие связи между первым и вторым утверждением в вопросе: **«Околоматочные лимфатические узлы относятся к органам иммунной системы, потому что они располагаются возле матки».**

1-е утверждение	2-ое утверждение	Связь
а— верно	верно	верна
б— верно	**верно**	**неверна**
в— верно	неверно	неверна
г— неверно	верно	неверна
д— неверно	неверно	неверна

9. Определите истинность каждого утверждения и оцените наличие связи между первым и вторым утверждением в вопросе: **«Тимус является центральным органом иммунной системы, потому что он располагается в грудной полости».**

1-е утверждение	2-ое утверждение	Связь
а— верно	верно	верна
б— верно	**верно**	**неверна**
в— верно	неверно	неверна
г — неверно	верно	неверна
д — неверно	неверно	неверна

10. Для каждой фразы, обозначенной цифрой, необходимо подобрать обозначенный буквами правильный ответ:

1. В подмышечные лимфатические узлы впадают лимфатические сосуды:
2. В передние средостенные лимфатические узлы впадают лимфатические сосуды:
3. В окологрудинные лимфатические узлы впадают лимфатические сосуды:

А. Перикарда
Б. Пищевода
В. Сердца
Г. Плевры
Д. Молочной железы

Ответ: Д, АВ, АГД

Полость рта, глотка, пищевод, желудок: строение и функции

1. Укажите возраст прорезывания первых молочных зубов:
а — 2-3 месяца
6 — 5-7 месяцев
в —9-10 месяцев
г — 2 года

2. Укажите вкусовые сосочки, располагающиеся на боковых поверхностях языка:
а — грибовидные сосочки
б — желобовидные сосочки
в — листовидные сосочки
г — нитевидные сосочки

3. Укажите место начала мышцы — нижнего констриктора глотки.
а — подъязычная кость
б — перстневидный хрящ
в — нижняя челюсть

г — клиновидная кость

4. Укажите позвонки, на уровне которых находится вход в желудок.

а - VII- йгрудной позвонок

б — 1Х-й грудной позвонок

в — XI-й грудной позвонок

г –I-й поясничный позвонок

5. Какие органы располагаются позади тела желудка?

а — поперечная ободочная кишка

б — левая почка

в — поджелудочная железа

г — левый надпочечник

6. Какую форму имеет желудок у новорожденного ребенка?

а — форму чулка

б — форму рога

в — форму крючка

г — форму цилиндра

7. В каком месте ротовой полости открывается проток поднижнечелюстной слюнной железы?

а — уздечка языка

б — уздечка нижней губы

в — подъязычный сосочек

г — подъязычная складка

8. Укажите анатомические образования, которые спереди прилежат к пищеводу.

а — аорта

б — трахея

в — перикард

г — тимус

9. Определите истинность каждого утверждения и оцените наличие связи между первым и вторым утверждением в вопросе: **«Околоушная слюнная железа является большой слюнной железой, потому что она располагается под кожей кпереди и книзу от ушной раковины».**

1-е утверждение	2-ое утверждение	Связь
а— верно	верно	верна
б— верно	**верно**	**неверна**
в— верно .	неверно	неверна
г— неверно	верно	неверна
д— неверно	неверно	неверна

10. Для каждой фразы, обозначенной цифрой, необходимо подобрать обозначенный буквами правильный ответ:

1. Нижняя граница глотки находится на уровне:
2. Первое сужение пищевода находится на уровне:
3. Второе сужение пищевода находится на уровне:

А. VI-VII шейного позвонка
Б. X-XI грудного позвонка
В. IV-V грудного позвонка
Г. Бифуркации трахеи
Д. Перехода глотки в пищевод

Ответ: А, Д, АД, ВГ

Пищеварительные железы. Печень и поджелудочная железа

1. Источниками развития поджелудочной железы являются

а – эктодермальный эпителий и мезенхима
б – энтодермальный эпителий и мезенхима
в – нейроэктодерма и эпителий целомического типа
г – СКК и мезенхима
2. Анатомически в строении поджелудочной железы выделяют все указанные части, кроме
а – головки
б – шейки
в – тела
г – хвоста
3. Экзокринная часть поджелудочной железы представляет собой железу
а – простую альвеолярную
б – сложную трубчатую
в – сложную альвеолярную
г – сложную альвеолярно-трубчатую
4. Эндокринная часть поджелудочной железы составляет в этом органе
а – 0,5-1,0 % массы
б – 3,0-4,0% массы
в – 20-30% массы
г – около 50% массы
5. В островке Лангерганса содержатся клетки
а – M и L
б – A и B
в – S и I
г – G и M
6. Поддольковая (собирательная) вена содержит кровь
а – артериальную, очищенную от шлаков и богатую продуктами синтеза
б – смешанную, содержащую много шлаков и богатую питательными веществами
в – венозную, содержащую много шлаков и продукты катаболизма
г – венозную, очищенную от шлаков и богатую продуктами синтеза
7. Пространства Диссе локализуются
а – вокруг островков Лангерганса
б – между ацинусами поджелудочной железы
в – в печеночных дольках между капиллярами и трабекулами
г – между дольками печени
8. В построении стенки капилляров печени участвуют
а – эндотелиоциты и гепатоциты
б – гепатоциты и жиронакапливающие клетки
в – эндотелиоциты и звездчатые макрофаги
г – звездчатые макрофаги и гепатоциты
9. Синтез большинства белков плазмы крови обеспечивают
а – панкреатоциты
б – инсулоциты
в – гепатоциты
г – звездчатые клетки Купфера
10. Фагоцитарный механизм защиты в печени обеспечивают
а – гепатоциты
б – звездчатые клетки Купфера

в – жиронакапливающие клетки Ито
г – клетки эпителия желчных протоков

Кишечник: строение и пищеварение в нем

1. Укажите части двенадцатиперстной кишки, расположенные на уровне XII-го грудного — I-го поясничного позвонков.
а — горизонтальная часть
б — верхняя часть
в — нисходящая часть
г — восходящая часть

2. Укажите отдел двенадцатиперстной кишки, в который открываются общий желчный и панкреатический протоки:
а — восходящая часть
б — нисходящая часть
в — верхняя часть
г — горизонтальная,часть

3. Укажите отделы кишечника, имеющие в своих стенках лимфоидные бляшки (Пейеровы):
а — слепая кишка
б — подвздошная кишка
в — тощая кишка
г — сигмовидная кишка

4. Укажите наиболее часто встречающееся положение червеобразного отростка:
а — восходящее
б — горизонтальное
в — медиальное
г — нисходящее

5. Укажите протоки, открывающиеся на большом сосочке двенадцатиперстной кишки:
а — главный проток поджелудочной железы
б — добавочный проток поджелудочной железы
в — общий желчный проток
г — общий печеночный проток

6. Укажите части толстой кишки, имеющие брыжейку:
а — сигмовидная кишка
б — поперечная ободочная кишка
в — восходящая ободочная кишка
г — слепая кишка

7. В слизистой оболочке каких органов располагаются групповые лимфоидные узелки?
а — тощая кишка
б — прямая кишка
в — подвздошная кишка
г — червеобразный отросток

8. Укажите образования, которые видны на внутренней поверхности прямой кишки:
а — круговые складки
б — анальные (заднепроходные) столбы
в — анальные (заднепроходные) пазухи

г — поперечные складки

9. Определите истинность каждого утверждения и оцените наличие связи между первым и вторым утверждением в вопросе: **«Сальниковая лента находится на задней поверхности поперечной ободочной кишки, потому что к ней прикрепляется большой сальник** «.

1-е утверждение	2-ое утверждение	Связь .
а— верно	верно	верна
б— верно	верно	неверна
в— верно	неверно	неверна
г — неверно .	**верно**	**неверна**
д — неверно	неверно	неверна

10. Для каждой фразы, обозначенной цифрой, необходимо подобрать обозначенный буквами правильный ответ:

1. Кишечные ворсинки имеются в слизистой оболочке
2. Лимфоидные бляшки находятся в слизистой оболочке:
3. Свободная лента находится на поверхности:

А. Прямой кишки
Б. Подвздошной кишки
В. Восходящей ободочной кишки
Г. Тощей кишки
Д. Поперечной ободочной кишки

Ответ: Б,Г; Б; ВД

Обмен веществ и энергии. Обмен белков, жиров и углеводов

1. Положительный азотистый баланс наблюдается…..

Варианты ответа:

а) у пожилых;
б) у тренирующихся спортсменов;
в) при голодании.

2. Когда наблюдается отрицательный азотистый баланс?

Варианты ответа:

а) в период роста;
б) при длительных физических нагрузках;
в) в период беременности;
г) в старческом возрасте.

3. Какие преобразования веществ в организме являются источником энергии?

Варианты ответа:

а) синтез веществ в клетках;
б) окисление веществ в тканях до конечных продуктов;
в) процессы всасывания питательных веществ.

4. Бурый жир обеспечивает в организме …

Варианты ответа:

а) образование энергии;
б) синтез АТФ;
в) повышение теплопродукции;
г) мобилизацию гликогена.

5. Величина суточного основного обмена у среднестатистического мужчины составляет …

Варианты ответа:
а) 3000 ккал;
б) 1000 ккал;
в) 2500 ккал;
г) 1700 ккал.

6. У женщин основной обмен в сравнении с мужчинами …
Варианты ответа:
а) одинаков;
б) меньше на 10–15%;
в) больше на 10–15%;
г) меньше на 30–40%.

7. Положительный азотистый баланс наблюдается …
Варианты ответа:
а) у взрослых;
б) у пожилых;
в) у голодающих;
г) у детей и беременных;
д) все ответы верны.

8. Подкожная жировая клетчатка в связи с малой теплопроводимостью жира…
Варианты ответа:
а) способствует теплоотдаче;
б) препятствует теплоотдаче;
в) не имеет отношения к теплоотдаче;
г) уменьшает теплопродукцию.

9. Какая пища имеет наиболее выраженное специфически динамическое действие?
Варианты ответа:
а) белковая;
б) смешанная;
в) жирная;
г) углеводная.

10. Энерготраты организма складываются из …
Варианты ответа:
а) специфически-динамического действия пищи и рабочей прибавки;
б) основного обмена и специфически-динамического действия пищи;
в) основного обмена и рабочей прибавки;
г) основного обмена.

Обмен энергии и тепла. Терморегуляция организма

1. Оперативное вмешательство привело к снижению способности животного поддерживать изотермию при низкой температуре потому, что…
Варианты ответа:
а) поврежден гипофиз;
б) нарушена деятельность ядер передней группы гипоталамуса;
в) поврежден эпифиз;
г) повреждены ядра задней группы гипоталамуса.

2. Почему при одной и той же температуре воздуха человек больше зябнет в «слякотную» погоду, чем в сухую?
Варианты ответа:

а) ухудшается испарение жидкости;
б) повышается теплопроводимость воздуха;
в) усиливается испарение жидкости.

3. При каких условиях усиление потоотделения не приводит к увеличению теплоотдачи?
Варианты ответа:
а) при образовании высококонцентрированного пота;
б) при очень низкой влажности;
в) при очень высокой влажности.

4. Где находится центр терморегуляции?
Варианты ответа:
а) в продолговатом мозге;
б) в среднем мозге;
в) в гипоталамусе;
г) в мозжечке;
д) в варолиевом мосту.

5. Какой способ теплоотдачи преимущественно функционирует у человека при температуре окружающей среды 400С и нормальной влажности?
Варианты ответа:
а) теплопроведение;
б) излучение;
в) конвекция;
г) испарение;
д) все ответы верны.

6. Как изменяется тонус кожных сосудов под влиянием холода?
Варианты ответа:
а) уменьшается;
б) увеличивается;
в) не изменяется.

7. Тепловой баланс — это …
Варианты ответа:
а) все ответы верны;
б) равновесие между теплопродукцией и теплообменом;
в) равновесие между сократительным и несократительным термогенезом.

8. Какой вид теплоотдачи функционирует в организме в условиях сауны (финская баня)?
Варианты ответа:
а) конвекция;
б) теплопроведение;
в) излучение ;
г) испарение;
д) все ответы верны.

9. Холодовая дрожь – это частный случай …
Варианты ответа:
а) физической терморегуляции;
б) термопроведения;
в) химической терморегуляции;
г) все ответы верны.

10.С какой целью в клинической практике применяется гипотермия?
Варианты ответа:
а) для повышения обмена веществ головного мозга и повышения потребности этого органа в кислороде;
б) для повышения окислительных процессов организма;
в) для снижения обмена веществ в органе и его потребности в кислороде;
г) для повышения потребления организмом кислорода.

Общие вопросы анатомии и физиологии мочевыделительной системы. Строение и функции почек
1. Укажите уровень проекции верхнего полюса левой почки:
а — нижний край XI- грудного позвонка
б — середина XI грудного позвонка
в — верхний край XI грудного позвонка
г — нижний край XII грудного позвонка
2. Укажите анатомические образования, входящие в состав почечной ножки:
а — почечная лоханка
б — почечная вена
в — лимфатические сосуды
г — капсула почки
3. Укажите анатомические образования, расположенные в почечной пазухе:
а — кровеносные сосуды
б —мочеточник
в — большие почечные чашки
г — малые почечные чашки
4. Укажите анатомические образования, относящиеся к фиксирующему аппарату почки
а — оболочки почки
б — внутрибрюшное давление
в — почечная ножка
г —- почечное ложе
5. Какие сегменты выделяют в составе почки?
а — средний
б — верхний передний
в — задний
г — нижний передний
6. Укажите анатомические структуры, к которым прикрепляется позадипочечный листок почечной фасции.
а — аорта
б — нижняя полая вена
в — позвоночник
г — париетальная брюшина
7. Обозначьте структуры, входящие в состав нефрона:
а — капсула клубочка
б — капиллярный клубочек почечного тельца
в — собирательная трубочка
г — дистальный извитой каналец

8. Укажите формы почечной лоханки.
а — веретеновидная
б — ампулярная
в — смешанная
г — древовидная
9. Укажите части почки, в которых формируются звездчатые венулы.
а — мозговое вещество
б — самые поверхностные слои коркового вещества
в — глубокие слои коркового вещества
г — фиброзная капсула
10. Для каждой фразы, обозначенной цифрой, необходимо подобрать обозначенный буквами правильный ответ:
1.Задняя поверхность почек прилежит к:
2. Передняя поверхность левой почки прилежит к:
3.Латеральный край левой почки прилежит к:
А. Ободочной кишке
Б. Диафрагме
В. Селезенке
Г. Большой поясничной мышце
Д. Желудку
Ответ: А,Б

Мочевыводящие пути. Физиология органов мочевыведения
1. Укажите положение тазовой части правого мочеточника по отношению к подвздошным кровеносным сосудам.
а — позади общей подвздошной артерии
б — впереди внутренней подвздошной артерии
в — позади внутренней подвздошной вены
г — впереди внутренней подвздошной вены
2. Обозначьте органы, к которым прилежит задняя поверхность мочевого пузыря у мужчин:
а — прямая кишка
б — семенные пузырька
в — предстательная железа
г — сигмовидная кишка
3. Обозначьте органы, к которым прилежит задняя поверхность мочевого пузыря у женщин:
а — мочеполовая диафрагма
б —- тело матки
в — шейка матки
г — влагалище
4. Укажите части мочевого пузыря:
а —верхушка
б — шейка
в —дно
г — тело
5. Укажите положение тазовой части мочеточника по отношению к внутренним половым органам мужчины:

а — кнутри от семявыносящего протока
б — кнаружи от семявыносящего протока
в — пересекает семявыносящий проток
г — проходит вдоль семявыносящего протока
6. Укажите положение тазовой части мочеточника по отношению к внутренним половым органам у женщин.
а — позади яичника
б — латерально от шейки матки
в — впереди яичника
г — между передней стенкой влагалища и мочевым пузырем.
7. Укажите анатомические образования, к которым прилежат брюшная часть мочеточника:
а — большая поясничная мышца
б — яичниковые (или яичковые) артерии и вены
в — селезенка (слева)
г — париетальная брюшина
8. Вместительность мочевого пузыря у взрослого человека в среднем сомтавляет:
а - 1 л
б - 500 мл
в - 700 мл
г - 1,5 л
9. Длина мочеточников в среднем составляет:
а - 20 см
б - 30 см
в - 25 см
г - 35 см
10. Мочевой пузырь выполняет функцию:
а - служит резервуаром мочи
б - образует мочу
в - выводит мочу из организма

Процесс репродукции. Половая система человека
1. Укажите железы, которые являются одновременно железами внутренней и внешней секреции у мужчин:
а — яичко
б — предстательная железа
в — бульбоуретральные железы
г — семенные пузырьки
2. В каких канальцах яичка образуются сперматозоиды?
а — выносящие канальцы
б — извитые семенные канальцы
в — прямые семенные канальцы
г — канальцы сети яичка . .
3. Какие составные части выделяют в предстательной железе?
а — верхняя доля
б — нижняя доля
в — средняя доля

г — передняя доля

4. Укажите анатомические образования, из которых образовалась фасция мышцы поднимающая яичко.

а — фасция наружной косой мышцы живота

б — апоневроз внутренней косой мышцы живота

в — апоневроз наружной косой мышцы живота

г — фасция поперечной мышцы живота

5.Укажите место расположения везикулярных яичниковых фолликулов (граафовых пузырьков):

а — в мозговом веществе

б — в корковом веществе

в — в белочной оболочке

г — в воротах яичника

6. Укажите составные части матки:

а —дно

б —тело

в — перешеек

г — шейка

7. Укажите место расположения наружного отверстия мочеиспускательного канала у женщин.

а — впереди клитора

б — позади отверстия влагалища

в — впереди отверстия влагалища

г — позади клитора

8. Укажите поверхностные мышцы мочеполовой диафрагмы:

а — луковично-губчатая мышца

б — седалищно-пещеристая мышца

в — сфинктер мочеиспускательного канала

г — глубокая поперечная мышца промежности

9. Определите истинность каждого утверждения и оцените наличие связи между первым и вторым утверждением в вопросе: **«Задняя поверхность матки у женщин соприкасается с прямой кишкой, потому что кпереди от матки располагается мочевой пузырь».**

1-е утверждение	2-ое утверждение	Связь
а— верно	верно	верна
б — верно	**верно**	**неверна**
в— верно	неверно	неверна
г— неверно	верно	неверна
д— неверно	неверно	неверна

10. Определите истинность каждого утверждения и оцените наличие связи между первым и вторым утверждением в вопросе: **«Семявыносящий проток является непосредственным продолжением протока придатка яичка, потому что он проходит в составе семенного канатика».**

1-е утверждение	2-ое утверждение	Связь
а — верно	верно	верна
б— верно	**верно**	**неверна**
в — верно	неверно	неверна
г— неверно	верно	неверна

д — неверно неверно неверна

Органы кроветворения и иммунной системы

1. Укажите анатомические образования, лежащие позади тимуса:

а — дуга аорты

б — левая плечеголовная вена

в — перикард

г — непарная вена

2. Укажите отделы тонкой и толстой кишки, в стенках которых имеются лимфоидные бляшки:

а — слепая кишка

б — сигмовидная кишка

в — подвздошная кишка

г — тощая кишка

3. Укажите место локализации глоточной миндалины:

а — на задней стенке глотки

б — в области свода глотки

в — на передней стенке глотки .

г — между правым и левым глоточными карманами

4. Укажите части тимуса, в которых располагаются тимические тельца (Гассаля):

а — подкапсульная зона

б — корковое вещество

в — междольковые перегородки

г — мозговое вещество

5. Укажите место расположения небной миндалины:

а — впереди небно-глоточной дужки

б — позади небно-глоточной дужки

в — между небно-глоточной и небно-язычной дужками

г — позади небно-язычной дужки

6. Укажите артерии, вокруг которых имеются периартериальные лимфоидные муфты, относящиеся к иммунному аппарату селезенки:

а — сегментарные артерии

б — кисточковые артерии

в — трабекулярные артерии

г — пульпарные артерии

7. Укажите структуры иммунной системы, содержащие преимущественно Т-лимфоциты

а — паракортикальная зона лимфатических узлов

б — периартериальная часть лимфоидных узелков селезенки

в — мякотные тяжи лимфатических узлов

г — лимфоидные узелки

8. Для каждой фразы, обозначенной цифрой, необходимо подобрать обозначенный буквами правильный ответ:

1. К центральным органам иммунной системы относятся:

2. К периферическим органам иммунной системы относятся:

3.К органам кроветворения относятся:

А. Лимфатические узлы

Б. Тимус

В. Костный мозг
Г. Селезенка
Д. Лимфоидные узелки
Ответ: БВ; АГД; ВГ
9. Для каждой фразы, обозначенной цифрой, необходимо подобрать обозначенный буквами правильный ответ:
1. Т-лимфоциты образуются в:
2. Красная пульпа имеется в:
3.Одиночные лимфоидные узелки располагаются в:
А. Стенках гортани
Б. Селезенке
В. Стенках пищевода
Г. Тимусе
Д. Стенках кровеносных сосудов
Ответ: Г; Б; АВ

Гуморальная регуляция процессов жизнедеятельности. Анатомо-физиологическая характеристика эндокринных желёз
1. Паращитавидная железы выделяют:
а) Тиреотропный гормон
б) Соматотропный гормон
в) Паратиреоидный гормон
2. Укажите эндокринные железы бранхиогенной группы:
а — поджелудочная железа
б — интерстициальные клетки половых желез
в — шишковидное тело
г — паращитовидные железы
3. Укажите поверхность или край надпочечников, на которых находятся их ворота:
а — передняя поверхность
б — нижняя поверхность
в — медиальный край
г — задняя поверхность
4. Укажите органы, с которыми соприкасается медиальный край левого надпочечника:
а — левая почка
б — нижняя полая вена
в —аорта
г — поджелудочная железа
5. Назовите анатомические структуры, которые входят в состав передней доли гипофиза:
а — бугорная часть
б — нервная доля
в — воронка
г — дистальная часть
6. Укажите зоны надпочечника, клетки которых вырабатывают гормоны, получившие название глюкокортикоидов:
а — клубочковая зона
б — мозговое вещество

в — сетчатая зона
г — пучковая зона

7. Определите истинность каждого утверждения и оцените наличие связи между первым и вторым утверждением в вопросе: **«Щитовидная железа располагается на передней поверхности гортани, потому что к задней поверхности железы прилежат околощитовидные железы».**

1-е утверждение	2-ое утверждение	Связь
а— верно	верно	верна
б— верно	**верно**	**неверна**
в— верно	неверно	неверна
г— неверно	верно	неверна
д — неверно	неверно	неверна

8. Определите истинность каждого утверждения и оцените наличие связи между первым и вторым утверждением в вопросе: **«Поджелудочная железа находится позади пристеночной брюшины, потому что желудок лежит внутрибрюшинно»**.

1-е утверждение	2-ое утверждение	Связь
а— верно	верно	верна
б— верно	**верно**	**неверна**
в— верно	неверно	неверна
г— неверно	верно	неверна
д— неверно	неверно	неверна

9. Для каждой фразы, обозначенной цифрой, необходимо подобрать обозначенный буквами правильный ответ:

1. Только к эндокринным железам относятся:
2. Только к экзокринным железам относятся:
3. К смешанным железам относятся:

А. Поджелудочная железа
Б. Надпочечник
В. Яичко (яичник)
Г. Печень
Д. Гипофиз

Ответ: БД; Г; АВ

10. Для каждой фразы, обозначенной цифрой, необходимо подобрать обозначенный буквами правильный ответ:

1. **В** передней доле гипофиза имеются:
2. В задней доле гипофиза имеются:
3. В корковом веществе надпочечника находятся:

А. Сетчатая зона
Б. Бугорная часть
В. Пучковая зона
Г. Нервная доля
Д. Дистальная часть

Ответ: БД; Г; АВ

Нервная регуляция процессов жизнедеятельности. Общая характеристика строения и деятельности нервной системы

1. Укажите проекцию места расположения верхней границы спинного мозга:

а — уровень верхнего края первого шейного позвонка

б — уровень нижнего края большого затылочного отверстия
в — уровень нижнего края первого шейного позвонка
г — место выхода корешков первой пары спинномозговых нервов
2. Укажите ядра, имеющиеся в составе передних рогов спинного мозга:
а — центральное ядро
б — грудное ядро
в — передне-медиальное ядро
г — задне-латеральное ядро
3. Укажите анатомические образования, которые входят в состав конечного мозга:
а — задняя спайка .
б — базальные ядра
в — внутренняя капсула
г — свод
4. Укажите, возле какой борозды располагается надкраевая извилина.
а — верхняя височная борозда
б — латеральная борозда
в — центральная борозда
г — шпорная борозда
5. Какие анатомические образования граничат с оградой?
а — наружная капсула
б — внутренняя капсула
в—скорлупа
г — самая наружная капсула
6. Укажите анатомические образования, относящиеся к промежуточному мозгу:
а — олива
б — прозрачная перегородка
в — сосцевидное тело
г — зрительный перекрест
7. Укажите анатомические образования, разделяющие мост на покрышку и основание.
а — медиальная петля
б — трапециевидное тело
в — спинномозговая петля
г — поперечные волокна моста
8. Укажите отделы головного и спинного мозга, через которые проходит задний спинно-мозжечковый путь (пучок Флексига):
а — боковой канатик спинного мозга
б — нижняя ножка мозжечка
в — верхняя ножка мозжечка
г — задний канатик спинного мозга
9. Укажите на рисунке 6 номера следующих анатомических образований:
а) таламус _11_____
б) мозолистое тело (валик) ____17__
в) внутренняя капсула (колено) ____6__
г) кора островка __23____

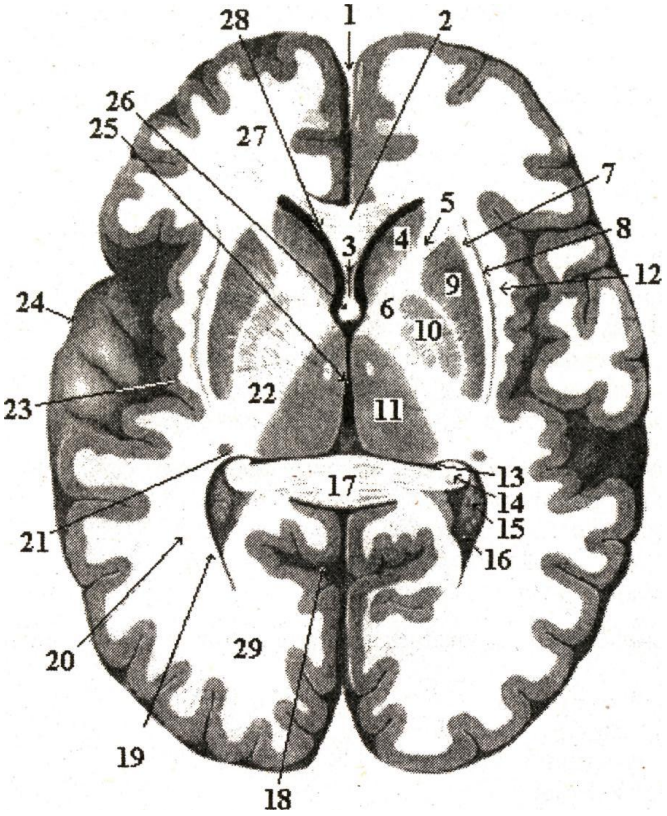

10. Определите истинность каждого утверждения и оцените наличие связи между первым и вторым утверждением в вопросе: **«Конечный мозг состоит из двух полушарий, потому что они соединяются между собой при помощи мозолистого тела и свода».**

1-е утверждение	2-ое утверждение	Связь
а— верно	верно	верна
б — верно	**верно**	**неверна**
в— верно	неверно	неверна
г— неверно	верно	неверна
д — неверно	неверно	неверна

Периферическая нервная система

1. Укажите нервы, направляющиеся к молочной железе:

а — медиальные нервы четвертого-шестого межреберных нервов

б — латеральные ветви четвертого-шестого межреберных нервов

в — передние ветви второго-четвертого межреберных нервов

г — передние ветви пятого -шестого межреберных нервов

745. Укажите места прохождения глазодвигательного нерва:

а — боковая стенка пещеристого синуса

б — зрительный канал

в — верхняя глазничная щель

г — нижняя глазничная щель

2. Укажите состав нервных волокон язычного нерва до вступления в него барабанной струны:

а — волокна общей чувствительности

б — вкусовые волокна

в — двигательные волокна

г — парасимпатические волокна

3. Укажите органы, которые интернируют ветви заднего ствола блуждающего нерва:
а — прямая кишка
б — печень
в — тощая кишка
г —желудок
4. Укажите, какие нервы обеспечивают кожную чувствительность в области задней поверхности предплечья:
а —локтевой нерв
б — лучевой нерв
в — срединный нерв
г — подмышечный нерв
5. Укажите сосуды и нервы, которые проходят через четырехстороннее отверстие:
а — артерия, огибающая лопатку
б — задняя артерия, огибающая плечевую кость
в — подмышечный нерв
г — передняя артерия, огибающая плечевую кость
6. Определите истинность каждого утверждения и оцените наличие связи между первым и вторым утверждением в вопросе: **«Бедренные аретрия и вена проходят через сосудистую лакуну, потому что сосудистая лакуна располагается латеральнее мышечной лакуны».**

1-е утверждение	2-ое утверждение	Связь
а— верно	верно	верна
б— верно	верно	неверна
в— верно	**неверно**	**неверна**
г— неверно	верно	неверна
д — неверно	неверно	неверна

7. Определите истинность каждого утверждения и оцените наличие связи между первым и вторым утверждением в вопросе: **«Задние большеберцовые артерия и вены, а также большеберцовый нерв проходят в голеноподколенном канале, потому что этот канал находится впереди межкостной мембраны голени».**

1 -е утверждение	2-ое утверждение	Связь
а— верно	верно	верна
б— верно	верно	неверна
в — верно	**неверно**	**неверна**
г— неверно	верно	неверна
д— неверно	неверно	неверна

8. Для каждой фразы, обозначенной цифрой, необходимо подобрать обозначенный буквами правильный ответ:
1. Подзатылочный нерв иннервирует:
2. Большой затылочный нерв иннервирует:
3. Малый затылочный нерв головы иннервирует:
А. Ременные мышцы головы и шеи
Б. Кожу затылочной области
В. Верхнюю и нижнюю косые мышцы
Г. Кожу нижнелатеральной затылочной области
Д. Полуостистую мышцу головы
Ответ: ВД; АБД; Г

9. Для каждой фразы, обозначенной цифрой, необходимо подобрать обозначенный буквами правильный ответ:
1. Подмышечный нерв иннервирует:
2. Лучевой нерв иннервирует:
3. Надключичные нервы иннервируют:

А. Трехглавую мышцу плеча
Б. Капсулу плечевого сустава
В. Кожу над большой грудной мышцей
Г. Большую круглую мышцу
Д. Ромбовидную мышцу
Ответ: Б; А; В

Вегетативная нервная система
1. В соматической 3-х нейронной рефлекторной дуге тело 1-го нейрона (афферентного) залегает
а. в двигательных ядрах спинного мозга
б. в вегетативных ядрах спинного мозга
в .в спинальных ганглиях
г. в чувствительных ядрах спинного мозга
2. В соматической 3-х нейронной рефлекторной дуге тело 2-го (вставочного) нейрона залегает
а. в спинальных ганглиях
б. в задних рогах спинного мозга
в. в боковых рогах спинного мозга
г. в передних рогах спинного мозга
3. В соматической 3-х нейронной рефлекторной дуге тело 3-го нейрона (эфферентного) залегает
а. в спинальных ганглиях
б. в задних рогах спинного мозга
в. в боковых рогах спинного мозга
г. в передних рогах спинного мозга
4. В вегетативной 3-х нейронной рефлекторной дуге тело 1-го нейрона (афферентного) залегает
а. в двигательных ядрах спинного мозга
б. в вегетативных ядрах спинного мозга
в .в спинальных ганглиях
г. в чувствительных ядрах спинного мозга
5. В вегетативной 3-х нейронной рефлекторной дуге тело 1-го вегетативного эфферентного нейрона залегает
а. в спинальных ганглиях
б. в задних рогах спинного мозга
в. в боковых рогах спинного мозга
г. в передних рогах спинного мозга
6. В вегетативной 3-х нейронной рефлекторной дуге тело 2-го вегетативного эфферентного нейрона залегает
а. в спинальных ганглиях
б. в задних рогах спинного мозга

в. в боковых рогах спинного мозга
г. в вегетативных ганглиях
7. В вегетативной нервной системе отсутствуют
а. чувствительные ганглии
б. двигательные ганглии
в. парасимпатические ганглии
г. симпатические ганглии
8. Высшие вегетативные центры ромбовидного мозга
а. гипоталамус
б. зрительный бугор
в. ретикулярная формация
г. базальные ядра
9. Высшие вегетативные центры ромбовидного мозга
а. мозжечок
б. верхнее слюноотделительное ядро
в. нижнее слюноотделительное ядро
г. дорзальное ядро блуждающего нерва
10. Высшие вегетативные центры среднего мозга
а. гипоталамус
б. базальные ядра
в. центральное серое вещество (вокруг водопровода мозга)
г. мозжечок

Высшая нервная деятельность человека
1. Рефлексы, вырабатывающиеся в процессе индивидуального развития человека, называются:
А. безусловными;
Б. спинальными;
В. условными;
Г. ориентировочными.
2. Для формирования условного рефлекса необходимо соблюдать все указанные требования, кроме:
А. индифферентный раздражитель должен быть слабее безусловного;
Б. индифферентный раздражитель должен предшествовать безусловному или совпадать с ним по времени действия;
В. нормальное функциональное состояние центральной нервной системы;
Г. индифферентный раздражитель должен быть сильнее безусловного.
3. Изменение у легкоатлета перед стартом функций дыхания и кровообращения есть проявление:
А. инстинкта;
Б. ориентировочного рефлекса;
В. условного рефлекса;
Г. защитного рефлекса.
4. Рефлекс обильного слюноотделения у голодного человека при запахе пищи является:
А. искусственным рефлексом;
Б. условным рефлексом;
В. инстинктом;

Г. случайностью.

5. В **основу классификации высшей нервной деятельности (ВНД) на несколько типов И.П. Павловым положены следующие свойства нервных процессов:**

А. пластичность, лабильность, утомляемость;

Б. сила, лабильность, утомляемость;

В. сила, подвижность, пластичность;

Г. сила, уравновешенность, подвижность.

6. Для нервных процессов "живого" типа ВНД по И.П. Павлову характерны:

А. большая сила, низкая подвижность, уравновешенность;

Б. малая сила, высокая подвижность, уравновешенность;

В. большая сила, высокая подвижность, неуравновешенность;

Г. большая сила, высокая подвижность, уравновешенность.

7. Для нервных процессов "спокойного" типа ВНД по И.П. Павлову характерны:

А. большая сила, высокая подвижность, неуравновешенность;

Б. малая сила, высокая подвижность, уравновешенность;

В. малая сила, низкая подвижность, уравновешенность;

Г. большая сила, низкая подвижность, уравновешенность.

8. Для нервных процессов “слабого” типа ВНД по И.П. Павлову характерны:

А. уравновешенность;

Б. малая сила;

В. большая сила, высокая подвижность;

Г. высокая подвижность.

9. Для нервных процессов “безудержного” типа ВНД по И.П. Павлову характерны:

А. большая сила, неуравновешенность;

Б. малая сила, высокая подвижность, уравновешенность;

В. малая сила, низкая подвижность, уравновешенность;

Г. большая сила, низкая подвижность, уравновешенность.

10. Способность вырабатывать условные рефлексы быстро и прочно наиболее выражена при типе темперамента:

А. сангвиника;

Б. флегматика;

В. меланхолика;

Г. холерика.

Сенсорные системы организма. Анатомия и физиология анализаторов

1. Укажите анатомические образования, которые входят в состав сосудистой оболочки глаза:

а — ресничный поясок

б — радужно-роговичный угол

в — ресничное тело

г — зрачок

2. Какие анатомические образования проходят через общее сухожильное кольцо в глазнице?

а — глазной нерв

б — глазная артерия

в — зрительный нерв

г — нижняя глазная вена

3. Куда происходит отток водянистой влаги из передней камеры глаза?

а — в венозный синус склеры
б — в вены радужки
в — в эписклеральное пространство
г — в слезный мешок

4. Какие мышцы начинаются от хрящевой части слуховой трубы?
а — небно-язычная мышца
б — мышца, напрягающая небную занавеску
в — мышца, поднимающая небную занавеску
г — подбородочно-язычная мышца

5. Какие анатомические структуры относятся к звукопроводящему аппарату органа слуха?
а — слуховые косточки
б — барабанная перепонка
в — мембрана овального окна
г — перилимфа вестибулярной лестницы улитки

6. Укажите отделы головного мозга, через которые проходит слуховой путь:
а — медиальное коленчатое тело
б — латеральное коленчатое тело
в — затылочная доля мозга
г — височная доля мозга

7. Определите истинность каждого утверждения и оцените наличие связи между первым и вторым утверждением в вопросе: **«Склера не является светопреломляющей средой, потому что она является наружной оболочкой глазного яблока».**

1-е утверждение	2-ое утверждение	Связь
а— верно	верно	верна
б — верно	верно	неверна
в— верно	неверно	неверна
г— неверно	**верно**	**неверна**
д — неверно	неверно	неверна

8. Определите истинность каждого утверждения и оцените наличие связи между первым и вторым утверждением в вопросе: **«Слуховая труба служит для поступления воздуха из глотки в барабанную полость, потому что эта полость имеет шесть стенок».**

1-е утверждение	2-ое утверждение	Связь
а — верно	верно	верна
б — верно	**верно**	**неверна**
в— верно	неверно	неверна
г— неверно	верно	неверна
д— неверно	неверно	неверна

9. Для каждой фразы, обозначенной цифрой, необходимо подобрать обозначенный буквами правильный ответ:
1. Выводные канальцы слезной железы открываются в:
2. слезные канальцы открываются в:
3. Носослезный канал открывается в:
А. Нижний носовой ход
Б. слезный мешок
В. Конъюнктивальный мешок
Г. Слезное озеро
Д. Средний носовой ход

Ответ: В; Б; А

10. Для каждой фразы, обозначенной цифрой, необходимо подобрать обозначенный буквами правильный ответ:

1. Эндолимфатический проток отходит от:
2. Латеральный полукружный проток отходит от:
3. Передний полукружный проток отходит от:

А. Протока эллиптического и сферического мешочков
Б. Соединяющего протока
В. Эллиптического мешочка
Г. Сферического мешочка
Д. Улиткового протока

Ответ: А; В; В

Анатомия и физиология кожи

1. Сальная железа по своему строению
а - сложная альвеолярная
б - простая разветвленная альвеолярная
в - простая неразветвленная альвеолярная
г - простая неразветвленная трубчатая

2.В состав волосяного мешка входят все перечисленные элементы, кроме:
а - внутреннего эпителиального корневого влагалища
б - среднего эпителиального корневого влагалища
в - наружного эпителиального корневого влагалища
г – соединительнотканной волосяной сумки

3. Пять четко выраженных слоев эпидермис имеет в области
а - ладоней и подошв
б - волосистой части головы
в – спины
г - предплечий и голеней

4. Для кожи типично наличие всех указанных типов нервных окончаний, кроме
а – свободных
б - осязательных телец
в - пластинчатых телец
г - моторных бляшек

5. Концевые секреторные отделы потовых желез располагаются в коже
а - на границе сосочкового и сетчатого слоев дермы
б - на границе сетчатого слоя дермы и гиподермы
в - в гиподерме
г - в сосочковом слое дермы

6. Потовая железа является
а - сложной альвеолярной
б - простой разветвленной альвеолярной
в - простой альвеолярной
г- простой трубчатой

7. Эпидермис волосистой части головы имеет все указанные слои, кроме
а – базального
б – шиповатого
в – блестящего

г — рогового

8. Источником развития эпидермиса является

а - дерматом сомита

б - миотом сомита

в – эктодерма

г - энтодерма

9.В составе эпидермиса имеются все названные дифферoны, кроме:

а - клеток Лангерганса

б - осязательных клеток Меркеля

в – пигментного

г - внутриэпидермальных фибробластов

10. Основу сетчатого слоя дермы образует

а - рыхлая соединительная ткань

б - плотная оформленная соединительная ткань

в - плотная неоформленная соединительная ткань

г - белая жировая ткань

Критерии оценки тестирования

Оценка по 100-балльной системе	Оценка по системе «зачтено - не зачтено»	Оценка по 5-балльной системе		Оценка по ECTS
96-100	зачтено	5	отлично	A
91-95	зачтено			B
81-90	зачтено	4	хорошо	C
76-80	зачтено			D
61-75	зачтено	3	удовлетворительно	E
41-60	не зачтено	2	неудовлетворительно	Fx

2.1.3.СИТУАЦИОННЫЕ ЗАДАЧИ

Определение органа. Системы органов

Кость как орган. Соединение костей. Основы миологии

Задача № 1

В результате травмы произошел вывих атланто-осевого сустава, что привело к повреждению спинного мозга.

Вопрос: Какая часть II шейного позвонка может травмировать спинной мозг при вывихе?

Собеседование по решению задачи: Позвонки: развитие, особенности строения в различных отделах позвоночника; соединения между позвонками. Атланто-затылочный сустав: строение,мышцы, производящие движения в нём.

Ответ на вопрос: Зуб II шейного позвонка.

Задача № 2

При профилактическом осмотре у школьника выявили изгиб позвоночника во фронтальной плоскости.

Вопрос: Назовите этот изгиб.

Собеседование по решению задачи: Позвоночный столб в целом: части; изгибы, их формирование. Мышцы, производящие движения позвоночного столба; их иннервация. Грудная клетка в целом, её индивидуальные, возрастные и типологические особенности.

Ответ на вопрос:Сколиоз.

Задача № 3

Во время автомобильной аварии больной получил травму грудной клетки.
Вопрос:Какие кости образуют грудную клетку?
Собеседование по решению задачи: Рёбра и грудина: развитие, строение. Соединение рёбер с позвонками и грудиной. Движения рёбер и мышцы, производящие эти движения; их кровоснабжение и иннервация.
Ответ на вопрос: Ребра, грудина, грудные позвонки.

Задача № 4

При обследовании ребенка 1.5 лет в области соединения лобной и теменных костей обнаружена перепонка размером 1х1.5 см.
Вопрос: Как называется это соединение?
Собеседование по решению задачи: Анатомическая и биомеханическая классификация соединений костей. Непрерывные соединения костей.
Ответ на вопрос:Передний (лобный) родничок.

Задача № 5

У больного жалобы на боли в височной области при открывании рта и жевании.
Вопрос: Перечислите жевательные мышцы.
Собеседование по решению задачи: Жевательные мышцы: особенности развития;топография, строение, функции, кровоснабжение.
Ответ на вопрос: Жевательная мышца, височная мышца, медиальная и латеральная крыловидные мышцы.

Система органов дыхания. Анатомия и физиология органов дыхания

Задача № 1

Больной обратился к врачу с жалобами на частые кровотечения из носа.
Вопрос: Что может явиться источником носовых кровотечений?
Собеседование по решению задачи: Развитие дыхательной системы.
Ответ на вопрос: Густые венозные пещеристые сплетения подслизистой основы слизистой оболочки нижней и средней носовых раковин.

Задача № 2

Больной обратился к врачу с жалобами на сильный приступообразный кашель, боль за грудиной и повышение температуры тела. Был поставлен диагноз: острый бронхит (воспаление слизистой оболочки бронхов).
Вопрос: какие структуры бронхов вовлечены в воспалительный процесс?
Собеседование по решению задачи: Связь формы(структуры) и функции в дыхательной системе.
Ответ на вопрос: поражен мукоцилиарный аппарат, который состоит из слизистых желез слизистой оболочки бронхов и реснитчатого эпителия. Слизь образует пленку, которая в норме продвигается ресничками эпителия в сторону глотки со скоростью 30 мм в час. При бронхите – воспаления слизистой оболочки бронхов пленка не продвигается, слизь забивает бронхи, и удаляется только при кашле.

Задача № 3

Больной обратился к врачу с жалобами на затруднение носового дыхания. При рентгенологическом обследовании было выявлено искривление носовой перегородки и рекомендована операция.
Вопрос: Какие структуры носовой перегородки должны быть подвержены хирургической коррекции?
Собеседование по решению задачи: Полость носа: стенки, отделы, раковины, ходы и их сообщения (обонятельная и дыхательная области слизистой оболочки) полости носа; кровоснабжение и иннервация стенок полости носа.
Ответ на вопрос: Хрящ перегородки носа, перпендикулярная пластинка решетчатой кости.

Задача № 4

В ЛОР отделение поступил больной с хроническим гайморитом (воспалением слизистой оболочки верхнечелюстной пазухи). После рентгенологического исследования назначена пункция (прокол) пазухи. **Вопрос:** Дайте анатомическое обоснование необходимости рентгенологического исследования и
места пункции верхнечелюстной пазухи.
Собеседование по решению задачи: Полость носа: строение её стенок; их кровоснабжение, иннервация, отток лимфы. Околоносовые (придаточные) пазухи полости носа: их функции, топография, сообщения с носовыми ходами.
Ответ на вопрос: Рентгенологическое исследование необходимо для выявления уровня жидкости (например, гноя) в пазухе. Верхнечелюстная пазуха сообщается со средним носовым ходом полулунной расщелиной. При небольшом количестве содержимого пазухи егоуровень может быть ниже уровня полулунной расщелины, поэтому прокол производят в области нижнего носового хода.

Задача № 5

В поликлинику обратился больной с жалобами на грубый «лающий» кашель, осиплость голоса и повышение температуры тела. Был поставлен диагноз: ларингит (воспаление слизистой оболочки гортани).
Вопрос: Поражение каких структур гортани может вызвать изменение голоса?
Собеседование по решению задачи: Гортань: хрящи гортани, их функции; соединения; мышцы гортани, их функции; полсть гортани, её отделы. Кровоснабжение, отток лимфы.
Ответ на вопрос: Изменения голоса могут быть вызваны поражением голосовых складокгортани.

Общие данные о строении и функциях сердечно-сосудистой системы

Задача № 1

Больному поставлен диагноз: «триада Фалло».
Вопрос: Какие анатомические изменения имеются при этом врожденном пороке развитиясердца?
Собеседование по решению задачи: Развитие сердца и сосудистой системы.
Ответ на вопрос: 1) стеноз (сужение) устья легочного ствола; 2) дефект межжелудочковойперегородки; 3) гипертрофия (увеличение) правого желудочка.

Задача № 2

Больному был поставлен диагноз: гипертоническая болезнь (повышение артериального давления).

Вопрос: Изменение каких структур стенки артерий может вызвать повышение артериальногодавления.
Собеседование по решению задачи: Связь формы (структуры) и функции в сосудистой системе.
Ответ на вопрос: Болезнь вызвана спазмом гладкомышечных клеток средней оболочки (tunica media) артерий среднего калибра.

Задача № 3

При тяжелых травмах во время разрыва крупных сосудов характер кровотечения различен.
Вопрос: Разрыв каких сосудов наиболее опасен и почему?
Собеседование по решению задачи: Большой и малый круги кровообращения, их функции. Общая анатомия кровеносных сосудов: закономерности их расположения и ветвления в мышцах, костях, трубчатых и паренхиматозных органах. Магистральные, экстра- и внутриорганные сосуды.
Ответ на вопрос: Артерий, т.к. давление крови в них намного больше, чем в венах.

Задача № 4

Для общего анализа крови медсестра берёт её путём прокола кожи 4-го пальца кисти.
Вопрос: Из капиллярной сети каких артерий берут кровь?
Собеседование по решению задачи: Большой и малый круги кровообращения, их функции. Морфологическая характеристика звеньев микроциркуляторного русла.
Ответ на вопрос: Из капиллярной сети IV собственных пальцевых артерий - ветвей III - IV общих ладонных пальцевых артерий из поверхностной ладонной дуги.

Строение и деятельность сердца

Задача № 1

При перкуссии (выстукивании) грудной клетки у больного выявлено, что праваяграница сердца расположена на 3 см латеральнее правого края грудины.
Вопрос: Соответствует ли это норме?
Собеседование по решению задачи: Сердце: развитие, топография, наружное строение; проекция границ и клапанов на переднюю стенку грудной клетки.
Ответ на вопрос: Нет, т.к. в норме правая граница сердца опускается от уровня верхнего краятретьего правого рёберного хряща вниз до пятого правого рёберного хряща по правой окологрудинной линии.

Задача № 2

У пациента нарушение ритма сердца.
Вопрос: Назовите систему, которая обеспечивает автоматизм и ритмичную работу сердца.
Собеседование по решению задачи: Сердце: строение стенки, особенности строения миокарда предсердий и желудочков. Проводящая система сердца.
Ответ на вопрос: Регуляцию и координацию последовательности сокращений миокарда стенок камер сердца осуществляет его проводящая система.

Задача № 3

Аускультация (выслушивание) тонов клапанов сердца, производится в определенных местах грудной клетки.
Вопрос: Тоны какого клапана выслушивают в точке проекции на грудную клетку верхушкисердца?

Собеседование по решению задачи: Клапанный аппарат сердца. Механизм регуляции тока крови в сердце.
Ответ на вопрос:В точке проекции на переднюю грудную стенку верхушки сердца (в V левом межреберье на 1- 1,5 см кнутри, медиальнее, от левой среднеключичной линии) выслушиваются тоны митрального (двустворчатого или левого предсердно-желудочкового) клапана.

Задача № 4

Установлено, что при левовенечном типе кровоснабжения сердца чаще встречаются инфаркты миокарда.
Вопрос: Назовите ветви левой венечной артерии.
Собеседование по решению задачи: Артерии и вены сердца.
Ответ на вопрос: Передняя межжелудочковая ветвь и огибающая ветвь.

Задача № 5

При выполнении некоторых операций на сердце доступ к его задней стенке осуществляется через пазухи перикарда.
Вопрос: Назовите пазухи перикарда.
Собеседование по решению задачи: Сердце: строение стенки сердца. Перикард: строение, полость перикарда, синусы перикарда.
Ответ на вопрос: Поперечная и косая пазухи перикарда.

Сосуды большого круга кровообращения

Задача № 1

В артериях течет как артериальная, так и венозная кровь.
Вопрос: Назовите артерии, содержащие венозную кровь.
Собеседование по решению задачи: Большой и малый круги кровообращения. Сосуды малого (легочного) круга кровообращения: общая характеристика, закономерности их распределения в лёгких.
Ответ на вопрос: Правая и левая лёгочные артерии (образуются при бифуркации лёгочного ствола) несут венозную кровь от сердца к лёгким.

Задача № 2

При вскрытии трупа обнаружен разрыв дуги аорты.
Вопрос: Назовите ветви дуги аорты.
Собеседование по решению задачи: Связь структуры и функции в сосудистой системе.
Ответ на вопрос: Плечеголовной ствол, левая общая сонная артерия, левая подключичная артерия.

Задача № 3

У больных сахарным диабетом обнаруживаются изменения кровоснабжения сетчатки глазного яблока.
Вопрос: Какая артерия кровоснабжает сетчатку глазного яблока?
Собеседование по решению задачи: Общая и внутренняя сонная артерии: топография, ветви,области кровоснабжения.
Ответ на вопрос: Сетчатку глазного яблока кровоснабжает центральная артерия сетчатки - ветвь глазной артерии (из системы внутренней сонной артерии).

Задача № 4

При травме языка, сопровождающейся обильным кровотечением, возникает необходимость в перевязке язычной артерии в месте её отхождения от наружной сонной артерии.
Вопрос: На каком уровне язычная артерия отходит от наружной сонной артерии?
Собеседование по решению задачи: Общая и наружная сонная артерии: топография, ветви, области кровоснабжения.
Ответ на вопрос: На уровне большого рога подъязычной кости.

Задача № 5

У больного в результате длительной физической нагрузки на левую верхнюю конечность возникли мозговые нарушения. При обследовании выявлен стеноз (сужение) устья левой подключичной артерии.
Вопрос: Какая ветвь подключичной артерии отходит к головному мозгу?
Собеседование по решению задачи: Подключичная артерия: топография, ветви, области кровоснабжения.
Ответ на вопрос: Позвоночная артерия.

Строение и функции пищеварительной системы

Задача № 1

У женщины 20-ти лет кровотечение в полость малого таза. При исследовании обнаружена кровь в «дугласовом пространстве».
Вопрос: Что такое «дугласово пространство»?
Собеседование по решению задачи: Брюшина: строение; топография брюшины в нижнем этаже брюшной полости: углубления.
Ответ на вопрос: «Дугласово пространство» – это прямокишечно-маточное углубление.

Полость рта, глотка, пищевод, желудок: строение и функции

Задача № 1

У больного было диагностировано обратное нормальному расположение внутренних органов (situs viscerum inversus): желудок находится справа, а печень и слепая кишка с червеобразным отростком - слева.
Вопрос: Чем объяснить этот редкий вариант аномалии?

Собеседование по решению задачи: Развитие пищеварительной системы.
Ответ на вопрос: Эта аномалия эмбрионального развития объясняется изменением направлений вращения (поворота) закладок этих органов: печень из первоначального сагиттального положения смещается не вправо, а влево; желудок поворачивается относительно своей продольной оси не вправо, а влево; нижняя ножка пупочной петли первичной кишки, из которой развивается слепая кишка с червеобразным отростком, совершает поворот (перемещение) не против часовой стрелки, а по ходу ее (влево).

Задача № 2

Больной обратился к врачу с жалобами на изжогу, отрыжку, тошноту и неприятный запах изо рта. Был поставлен диагноз: хронический гастрит (воспаление слизистой оболочки желудка).
Вопрос:Какая оболочка стенки желудка поражается при гастритах?
Собеседование по решению задачи: Связь формы (структуры) и функции в пищеварительной системе.

Ответ на вопрос: При гастритах поражается слизистая оболочка желудка.

Задача № 3

У больного проникающее ранение правой щеки.
Вопрос: Стенка какого отдела полости рта повреждена?
Собеседование по решению задачи: Ротовая полость: части; стенки: губы, щеки, твердое имягкое нёбо, дно полости рта; их кровоснабжение.
Ответ на вопрос: Повреждена латеральная стенка преддверия рта.

Задача № 4

Больному планируется операция на языке, во время которой хирург должен перевязать артерию, кровоснабжающую язык.
Вопрос: Назовите основную артерию, кровоснабжающую язык.
Собеседование по решению задачи: Язык: строение, функции, кровоснабжение, отток лимфы.
Ответ на вопрос: Язычная артерия.

Задача № 5

У больного нарушена общая и вкусовая чувствительность.
Вопрос: Какие структуры полости рта воспринимают вкус?
Собеседование по решению задачи: Язык: строение, функции, кровоснабжение, отток лимфы.
Ответ на вопрос: Листовидные, грибовидные, желобовидные сосочки слизистой оболочкиязыка.

Пищеварительные железы. Печень и поджелудочная железа

Задача № 1

В хирургическое отделение поступил больной с ножевым ранением живота. Во время операции было выявлено повреждение правой доли печени с артериальным кровотечением.
Вопрос: Из каких крупных сосудов печени возникло кровотечение?
Собеседование по решению задачи: Печень: развитие, топография, функции, строение, кровоснабжение, отток лимфы.
Ответ на вопрос: Кровотечение возникло из правой ветви собственной печеночной артерии.

Задача № 2

Больной был прооперирован по поводу острого панкреатита - воспаления поджелудочной железы. Во время операции были выявлены множественные очаги гнойного расплавления паренхимы поджелудочной железы.
Вопрос:В какие сумки полости брюшины может распространиться гнойный процесс?
Собеседование по решению задачи: Брюшина: строение, топография брюшины в верхнемэтаже; малый сальник; печеночная, преджелудочная и сальниковая сумки, их стенки.
Ответ на вопрос:В сальниковую сумку.

Кишечник: строение и пищеварение в нем

Задача № 1

В инфекционное отделение поступил больной с жалобами на частый, обильный, водянистый стул и признаками обезвоживании организма. После обследования был поставлендиагноз: острый энтерит (воспаление слизистой оболочки тонкой кишки).
Вопрос: С поражением какого отдела тонкой кишки связано обезвоживание?
Собеседование по решению задачи: Тонкая кишка – брыжеечная часть (тощая и подвздошная кишки): топография, отношение к брюшине, особенности строение стенки, функции; кровоснабжение, отток лимфы.
Ответ на вопрос: Потеря жидкости связана с поражением слизистой оболочки тощей кишки.

Задача № 2

Больной доставлен в хирургическое отделение с интенсивными болями в правой подвздошной области. После проведенного обследования был поставлен диагноз: острый аппендицит.
Вопрос: Какой отдел кишечника поражен?
Собеседование по решению задачи: Толстая кишка, её части; слепая кишка с червеобразнымотростком: топография, строение, функции, кровоснабжение, отток лимфы.
Ответ на вопрос: Поражен червеобразный отросток слепой кишки – начального отдела толстой кишки.

Задача №3

В хирургическое отделение поступил больной с жалобами на боли в области заднего прохода при дефекации, выделение крови из ануса. После обследования поставлен диагноз: геморрой.
Вопрос: Какая структура толстой кишки поражена?
Собеседование по решению задачи:Толстая кишка, её части; прямая кишка: части, топография, строение стенки, отношение к брюшине, кровоснабжение, отток лимфы.
Ответ на вопрос: Подслизистое венозное сплетение стенки заднепроходного (анального) канала прямой кишки.

Общие вопросы анатомии и физиологии мочевыделительной системы.
Строение и функции почек

Задача № 1

У пациента обнаружена подвздошная дистопия (эктопия) почек: они находятся в подвздошных ямках полости таза.
Вопрос: Чем объясняется такое расположение почек?
Собеседование по решению задачи: Развитие органов мочевой и половых систем.
Ответ на вопрос: Подвздошная дистопия (эктопия) почек – аномалия их развития; она обусловлена тем, что в раннем плодном периоде (на 3-ем месяце) развития не произошло перемещение («восхождение») metanephros (постоянных или конечных, тазовых почек) из полости таза (места их закладки) в брюшную полость.

Задача № 2

Больному поставлен диагноз: блуждающая почка. Этот вид патологии почки обычно связан с недостаточностью ее фиксирующего аппарата.
Вопрос: Что является фиксирующим аппаратом почки?
Собеседование по решению задачи: Связь формы (структуры) и функции в мочевой и половых системах.

Ответ на вопрос: 1) почечная фасция; 2) связки почек; 3) почечная ножка; 4) почечное ложе; 5) мышцы брюшного пресса, обеспечивающие внутрибрюшное давление.

Задача № 3

В урологическое отделение поступил больной с жалобами на отеки лица и боли в поясничной области. После проведенного обследования был поставлен диагноз: острый гломерулонефрит.

Вопрос: Какие структуры почки поражены?

Собеседование по решению задачи: Почки: функции, топография, строение, в т.ч., структурно-функциональная единица - нефрон; кровоснабжение, отток лимфы.

Ответ на вопрос: Нефроны.

Задача № 4

В урологическое отделение поступил больной с почечной коликой (очень сильными болями в животе и поясничной области, отдающими в таз и половые органы, с учащенными болезненными позывами на мочеиспускание). При ультразвуковом исследовании был обнаружен камень в левой почечной лоханке.

Вопрос: Где находится почечная лоханка?

Собеседование по решению задачи: Мочевыводящие пути: малые и большие почечные чашки, почечная лоханка, мочеточник; их топография, строение, кровоснабжение.

Ответ на вопрос: Почечная лоханка находится в почечной пазухе.

Мочевыводящие пути. Физиология органов мочевыведения

Задача № 1

В урологическое отделение доставлен больной с жалобами на интенсивные боли в поясничной области и наличие крови в моче. При обследовании обнаружен камень в правом мочеточнике.

Вопрос: Назовите анатомические сужения мочеточника, на уровне которых может быть обнаружен камень.

Собеседование по решению задачи: Связь структуры и функции в мочевой системе.

Ответ на вопрос: Мочеточник имеет три анатомических сужения: при переходе почечной лоханки в мочеточник, на границе между брюшной и тазовой частями мочеточника (в месте пересечения им общих подвздошных сосудов) и в месте его впадения в мочевой пузырь.

Задача № 2

У больного обнаружена опухоль мочевого пузыря. При обследовании выявлено, что опухоль локализуется в области мочепузырного треугольника.

Вопрос: Чем ограничен и образован мочепузырный треугольник?

Собеседование по решению задачи: Мочевой пузырь: строение, топография, кровоснабжение, отток лимфы.

Ответ на вопрос:Мочепузырный треугольник - участок слизистой оболочки в области дна пузыря; его основание образовано поперечной межмочеточниковой складкой, проходящей между отверстиями обоих мочеточников, а вершина соответствует внутреннему отверстию мочеиспускательного канала. В пределах этого треугольника слизистая оболочка не имеет подслизистой основы; в связи с этим она срастается с подлежащей мышечной оболочкой и не образует складок.

Задача № 3

Больному 82-х лет, который находится в тяжелом состоянии после перенесенного инсульта, показана катетеризация мочевого пузыря.

Вопрос:В чем заключается сложность введения катетера в мочевой пузырь у мужчин?

Собеседование по решению задачи: Мужской и женский мочеиспускательные каналы: особенности строения, функции, топографии.

Ответ на вопрос: Мужской мочеиспускательный канал имеет большую длину (18 – 20 см),крутой изгиб и три сужения.

Процесс репродукции. Половая система человека

Задача № 1

Мужчине 30-ти лет был поставлен диагноз: бесплодие. При обследовании выявлено нарушение образования сперматозоидов.

Вопрос: Назовите структуры яичка, где происходит образование сперматозоидов.

Собеседование по решению задачи: Яичко, придаток яичка: развитие, строение, функции;кровоснабжение.

Ответ на вопрос: Сперматогенез происходит в извитых семенных канальцах яичка.

Задача № 2

Одним из осложнений хронического простатита (воспаления предстательной железы) может явиться развитие импотенции (полового бессилия).

Вопрос: Какой отдел семявыносящих путей при этом поражается?

Собеседование по решению задачи: Семявыносящие пути (внутри- и внеяичковые).

Ответ на вопрос: Поражается (сдавливается) предстательная часть мочеиспускательного канала.

Задача № 3

У мужчины 67-ми лет затрудненное мочеиспускание. При обследовании выявлена гипертрофия (увеличение) предстательной железы.

Вопрос: Какая часть предстательной железы может сдавливать мочеиспускательный канал?

Собеседование по решению задачи: Предстательная железа: развитие, топография, строение, функции; кровоснабжение, отток лимфы.

Ответ на вопрос: Перешеек (средняя доля) предстательной железы, который в пожилом и старческом возрасте может увеличиваться и сдавливать проходящий через него мочеиспускательный канал.

Задача № 4

У мужчины 25-ти лет травма полового члена, которая привела к нарушению мочеиспускания.

Вопрос: Повреждение какой структуры полового члена привело к нарушениюмочеиспускания?

Собеседование по решению задачи: Наружные мужские половые органы: половой член;мошонка, наружное и внутреннее строение, функции; кровоснабжение.

Ответ на вопрос: К нарушению мочеиспускания привело поражение губчатого тела половогочлена, через которое проходит мочеиспускательный канал.

Задача № 5

У мужчины 25-ти лет нарушение эрекции. Известно, что 5 лет назад он перенес травму промежности.
Вопрос: Повреждение каких мышц промежности вызвало нарушение эрекции?
Собеседование по решению задачи: Промежность, её области, диафрагмы. Мышцы и фасции мужской и женской промежности, их кровоснабжение.
Ответ на вопрос:В эрекции полового члена участвуют поверхностная поперечная мышцапромежности, седалищно-пещеристые и луковично-губчатые мышцы.

Гуморальная регуляция процессов жизнедеятельности. Анатомо-физиологическая характеристика эндокринных желёз

Задача № 1

Больной проживает в местности с недостатком йода в окружающей среде.
Вопрос: Какая эндокринная железа чувствительна к недостатку йода?
Собеседование по решению задачи: Классификация эндокринных желез (внутренней секреции). Бранхиогенные железы внутренней секреции: щитовидная, околощитовидные; их топография, строение, функции, кровоснабжение.
Ответ на вопрос: Щитовидная железа.

Задача № 2

У больного с опухолью надпочечников определяется повышенный уровень адреналина в крови.
Вопрос: Какие структуры надпочечника вырабатывают адреналин?
Собеседование по решению задачи: Надпочечники: топография, строение, функции, кровоснабжение, иннервация.
Ответ на вопрос: Адреналин вырабатывают клетки мозгового вещества надпочечника.

Задача № 3

У девочки 6-ти лет выявлены признаки преждевременного полового созревания.
Вопрос:С поражением какой эндокринной железы может быть связано преждевременное половое созревание?
Собеседование по решению задачи: Неврогенные железы внутренней секреции: задняя доля гипофиза, мозговое вещество надпочечника, шишковидная железа (шишковидное тело или эпифиз): топография, строение, функции, кровоснабжение.
Ответ на вопрос: Преждевременное половое созревание может быть связано с поражением шишковидной железы (шишковидного тела или эпифиза), поскольку оно оказывает тормозящее влияние на половые железы.

Нервная регуляция процессов жизнедеятельности. Общая характеристика строения и деятельности нервной системы

Задача №1

Известно, что многие кожные болезни возникают после нервных расстройств и, наоборот, некоторые заболевания кожи вызывают поражения нервной системы.
Вопрос: Объясните причину этой взаимосвязи.
Собеседование по решению задачи: Фило- и онтогенез нервной системы.
Ответ на вопрос: Нервная система и эпидермис кожи имеют единый источник развития – эктодерму.

Задача №2

У больного перелом шейного отдела позвоночного столба с повреждением передних канатиков спинного мозга
Вопрос: Какая функция спинного мозга нарушена?
Собеседование по решению задачи: Функциональная анатомия спинного мозга. Внутреннее строение: топография белого и серого вещества спинного мозга; клиническое значение.
Строение простой и сложной рефлекторных дуг.
Ответ на вопрос: Нарушена проводниковая функция спинного мозга (повреждаются двигательные проводящие пути ЦНС).

Задача №3

Больному с жалобами на боли в пояснице, усиливающиеся при изменениях положения туловища, поставлен диагноз: пояснично-крестцовый радикулит (поражение корешков соответствующих спинно-мозговых нервов)
Вопрос: К какой части нервной системы относятся корешки спинномозговых нервов?
Собеседование по решению задачи: Функции нервной системы. Общий план строения нервной системы (понятие о нейронах и нейроглии). Классификация нервной системы: анатомо-функциональная, топографическая.
Ответ на вопрос: К периферической части нервной системы.

Задача №4

У больного выявлены симптомы менингита (воспаления оболочек головного мозга).
Для уточнения диагноза необходимо исследование спинномозговой жидкости.
Вопрос: На каком уровне необходимо сделать прокол (пункцию) подпаутинного пространствaспинного мозга, чтобы получить для анализа спинномозговую жидкость.
Собеседование по решению задачи: Спинной мозг: внешнее строение (сегменты, утолщения, мозговой конус, их скелетотопия). Оболочки спинного мозга, межоболочечныепространства и их содержимое; клиническое значение.
Ответ на вопрос: Пункция подпаутинного пространства спинного мозга проводится междуостистыми отростками III-го иIV-го поясничных позвонков.

Задача №5

При исследовании 4-х недельного эмбриона выявлено нарушение развития головного мозга.

Вопрос: Из каких мозговых пузырей состоит головной мозг 4-х недельного эмбриона?
Собеседование по решению задачи: Развитие головного мозга: источник, стадии трёх и пятимозговых пузырей, их производные.

Периферическая нервная система

Задача №1

У больного при обследовании выявлено нарушение кожной чувствительности спины и задней поверхности шеи.
Вопрос: Поражение каких нервов можно предположить?
Собеседование по решению задачи: Формирование спинномозгового нерва; его ветви. Задние ветви спинномозговых нервов.
Ответ на вопрос: Задних ветвей спинномозговых нервов.

Задача №2

У больного отсутствует чувствительность кожи передней поверхности ушной раковины, наружного слухового прохода.

Вопрос: Какой спинномозговой нерв повреждён?

Собеседование по решению задачи: Формирование спинномозгового нерва; его ветви. Передние ветви спинномозговых нервов. Шейное сплетение: образование, топография, ветви,области иннервации

Ответ на вопрос: Большой ушной нерв.

Задача №3

У больного жалобы на болезненность кожи заднебоковой поверхности шеи, задней поверхности ушной раковины и головы.

Вопрос: Поражение каких нервов могут вызвать такие симптомы?

Собеседование по решению задачи: Шейное сплетение: образование, топография; мышечные и кожные ветви, области их иннервации

Ответ на вопрос: Малого затылочного нерва.

Задача №4

У больного жалобы на затруднение дыхания, кашля, одышку, икоту, боли внадключичной области, шеи и грудной клетки.

Вопрос: Поражение каких нервов могут вызвать эти симптомы?

Собеседование по решению задачи: Шейное сплетение: образование, топография; смешанная и мышечные ветви, области их иннервации.

Ответ на вопрос: Диафрагмальных нервов.

Задача №5

У больного вывих плеча со смещением головки плечевой кости вниз и медиально

Вопрос: Повреждение какого нерва при этом возможно?

Собеседование по решению задачи: Плечевое сплетение: образование, топография (надключичная часть); короткие ветви, их топография и области иннервации.

Ответ на вопрос: Подмышечного нерва.

Вегетативная нервная система

Задача № 1

У больного нарушены зрачковый и аккомодационный рефлексы глаза.

Вопрос: Поражение каких вегетативных узлов головы могло стать причиной этой патологии?

Собеседование по решению задачи: Вегетативные парасимпатические узлы головы: топография, общая структурно-функциональная характеристика. Ресничный узел: топография, корешки, ветви (нервы), иннервируемые ими структуры.

Ответ на вопрос: Парасимпатического ресничного узла.

Задача № 2

У больного жалобы на сухость во рту (гипосаливация), нарушения вкусовой чувствительности передней 2/3 языка.
Вопрос: Поражение каких черепных нервов могло вызвать эти симптомы?
Собеседование по решению задачи: Бульбарный центр парасимпатической части вегетативной нервной системы: общая структурно-функциональная характеристика,ядра. Промежуточный нерв (часть VII нерва).
Ответ на вопрос: Барабанной струны промежуточного нерва.

Задача № 3

У больного понижена секреция (гипосаливация) поднижнечелюстной и подъязычной слюнных желез.
Вопрос: Поражение каких вегетативных узлов головы могло стать причиной этой паталогии?
Собеседование по решению задачи: Вегетативные парасимпатические узлы головы: топография, структурно-функциональная характеристика. Поднижнечелюстной и подъязычный узлы: топография, корешки, ветви, иннервируемые органы.
Ответ на вопрос: Парасимпатических поднижнечелюстного и подъязычного узлов.

Задача № 4

У больной жалобы на сухость слизистой оболочки полости носа, твердого и мягкого нёба.
Вопрос: Поражение каких ядер черепных нервов могло вызвать эти симптомы?
Собеседование по решению задачи: Бульбарный центр парасимпатической части вегетативной нервной системы: общая структурно-функциональная характеристика, ядра. Промежуточный нерв: ядра, топография, ветви, иннервируемые органы (структуры).
Ответ на вопрос: Верхнего слюноотделительного ядра промежуточного (части VII) нерва.

Задача № 5

У больной жалобы на сухость внутренней поверхности век и роговицы глаза, твердого и мягкого нёба, полости носа.
Вопрос: Поражение каких вегетативных узлов головы могло стать причиной этих симптомов?
Собеседование по решению задачи: Вегетативные парасимпатические узлы головы: топография, структурно-функциональная характеристика. Крылонёбный узел: топография, корешки, нервы (ветви), иннервируемые органы.
Ответ на вопрос: Парасимпатического крылонёбного узла.

Сенсорные системы организма. Анатомия и физиология анализаторов

Задача №1

У больного хронический ринит (воспаление слизистой оболочки полости носа) осложнился аносмией – потерей обоняния.
Вопрос: Чем объяснить это осложнении?
Собеседование по решению задачи: Орган обоняния: топография, строение, кровоснабжение, иннервация. Проводящий путь обонятельного анализатора.
Ответ на вопрос: поражением обонятельной области слизистой оболочки носа.

Задача №2

У пациента в результате перелома продырявленной пластинки решетчатой кости возникла гипосмия – понижение обоняния.
Вопрос: Какие структуры обонятельного анализатора при этом повреждены?
Собеседование по решению задачи: Орган обоняния: топография, строение, кровоснабжение, иннервация. I пара черепных нервов. Проводящий путь обонятельного анализатора.
Ответ на вопрос: повреждены обонятельные нити (нервы).

Задача №3

У пациента сочетанная травма обоих височно-нижнечелюстных суставов осложнилась «потерей» (отсутствием) вкусовой чувствительности (агевзия) передних 2/3 языка.
Вопрос: Поражение какого анализатора вызвала травма височно-нижнечелюстных суставов?
Собеседование по решению задачи: Орган вкуса: локализация, строение. Проводящий путьвкусового анализатора.
Ответ на вопрос: Поражение вкусового анализатора.

Задача №4

У пациента с переломом основания черепа в области яремных отверстий выявлено отсутствие вкусовой чувствительности корня языка, небной занавески и небных дужек.
Вопрос: Поражение какого анализатора проявляется этими симптомами?
Собеседование по решению задачи: Орган вкуса: локализация, строение. Проводящий путьвкусового анализатора.
Ответ на вопрос: Поражение вкусового анализатора.

Задача №5

У пациента в результате травмы глазницы возникла полная слепота (амавроз) правого глаза.
Вопрос: Какая структура зрительного анализатора была поражена при травме?
Собеседование по решению задачи: Оболочки глазного яблока: фиброзная и сосудистая. Зрительный нерв. Проводящий путь зрительного анализатора.
Ответ на вопрос: Поражен правый зрительный нерв.

Критерии оценки решения ситуационных задач

Форма проведения текущего контроля	Критерии оценивания
Решения ситуационной задачи	«5» (отлично) – выставляется за полное, безошибочное выполнение задания
	«4» (хорошо) –в целом задание выполнено, имеются отдельные неточности или недостаточно полные ответы, не содержащие ошибок.
	«3» (удовлетворительно) – допущены отдельные ошибки при выполнении задания.
	«2» (неудовлетворительно) – отсутствуют ответы на большинство вопросов задачи, задание не выполнено или выполнено не верно.

2.1.4.ЗАДАНИЯ ПО ОЦЕНКЕ ОСВОЕНИЯ УМЕНИЙ

Перечень органов, их частей и деталей строения (анатомических образований), которые каждый студент должен уметь найти и показать на трупе или отдельных препаратах и назвать их по латыни.

АНАТОМИЯ КОСТЕЙ (ОСТЕОЛОГИЯ)

Остеология (osteologia)
Тело позвонка - corpus vertebrae
Дуга позвонка - arcus vertebrae
Верхняя позвоночная вырезка - incisura vertebralis superior
Нижняя позвоночная вырезка - incisura vertebralis inferior
Позвоночное отверстие - foramen vertebrale
Остистый отросток - processus spinosus
Поперечный отросток - processus transversus
Верхний суставной отросток - processus articularis superior
Нижний составной отросток - processus articularis inferior
Передняя дуга 1 шейного позвонка - arcus anterior atlantis
Ямка зуба 1 шейного позвонка - fovea dentis atlantis
Задняя дуга 1 шейного позвонка - arcus posterior atlantis
Зуб осевого позвонка - dens axis
Основание крестца - basis ossis sacri
Верхушка крестца – apex ossis sacri
Тазовые крестцовые отверстия - foramina sacralia pelvina
Крестцовый канал - canalis sacralis
Головка ребра – caput costae
Шейка ребра – collum costae
Бугорок ребра - tuberculum costae
Рукоятка грудины – manubrium sterni
Яремная вырезка грудины – incisura sterni jugularis
Тело грудины – corpus sterni
Мечевидный отросток - processus xiphoideus
Глабелла лобной кости – glabella ossis frontalis
Тело клиновидной кости - corpus ossis sphenoidalis
Турецкое седло – sella turcica
Гипофизарная ямка – fossa hypophysialis
Спинка седла клиновидной кости - dorsum sellae ossis sphenoidalis
Большое крыло клиновидной кости – ala major ossis sphenoidalis
Круглое отверстие – foramen rotundum
Овальное отверстие – foramen ovale
Остистое отверстие – foramen spinosumСлезная кость - os lacrimale
Сошник - vomer
Носовая кость - os nasale
Затылочный мыщелок - condylus occipitalis
Наружный затылочный выступ - protuberantia occipitalis externa
Внутренний затылочный выступ – protuberantia occipitalis interna
Большое затылочное отверстие - foramen occipitale magnum

Внутреннее слуховое отверстие и внутренний слуховой проход – porus acusticus internus et meatus acusticus internus
Тело верхней челюсти - corpus maxillae
Лобный отросток верхней челюсти – processus frontalis maxillae
Скуловой отросток верхней челюсти - processus zygomaticus maxillae
Небный отросток верхней челюсти - processus palatinus maxillae
Перпендикулярная пластина небной кости (на черепе) – lamina perpendicularis ossis palatini
Горизонтальная пластинка небной кости на черепе - lamina horizontalis ossispalatini
Тело нижней челюсти – corpus mandibulae
Альвеолярная дуга нижней челюсти – arcus alveolaris mandibulae
Зубные альвеолы нижней челюсти – alveoli dentales mandibulae
Тело подъязычной кости – corpus ossis hyoidei
Рваное отверстие на черепе – foramen lacerum
Яремное отверстие на черепе – foramen cranii jugulare
Передняя черепная ямка – fossa cranii anterior
Задняя черепная ямка – fossa cranii posterior
Скат на черепе - clivus
Хоаны - choanae
Твердое небо – palatum (durum) osseum
Резцовый канал - canalis incisivus
Крыловидно-небная ямка – fossa pterygopalatina
Подвисочная ямка – fossa infratemporalis
Височная ямка – fossa temporalis
Шейка лопатки – collum scapulae
Клювовидный отросток лопатки - processus coracoideus scapulae
Анатомическая шейка плечевой кости – collum anatomicum humeri
Большой бугорок плечевой кости - tuberculum majus humeri
Малый бугорок плечевой кости - tuberculum minus humeri
Головка лучевой кости - caput radii
Шейка лучевой кости - collum radii
Головка локтевой кости – caput ulnae
Кости запястья: - ossa carpi

- ладьевидная кость – os scaphoideum
- полулунная кость – os lunatum
- трехгранная кость - os triquetrum
- кость-трапеция – os trapezium
- гороховидная кость – os pisiforme
- трапецивидная кость – os trapezoideum
- головчатая кость – os capitatum
- крючковидная кость – os hamatum

Основание, тело и головка пястной кости – basis, corpus et caput ossismetacarpalis
Лобковый бугорок – tuberculum pubicum
Головка бедренной кости - caput ossis femoris
Шейка бедренной кости – collum ossis femoris
Малый вертел бедренной кости – trochanter minor
Большой вертел бедренной кости - trochanter major
Надколенник - patella
Пяточный бугор – tuber calcanei

Головка таранной кости – caput tali
Ладьевидная кость предплюсны – os naviculare tarsi
Кубовидная кость – os cuboideum
Медиальная клиновидная кость – os cuneiforme mediale
Промежуточная клиновидная кость - os cuneiforme intermedium
Латеральная клиновидная кость - os cuneiforme laterale
Основание, тело и головка плюсневой кости – basis, corpus et caput ossismetatarsalis
Проксимальная, средняя и дистальная фаланги пальцев стопы – phalanxproximalis, phalanx media, phalanx distalis

АРТРОЛОГИЯ

Венечный шов (черепа) – sutura coronalis
Сагиттальный шов (черепа) – sutura sagittalis
Ламбдовидный шов (черепа) – sutura lambdoidea
Межпозвоночный диск – discus intervertebralis
Фиброзное кольцо (межпозвоночного диска) – anulus fibrosus
Студенистое ядро (межпозвоночного диска) – nucleus pulposus
Передняя продольная связка (позвоночника) – ligamentum longitudinaleanterius
Задняя продольная связка (позвоночника) - ligamentum longitudinale posteriusМежостистая связка – ligamentum interspinale
Желтая связка (позвоночника) – ligamentum flavum
Надостная связка (позвоночника) – ligamentum supraspinale
Сустав головки ребра – articulatio capitis costae
Грудино-рёберный сустав – articulatio sternocostalis
Суставная капсула плечевого сустава – capsula articularis articulationis humeri
Среднезапястный сустав - articulatio mediocarpea
Лобковый симфиз – symphysis pubica
Верхняя лобковая связка – ligamentum pubicum superius
Связка надколенника – ligamentum patellae
Поперечная связка колена – ligamentum transversum genus
Латеральный мениск коленного сустава – meniscus lateralis articulationisgenus
Медиальный мениск коленного сустава – meniscus medialis articulationisgenus

МИОЛОГИЯ

Трапециевидная мышца – musculus trapezius
Широчайшая мышца спины – musculus latissimus dorsi
Ромбовидная мышца – musculus rhomboideus
Большая грудная мышца - musculus pectoralis major
Малая грудная мышца - musculus pectoralis minor
Передняя зубчатая мышца – musculus serratus anterior
Наружные, внутренние межреберные мышцы – musculi intercostales externi,interni
Поясничная часть диафрагмы – pars lumbalis diaphragmatis
Реберная часть диафрагмы - pars costalis diaphragmatis
Грудинная часть диафрагмы - pars sternalis diaphragmatis
Аортальное отверстие диафрагмы – hiatus aorticus diaphragmatis
Пищеводное отверстие диафрагмы - hiatus oesophageus diaphragmatis
Отверстие нижней полой вены – foramen venae cavae inferioris

Передняя пластинка влагалища прямой мышцы живота – lamina anterior vaginae musculi recti abdominis
Прямая мышца живота – musculus rectus abdominis
Двубрюшная мышца – musculus digastricus
Надчерепной апоневроз (сухожильный шлем) – aponeurosis epicranialis (galea aponeurotica)
Круговая мышца глаза – musculus orbicularis oculi
Большая скуловая мышца – musculus zygomaticus major
Височная мышца – musculus temporalis
Жевательная мышца – musculus masseter
Большая круглая мышца – musculus teres major
Подмышечная полость - cavum axillare
Локтева ямка – fossa cubiti
Локтевая мышца – musculus anconeus
Бедренный канал – canalis femoralis
Большая ягодичная мышца – musculus gluteus maximus
Прямая мышца (четырехглавая мышца) – musculus rectus femoris (musculus quadriceps femoris)
Длинная приводящая мышца бедра – musculus adductor longus
Широкая фасция бедра – fascia lata femoris
Трехглавая мышца голени - musculus triceps surae
Икроножная мышца - musculus gastrocnemius

ПИЩЕВАРИТЕЛЬНАЯ СИСТЕМА

Подъязычная слюнная железа – glandula salivaria sublingualis
Поднижнечелюстная слюнная железа - glandula salivaria submandibularis
Околоушная слюнная железа - glandula salivaria parotis
Коронка зуба – corona dentis
Шейка зуба - cervix dentis
Корень зуба – radix dentis
Резцы - dentes incisivi
Клыки - dentes canini
Малые коренные зубы – dentes premolares
Большие коренные зубы – dentes molares
Зуб мудрости – dens serotinus
Тело языка - corpus linguae
Корень языка - radix linguae
Спинка языка - dorsum linguae
Язычная миндалина - tonsilla lingualis
Мягкое небо – palatum molle
Свод глотки – fornix pharyngis
Глоточная миндалина – tonsilla pharyngealis
Шейная часть пищевода – pars cervicalis oesophagi
Грудная часть пищевода – pars thoracica oesophagi
Брюшная часть пищевода – pars abdominalis oesophagi
Передняя стенка желудка – paries anterior ventriculi
Задняя стенка желудка – paries posterior ventriculi
Большая кривизна желудка – curvatura ventriculi major
Малая кривизна желудка - curvatura ventriculi minor

Кардиальна часть желудка – pars cardiaca ventriculi
Дно желудка – fundus ventriculi
Тело желудка - corpus ventriculi
Большой сосочек двенадцатиперстной кишки - papilla duodeni major
Малый сосочек двенадцатиперстной кишки - papilla duodeni minor
Тощая кишка - jejunum
Подвздошная кишка - ileum
Слепая кишка – caecum (cecum)
Червеобразный отросток – appendix vermiformis
Восходящая ободочная кишка - colon ascendens
Нисходящая ободочная кишка – colon descendens
Сигмовидная ободочная кишка – colon sigmoideum Гаустры – haustra coli
Прямая кишка - rectum
Диафрагмальная поверхность печени – facies diaphragmatica hepatis
Висцеральная поверхность печени – facies visceralis hepatis
Ворота печени – porta hepatis
Правая доля печени – lobus hepatis dexter
Левая доля печени - lobus hepatis sinister
Квадратная доля печени – lobus quadratus hepatis
Хвостатая доля печени - lobus caudatus hepatis
Дно желчного пузыря – fundus vesicae felleae
Тело желчного пузыря – corpus vesicae felleae
Шейка желчного пузыря – collum vesicae felleae
Пузырный проток – ductus cysticus
Общий желчный проток – ductus choledochus
Головка поджелудочной железы – caput pancreatis
Тело поджелудочной железы – corpus pancreatis
Хвост поджелудочной железы - cauda pancreatic

ДЫХАТЕЛЬНАЯ СИСТЕМА

Верхняя носовая раковина – concha nasalis superior
Средняя носовая раковина - concha nasalis media
Нижняя носовая раковина - concha nasalis inferior
Верхний носовой ход – meatus nasi superior
Средний носовой ход - meatus nasi medius
Нижний носовой ход - meatus nasi inferiorХоаны - choanae
Гортань (на трупе) - larynx
Надгортанник - epiglottis
Вход в гортань – aditus laryngis
Преддверие гортани - vestibulum laryngis
Голосовая связка гортани – plica vocalis
Голосовая щель – rima glottidis
Трахея - trachea
Хрящи трахеи – cartilagines tracheales
Бифуркация трахеи – bifurcatio tracheae
Правый главный бронх - bronchus principalis dexter
Левый главный бронх - bronchus principalis sinister
Основание легкого – basis pulmonis

Верхушка легкого – apex pulmonis
Реберная поверхность легкого – facies costalis pulmonis
Медиальная поверхность легкого – facies medialis pulmonis
Диафрагмальная поверхность легкого - facies diaphragmatica pulmonis
Передний край легкого – margo anterior pulmonis
Ворота легкого – hilum pulmonis
Корень легкого - radix pulmonis
Купол плевры – cupula pleurae
Висцеральная (легочная) плевра – pleura visceralis (pulmonalis)
Париетальная плевра – pleura parietalis
Диафрагмальная плевра – pleura diaphragmatica

МОЧЕПОЛОВОЙ АППАРАТ

Почка (правая, левая) – ren (dexter, sinister)
Почечные ворота – hilum renalis
Почечная пазуха – sinus renalis
Корковое вещество почки – cortex renis
Мозговое вещество почки – medulla renis
Почечная пирамида – pyramis renalis
Почечная лоханка – pelvis renalis
Большая почечная чашка – calyx renalis major
Малая почечная чашка – calyx renalis minor
Мочеточник (правый, левый) - ureter (dexter, sinister)
Мочевой пузырь – vesica urinaria
Дно мочевого пузыря – fundus vesicae urinariae
Шейка мочевого пузыря - cervix vesicae urinariae
Мочепузырный треугольник – trigonum vesicae urinariae
Мочеточниковое отверстие – ostium ureteris
Внутреннее отверстие мочеиспускательного канала – ostium urethrae internum

МУЖСКИЕ ПОЛОВЫЕ ОРГАНЫ

Яичко - testis
Придаток яичка - epididymis
Головка придатка яичка – caput epididymidis
Тело придатка яичка – corpus epididymidis
Семявыносящий проток – ductus deferens
Ампула семявыносящего протока – ampulla ductus deferentis
Семенной пузырек – vesicula seminalis
Семенной бугорок – colliculus seminalis
Семенной канатик – funiculus spermaticus
Предстательная железа - prostata
Правая (левая) доля предстательной железы - lobus prostatae dexter, sinister Перешеек предстательной железы (средняя доля) - isthmus prostatae (lobus medius)
Головка полового члена – glans penis
Крайняя плоть полового члена – preputium penis
Пещеристое тело полового члена – corpus cavernosum penis
Губчатое тело полового члена - corpus spongiosum penis

Диафрагма таза – diaphragma pelvis

ЖЕНСКИЕ ПОЛОВЫЕ ОРГАНЫ

Яичник - ovarium
Свободный край яичника – margo liber ovarii
Брыжеечный край яичника – margo mesovaricus ovarii
Маточная труба – tuba uterina
Бахромки маточной трубы – fimbriae tubae uterinae
Воронка маточной трубы - infundibulum tubae uterinae
Ампула маточной трубы – ampulla tubae uterinae
Перешеек маточной трубы – isthmus tubae uterinae
Тело матки – corpus uteri
Дно матки - fundus uteri
Шейка матки – cervix uteri
Надвлагалищная часть шейки матки – portio supravaginalis cervicis uteri
Влагалищная часть шейки матки – portio vaginalis cervicis uteri
Большая половая губа – labium pudendi majus
Малая половая губа - labium pudendi minus
Преддверие влагалища – vestibulum vaginae
Клитор - clitoris
Наружное отверстие женского мочеиспускательного канала – ostium externum urethrae femininae

АНГИОЛОГИЯ

Основание сердца – basis cordis
Верхушка сердца – apex cordis
Грудинно-реберная (передняя) поверхность сердца – facies sternocostalis(anterior) cordis
Диафрагмальная (нижняя) поверхность сердца – facies diaphragmatica(inferior) cordis
Правое предсердие – atrium cordis dextrum
Левое предсердие – atrium cordis sinistrum
Правое ушко сердца - auricula cordis dextra
Левое ушко сердца - auricula cordis sinistra
Венечная борозда сердца – sulcus cordis coronalis
Передняя межжелудочковая борозда – sulcus interventricularis cordis
Правый желудочек сердца – ventriculus dexter
Левый желудочек сердца - ventriculus sinister
Правое предсердно-желудочковое отверстие - ostium atrioventriculare dextrum Левое предсердно-желудочковое отверстие - ostium atrioventriculare sinistrumОтверстие аорты (в сердце) – ostium aortae
Клапан легочного ствола – valva trunci pulmonalis
Овальная ямка (предсердия) - fossa ovalis
Мясистые трабекулы – trabeculae carneae
Сосочковые мышцы – musculi papillares
Сухожильные хорды - chordae tendineae
Перикард - pericardium
Правая венечная артерия – arteria coronaria dextra
Левая венечная артерия - arteria coronaria sinistra

Венечный синус сердца – sinus coronarius cordis
Легочный ствол - truncus pulmonalis
Правая легочная артерия – arteria pulmonalis dextra
Левая легочная артерия - arteria pulmonalis sinistra
Луковица аорты – bulbus aortae
Восходящая часть аорты – pars ascendens aortae
Дуга аорты – arcus aortae
Плечеголовной ствол – truncus brachiocephalicus
Левая общая сонная артерия – arteria carotis communis sinistra
Правая общая сонная артерия – arteria carotis communis dextra
Наружняя сонная артерия – arteria carotis externa
Верхняя щитовидная артерия – arteria thyroidea superior
Язычная артерия – arteria lingualis
Лицевая артерия – arteria facialis
Затылочная артерия – arteria occipitalis
Задняя ушная артерия – arteria auricularis pasterior
Внутренняя сонная артерия - arteria carotis interna
Брюшная аорта – aorta abdominalis (pars abdominalis aortae)
Бедренная артерия - arteria femoralis
Верхняя полая вена – vena cava superior
Внутренняя яремная вена – vena jugularis interna
Наружная яремная вена – vena jugularis externa
Нижняя полая вена – vena cava inferior
Бедренная вена – vena femoralis
Подколенная вена – vena poplitea

ЛИМФАТИЧЕСКАЯ СИСТЕМА

Грудной лимфатический проток – ductus thoracicus
Поднижнечелюстные лимфатические узлы – nodi lymphatici submandibulares
Бронхо – легочные лимфатические узлы - nodi lymphatici bronchopulmonales
Поясничные лимфатические узлы - nodi lymphatici lumbales
Левые желудочные лимфатические узлы - nodi lymphatici gastrici sinistri
Правые желудочные лимфатические узлы - nodi lymphatici gastrici dextri
Левые желудочно-сальниковые лимфатические узлы - nodi lymphatici gastroomentales sinistri
Правые желудочно-сальниковые лимфатические узлы - nodi lymphatici gastroomentales dextri
Верхние брыжеечные лимфатические узлы - nodi lymphatici mesentericisuperiores
Подмышечные лимфатические узлы - nodi lymphatici axillares
Паховые лимфатические узлы - nodi lymphatici inguinales

ИММУННАЯ СИСТЕМА

Тимус - thymus
Небная миндалина – tonsilla palatina
Язычная миндалина – tonsilla lingualis
Аппендикс – appendix vermiformis
Селезенка – lien (splen)
Ворота селезенки – hilum lienis

Пятигорский медико-фармацевтический институт – филиал федерального государственного бюджетного образовательного учреждения высшего образования «Волгоградский государственный медицинский университет» Министерства здравоохранения Российской Федерации

ЦЕНТРАЛЬНАЯ НЕРВНАЯ СИСТЕМА

Передняя срединная щель спинного мозга - fissura mediana anterior medullaespinalis
Задняя срединная борозда спинного мозга - sulcus medianus posterior medullaespinalis
Передний канатик спинного мозга (на разрезе или на целом мозге) - funiculus anterior medullae spinalis
Боковой канатик спинного мозга (на разрезе или на целом мозге) - funiculus lateralis medullae spinalis
Задний канатик спинного мозга (на разрезе или на целом мозге) - funiculus posterior medullae spinalis
Передний рог спинного мозга (на разрезе) - cornu anterius medullae spinalis Задний рог спинного мозга (на разрезе) - cornu posterius medullae spinalis Серп большого мозга (твердая оболочка головного мозга) - falx cerebri
Намет мозжечка - tentorium cerebelli
Верхний сагиттальный синус (твердой мозговой оболочки) - sinus sagittalissuperior
Нижний сагиттальный синус - sinus sagittalis inferior
Средняя мозжечковая ножка - pedunculus cerebellaris medius
Нижняя мозжечковая ножка - pedunculus cerebellaris inferior
Верхняя мозжечковая ножка - pedunculus cerebellaris superior
IV желудочек (на сагиттальном разрезе) - ventriculus quartus
Ромбовидная ямка - fossa rhomboidea
Ножка мозга - pedunculus cerebri
Межножковая ямка (средний мозг) - fossa interpeduncularis (mesencephalon)
Красное ядро (на разрезе среднего мозга) - nucleus ruber
Черное вещество (на разрезе среднего мозга) - substantia nigra
Промежуточный мозг - diencephalon
Шишковидное тело - corpus pineale
Таламус - thalamus
Медиальное коленчатое тело - corpus geniculatum mediale
Латеральное коленчатое тело - corpus geniculatum laterale
III желудочек - ventriculus tertius
Верхняя лобная борозда - sulcus frontalis superior
Нижняя лобная борозда - sulcus frontalis inferior
Постцентральная борозда - sulcus postcentralis
Борозда гиппокампа - sulcus hippocampi
Предцентральная извилина - gyrus precentralis
Верхняя лобная извилина - gyrus frontalis superior
Мозолистое тело - corpus callosum
Свод мозга - fornix cerebri
Прозрачная перегородка (мозга) - septum pellucidum (cerebri)
Головка хвостатого ядра - caput nuclei caudati
Тело хвостатого ядра - corpus nuclei caudati
Хвост хвостатого ядра - cauda nuclei caudati
Чечевицеобразное ядро - nucleus lentiformis
Ограда - claustrum

ПЕРИФЕРИЧЕСКАЯ НЕРВНАЯ СИСТЕМА

Зрительный нерв (П пара) - nervus opticus

Глазодвигательный нерв (Ш пара) - nervus oculomotorius
Блоковой нерв (IV пара) - nervus trochlearis
Тройничный нерв (V пара) - nervus trigeminus
Тройничный узел - ganglion trigeminale
Глазной нерв - nervus ophthalmicus
Верхнечелюстной нерв - nervus maxillaris
Нижнечелюстной нерв - nervus mandibularis
Ушно-височный нерв - nervus auriculotemporalis
Язычный нерв - nervus lingualis
Нижний альвеолярный нерв - nervus alveolaris inferior
Отводящий нерв (VI пара) - nervus abducens
Лицевой нерв (промежуточно-лицевой нерв VII пара) - nervus facialisЯзыкоглоточный нерв (IX пара) - nervus glossopharyngeus
Блуждающий нерв (X пара) - nervus vagus
Верхний гортанный нерв - nervus laryngeus superior
Возвратный гортанный нерв - nervus laryngeus recurrens
Передний блуждающий ствол –truncus vagalis anterior
Задний блуждающий ствол - truncus vagalis dorsalis
Добавочный нерв (XI пара) - nervus accessorius
Подъязычный нерв (XII пара) - nervus hypoglossus
Диафрагмальный нерв - nervus phrenicus
Мышечно-кожный нерв - nervus musculocutaneus
Срединный нерв - nervus medianus
Локтевой нерв - nervus ulnaris
Бедренный нерв - nervus femoralis
Запирательный нерв - nervus obturatorius
Седалищный нерв - nervus ischiadicus
Общий малоберцовый нерв - nervus peroneus communis
Глубокий малоберцовый нерв - nervus peroneus profundus
Поверхностный малоберцовый нерв - nervus peroneus superficialisБолышеберцовый нерв - nervus tibialis
Медиальный подошвенный нерв - nervus plantaris medialis
Латеральный подошвенный нерв - nervus plantaris lateralis
Симпатический ствол - truncus sympathicus
Узлы симпатического ствола - ganglia trunci sympathici
Межузловые ветви симпатического ствола - rami interganglionares truncisympathici
Соединительные ветви симпатического ствола - rami communicantes truncisympathici
Большой внутренностный нерв - nervus splanchnicus major
Малый внутренностный нерв - nervus splanchnicus minor
Чревные узлы (чревное сплетение) - ganglia coeliaca (plexus coeliacus)

ЭНДОКРИННЫЕ ЖЕЛЕЗЫ

Правая доля щитовидной железы - lobus dexter glandulae thyreoideae
Левая доля щитовидной железы - lobus sinister glandulae thyreoideae
Перешеек щитовидной железы - isthmus glandulae thyreoideae
Надпочечник (левый, правый) - glandula suprarenalis (dextra, sinistra)

ОРГАНЫ ЧУВСТВ

Склера глазного яблока - sclera bulbi oculi
Роговица - cornea
Ресничное тело (на разрезе глазного яблока) - corpus ciliare
Радужка (на разрезе глазного яблока) - iris
Зрачок - pupilla
Сетчатка (на разрезе глазного яблока) - retina
Хрусталик (на разрезе глазного яблока) - lens
Стекловидное тело (на разрезе глазного яблока) - corpus vitreum
Латеральная прямая мышца глаза - musculus rectus lateralis oculi
Верхняя прямая мышца глаза - musculus rectus superior oculi
Верхнее веко - palpebra superior
Нижнее веко - palpebra inferior
Верхний конъюнктивальный мешок - recessus conjunctivalis superior
Нижний конъюнктивальный мешок - recessus conjunctivalis inferior
Слезная железа - glandula lacrimalis
Завиток ушной раковины - helix auriculae
Противозавиток - anthelix
Козелок - tragus
Противокозелок – antitragus
Мочка ушной раковины - lobulus auricularis

2.1.5. ТЕМЫ ДОКЛАДОВ

Определение органа. Системы органов
1. Анатомия в эпоху древних цивилизаций (Древний Китай, Древняя Индия, Древний Египет, Древняя Греция и Древний Рим).
2. Развитие анатомии в эпоху возрождения.
3. Влияние личности Леонардо да Винчи на развитие анатомических представлений.
4. Значение К. Галена и А. Везалия в становлении анатомии как науки. Великие открытия и заблуждения.
5. Вклад У. Гарвея в становление анатомии как науки.

Кость как орган. Соединение костей. Основы миологии
1. Пороки развития костей мозгового черепа.
2. Пороки развития костей лицевого черепа.
3. Аномалии развития позвоночного столба.
4. Развитие костей туловища в онтогенезе. Часто встречаемые аномалии.
5. Мышцы-пришельцы: понятие, развитие, особенности иннервации.

Система органов дыхания. Анатомия и физиология органов дыхания
1. Дыхательные мышцы: понятие, роль при спокойной, усиленном и форсированном дыхании.
2. Лёгкие новорождённого и их развитие в раннем постнатальном онтогенезе.
3. Анатомия дыхательного акта. Механизм дыхательных движений.
4. Морфологические аспекты эластических свойств грудной клетки и лёгких
5. Нижние дыхательные пути: источники и ход развития, аномалии и пороки.
6. Развитие лёгких, варианты и аномалии. Сурфактант – роль в норме и патологии

Общие данные о строении и функциях сердечно-сосудистой системы
1. Микроциркуляторное сосудистое русло и проявления его органоспецифичности.
2. История становления взглядов на коллатеральное кровообращение и его роль.
3. Сосудистые анастомозы и коллатеральное кровообращение: понятие, биологическая роль и клиническое значение.

Строение и деятельность сердца
1. Организация артериального кровоснабжения стенки сердца и его варианты.
2. Функциональная анатомия клапанного аппарата сердца.
3. Автономная проводящая система сердца.
4. Пороки развития сердца: группы наиболее часто встречаемых пороков

Лимфатическая система
1. Общие и отличительные черты строения кровеносной и лимфатической систем.

Строение и функции пищеварительной системы
1. Сфинктерный аппарат органов пищеварительной системы: понятие, структурная организация, роль в норме и при патологии
2. Развитие брюшины. Варианты и аномалии развития.
3. Критерии общности серозных оболочек и их роль в норме и патологии.
4. Топография брюшины малого таза. Половые отличия. Роль в норме и патологии.
5. Возрастные особенности пищеварительной системы.

Полость рта, глотка, пищевод, желудок: строение и функции
Гортань – орган голосообразования: анатомия, биомеханика.
Морфологические аспекты образования членораздельных звуков у человека и птиц.

Пищеварительные железы. Печень и поджелудочная железа
1. Развитие, аномалии и функциональная анатомия поджелудочной железы.
2. Возрастные особенности пищеварительной системы.

Кишечник: строение и пищеварение в нем
1. Червеобразный отросток: развитие, варианты топографии, строение, значении в норме и при патологии.
2. Меккелев дивертикул: понятие, причины формирования, клиническое значение.

Общие вопросы анатомии и физиологии мочевыделительной системы. Строение и функции почек
1. Дефинитивные мочевыводящие структуры – источники развития, аномалии развития.

Процесс репродукции. Половая система человека
1. Морфогенез мужских половых желёз в антенатальном периоде.
2. Морфогенез женских половых желёз в антенатальном периоде.
3. Механизмы формирования наиболее частых пороков развития мужских половых органов.
4. Механизмы формирования наиболее частых пороков развития женских половых органов.

Гуморальная регуляция процессов жизнедеятельности. Анатомо-физиологическая характеристика эндокринных желёз

1. Функциональная анатомия щитовидной железы и врождённые нарушения её функций
2. Эндокринные железы: классификация. Аномалии числа и положения.

Нервная регуляция процессов жизнедеятельности. Общая характеристика строения и деятельности нервной системы

1. Филогенез нервной системы. Основные анатомические феномены.
2. Онтогенез нервной трубки и её производных.
3. Часто встречаемые пороки развития головного мозга. Возможность выявления в пренатальном периоде.
4. Боль и «антиболевые системы мозга»
5. История открытия цитоархитектоники коры (поля по Бродману).

Периферическая нервная система

1. Клиническая анатомия II пары черепных нервов.
2. Клиническая анатомия III, IV, VI пары черепных нервов.
3. Клиническая анатомия V пары черепных нервов.
4. Клиническая анатомия VII пары черепных нервов.
5. Клиническая анатомия X пары черепных нервов.
6. Анатомия плечевого сплетения и его ветвей (нервов), основные симптомы при поражении

Вегетативная нервная система

1. Гипоталамус, как центр вегетативной системы.

Сенсорные системы организма. Анатомия и физиология анализаторов

1. Перилимфа и эндолимфа: источник образования, циркуляция, роль в норме и при патологии.
2. Вестибулярный аппарат «от рыбы к человеку».
3. Вкусовой анализатор: строение, роль в норме и патологии.
4. Современное представление о вомероназальном органе.

Критерии оценки рефератов, докладов, сообщений, конспектов:

Критерии оценки	Баллы	Оценка
Соответствие целям и задачам дисциплины, актуальность темы и рассматриваемых проблем, соответствие содержания заявленной теме, заявленная тема полностью раскрыта, рассмотрение дискуссионных вопросов по проблеме, сопоставлены различные точки зрения по рассматриваемому вопросу, научность языка изложения, логичность и последовательность в изложении материала, количество исследованной литературы, в том числе новейших источников по проблеме, четкость выводов, оформление работы соответствует предъявляемым требованиям.	5	Отлично
Соответствие целям и задачам дисциплины, актуальность темы и рассматриваемых проблем, соответствие содержания заявленной теме, научность языка изложения, заявленная тема раскрыта недостаточно полно, отсутствуют новейшие литературные источники по проблеме, при оформлении работы имеются недочеты.	4	Хорошо

Соответствие целям и задачам дисциплины, содержание работы не в полной мере соответствует заявленной теме, заявленная тема раскрыта недостаточно полно, использовано небольшое количество научных источников, нарушена логичность и последовательность в изложении материала, при оформлении работы имеются недочеты.	3	Удовлетворительно
Работа не соответствует целям и задачам дисциплины, содержание работы не соответствует заявленной теме, содержание работы изложено не научным стилем.	2	Неудовлет-ворительно

3.ОЦЕНОЧНЫЕ МАТЕРИАЛЫ ДЛЯ ПРОВЕДЕНИЯ ПРОМЕЖУТОЧНОЙ АТТЕСТАЦИИ ПО ДИСЦИПЛИНЕ

Промежуточная аттестация проводится с целью установления уровня и качества подготовки обучающихся ФГОС СПО по специальности 43.02.17 «Технологии индустрии красоты» в части требований к результатам освоения программы учебной дисциплины.

Формой аттестации по учебной дисциплине является экзамен. Экзамен проводится в соответствии с графиком учебного процесса учебного плана за счет времени, отводимого на освоение учебной дисциплины.

Для проведения промежуточной аттестации сформирован фонд оценочных материалов, позволяющий оценить знания, умения.

Промежуточная аттестация проводится в форме экзамена.

3.1. ТИПОВЫЕ ЗАДАНИЯ ДЛЯ ПРОВЕДЕНИЯ ПРОМЕЖУТОЧНОЙ АТТЕСТАЦИИ

ЗАДАНИЕ ДЛЯ ПРОВЕДЕНИЯ ЭКЗАМЕНА

Билет 1.

1. Рассказать о тканях, их классификации. В соответствии с классификацией перечислить известные вам виды тканей и дать их характеристику.
2. Ответьте на вопросы и подпишите все элементы рисунка:

- Какие слабые места брюшной стенки вам известны?
- В какие мышцы обычно осуществляются инъекции? Что такое саркомер?

Пятигорский медико-фармацевтический институт – филиал федерального государственного бюджетного образовательного учреждения высшего образования «Волгоградский государственный медицинский университет» Министерства здравоохранения Российской Федерации

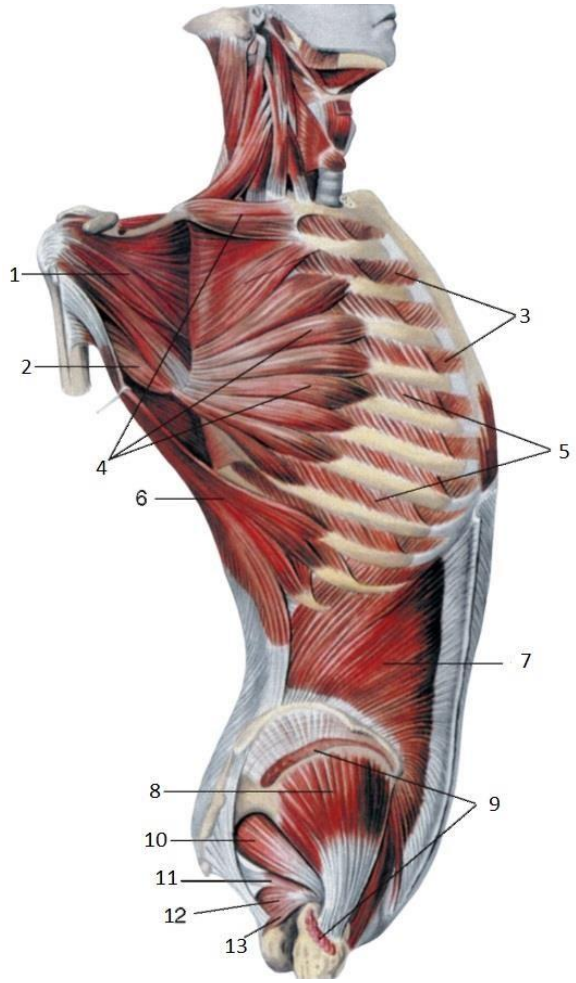

3.Дайте классификацию лихорадки по температурной кривой. Покажите роль лихорадки на примерах.

Билет 2.

1. Рассказать о крови, её составе, функциях. Охарактеризовать форменные элементы крови. Объяснить механизм свёртывания крови. Рассказать о переливании крови.
2. Ответьте на вопросы и подпишите все элементы рисунка: В какие мышцы обычно производятся инъекции?

- Что такое грыжа и в каких местах она чаще возникает?
- Чем отличается поперечнополосатая скелетная ткань от поперечнополосатой сердечной?

Пятигорский медико-фармацевтический институт – филиал федерального государственного бюджетного образовательного учреждения высшего образования «Волгоградский государственный медицинский университет» Министерства здравоохранения Российской Федерации

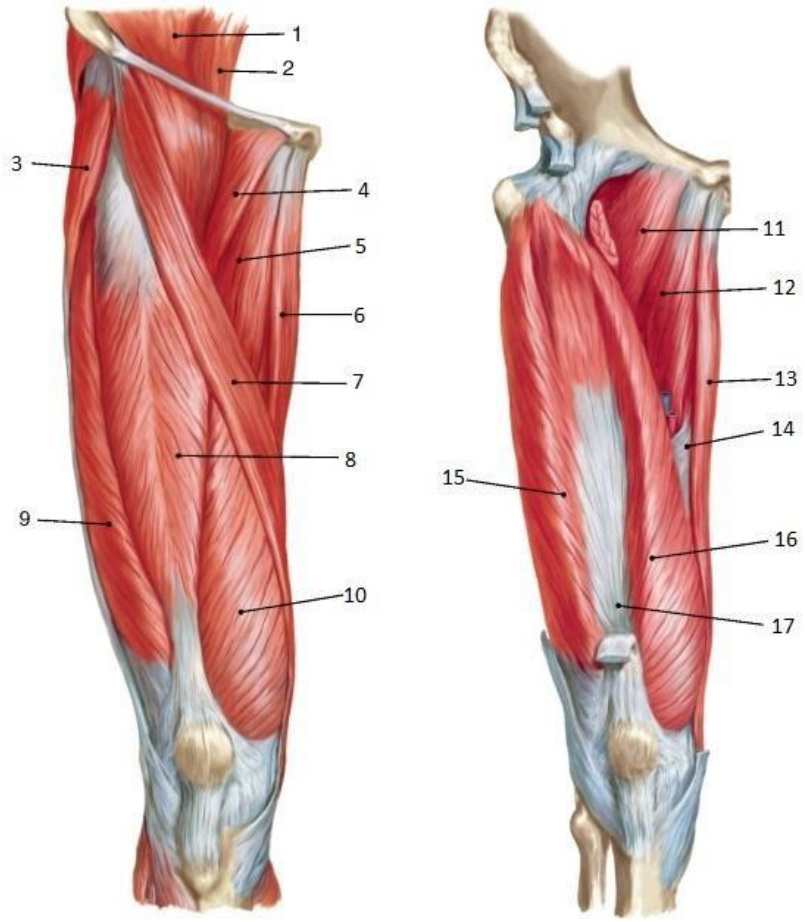

3.Охарактеризовать механизмы терморегуляции. Продемонстрируйте температурные кривые, суточные колебания.

Билет 3.

1. Рассказать о составе и строении костей, их классификации. Рассказать о строении грудной клетки и видах рёбер. Рассказать о позвоночном столбе, строении позвонков и отличиях позвонков разных отделов.
2. Ответьте на вопросы и подпишите все элементы рисунка: Какие соединения гемоглобина вам известны?

- Какие три отдела глотки вам известны?
- Что такое евстахиевы трубы и какова их функция?

Пятигорский медико-фармацевтический институт – филиал федерального государственного бюджетного образовательного учреждения высшего образования «Волгоградский государственный медицинский университет» Министерства здравоохранения Российской Федерации

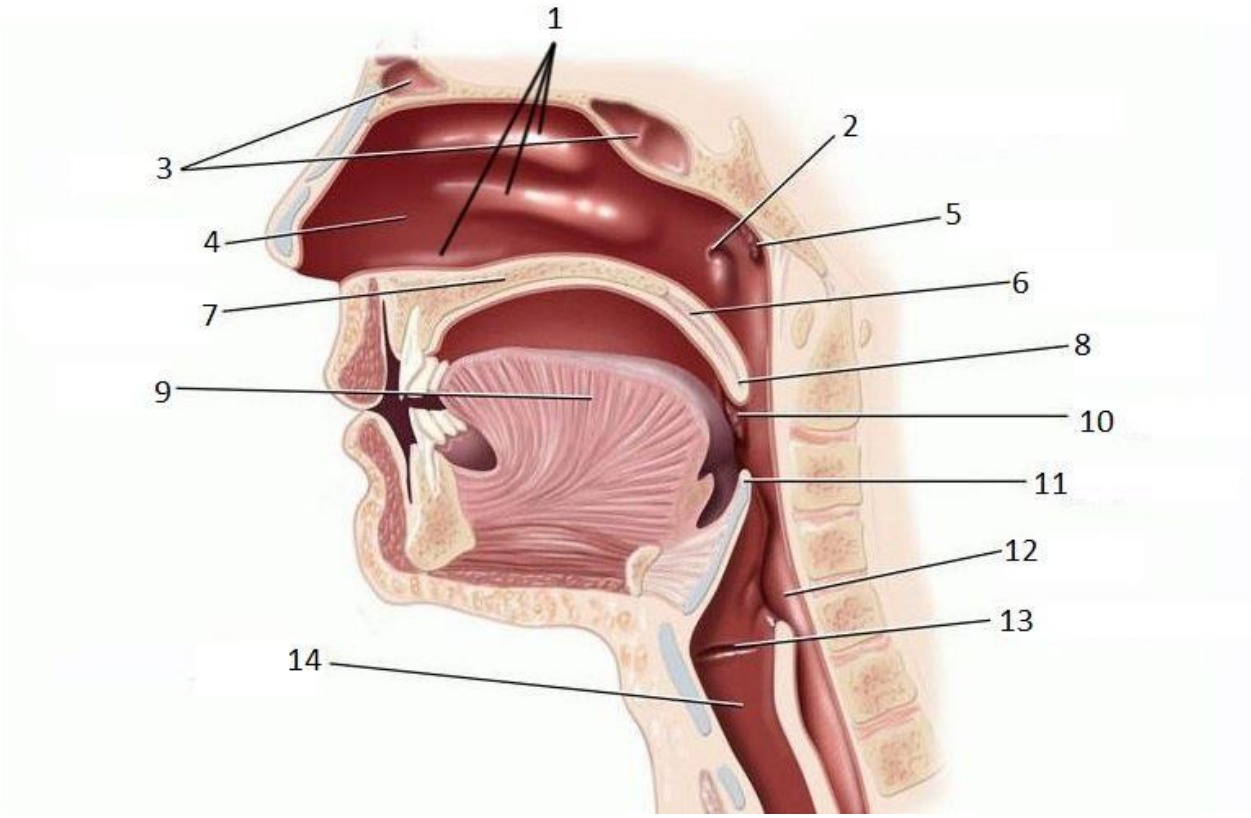

3.Дать характеристику гипертермии: виды, стадии и механизм развития. Приспособительные реакции при гипертермии.

Билет 4.

1. Рассказать о строении сердца, его расположении, работе. Описать сердечный цикл. Описать проводящую систему сердца. Указать с какими сосудами сообщается каждая из камер сердца, какие клапаны их разделяют и какая кровь в них находится. Рассказать о зубцах ЭКГ
2. Ответьте на вопросы и подпишите все элементы рисунка: Какие кости черепа соединяет чешуйчатый шов?
   - Для какой области черепа характерны зубчатые швы?
     Для какой области черепа характерны плоские швы?

Пятигорский медико-фармацевтический институт – филиал федерального государственного бюджетного образовательного учреждения высшего образования «Волгоградский государственный медицинский университет» Министерства здравоохранения Российской Федерации

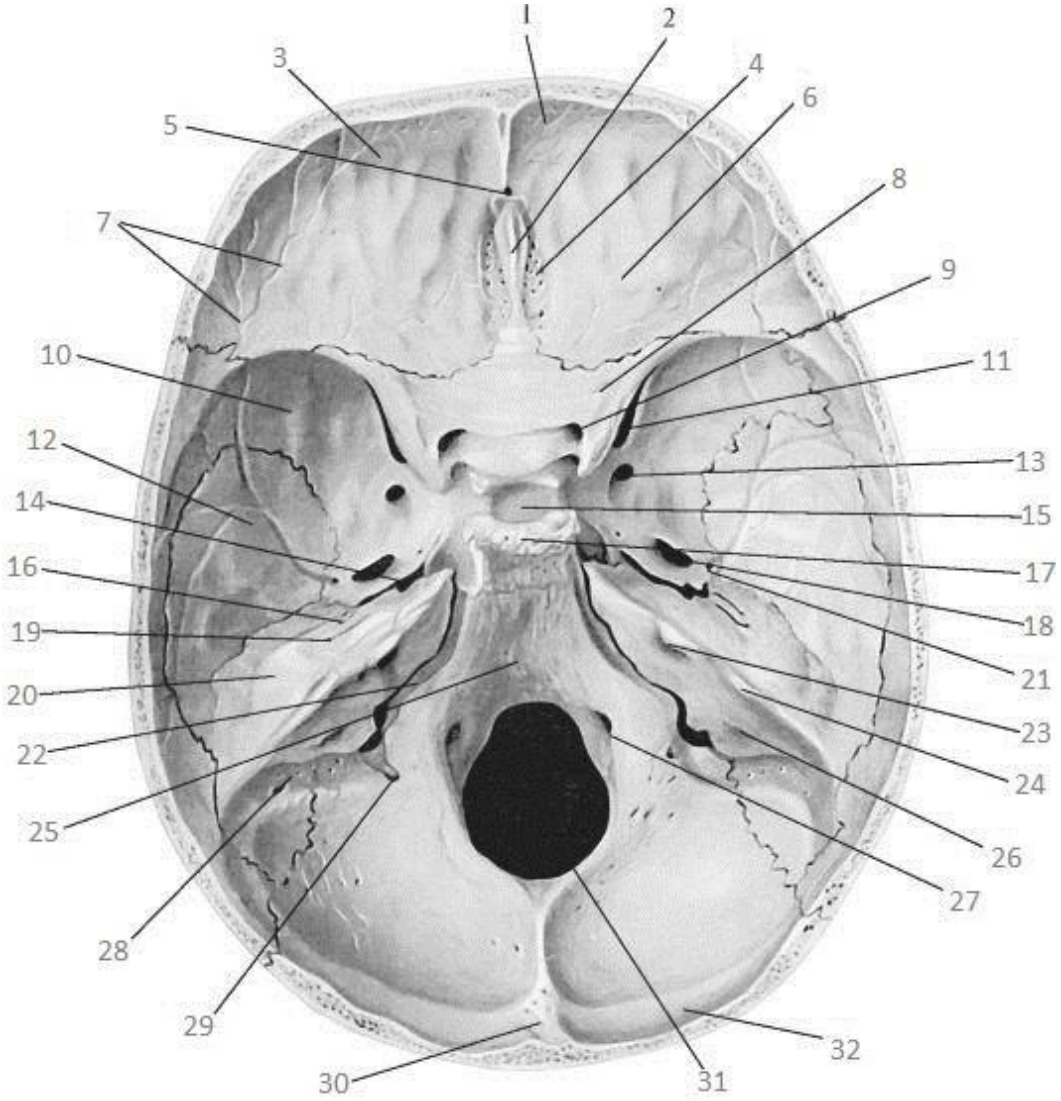

3.Дать характеристику гипотермии: виды, стадии и механизм развития. Приспособительные реакции при гипотермии

Билет 5.

1. Расскажите о органах лимфатической и иммунной системы: их расположение, строение, функция. Что такое лимфа и как она образуется? Каковы причины её тока?
2. Ответьте на вопросы и подпишите все элементы рисунка:

- Какие три отдела полости гортани вам известны?
- Каковы функции надгортанника?
- Какой тип хряща преобладает в гортани и трахее?

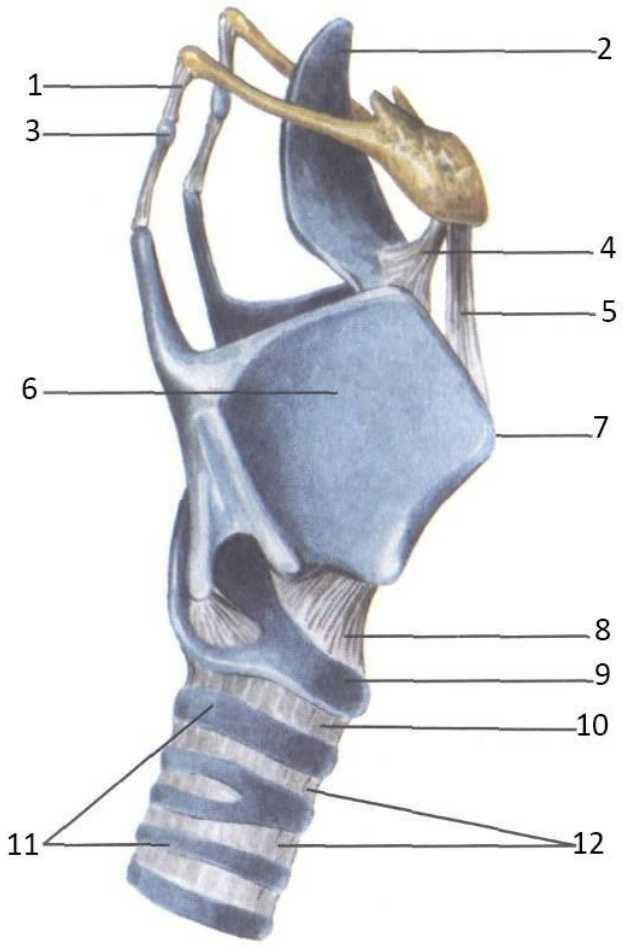

3. Дайте определение пирогенов, их виды. Охарактеризуйте стадии лихорадки.

Билет 6.

1. Рассказать о строении и функциях верхних дыхательных путей (до трахеи). Какие вам известны объёмы лёгких?

2. Ответьте на вопросы и подпишите все элементы рисунка: За какие рефлексы отвечает продолговатый мозг?

- Сколько желудочков вы можете указать в головном мозге?
- Какие структуры центральной нервной системы называют ядрами?

Пятигорский медико-фармацевтический институт – филиал федерального государственного бюджетного образовательного учреждения высшего образования «Волгоградский государственный медицинский университет» Министерства здравоохранения Российской Федерации

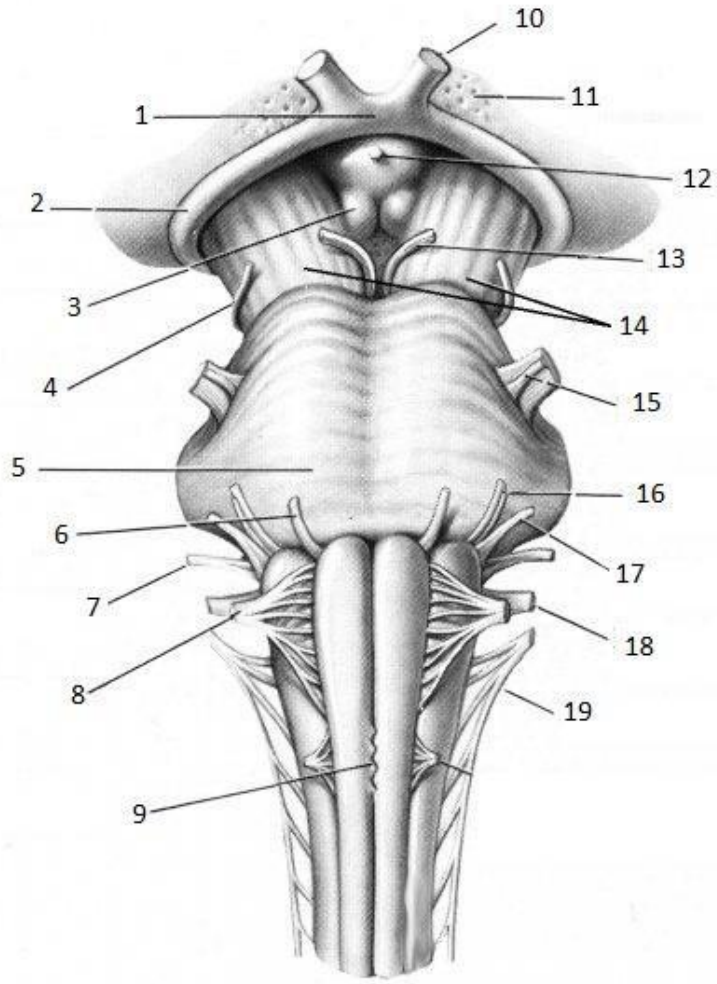

3.Дать характеристику продуктивному воспалению. Основные формы. Причины. Исходы.

Билет 7.

1. Рассказать о строении и функциях нижних дыхательных путей (начиная с трахеи) и лёгких. Рассказать о строении и функциях лёгочной плевры.
2. Ответьте на вопросы и подпишите все элементы рисунка: Какие кости образуют свод черепа?

- Какие кости образуют основание черепа?
- Какие кости черепа содержат пазухи?

Пятигорский медико-фармацевтический институт – филиал федерального государственного бюджетного образовательного учреждения высшего образования «Волгоградский государственный медицинский университет» Министерства здравоохранения Российской Федерации

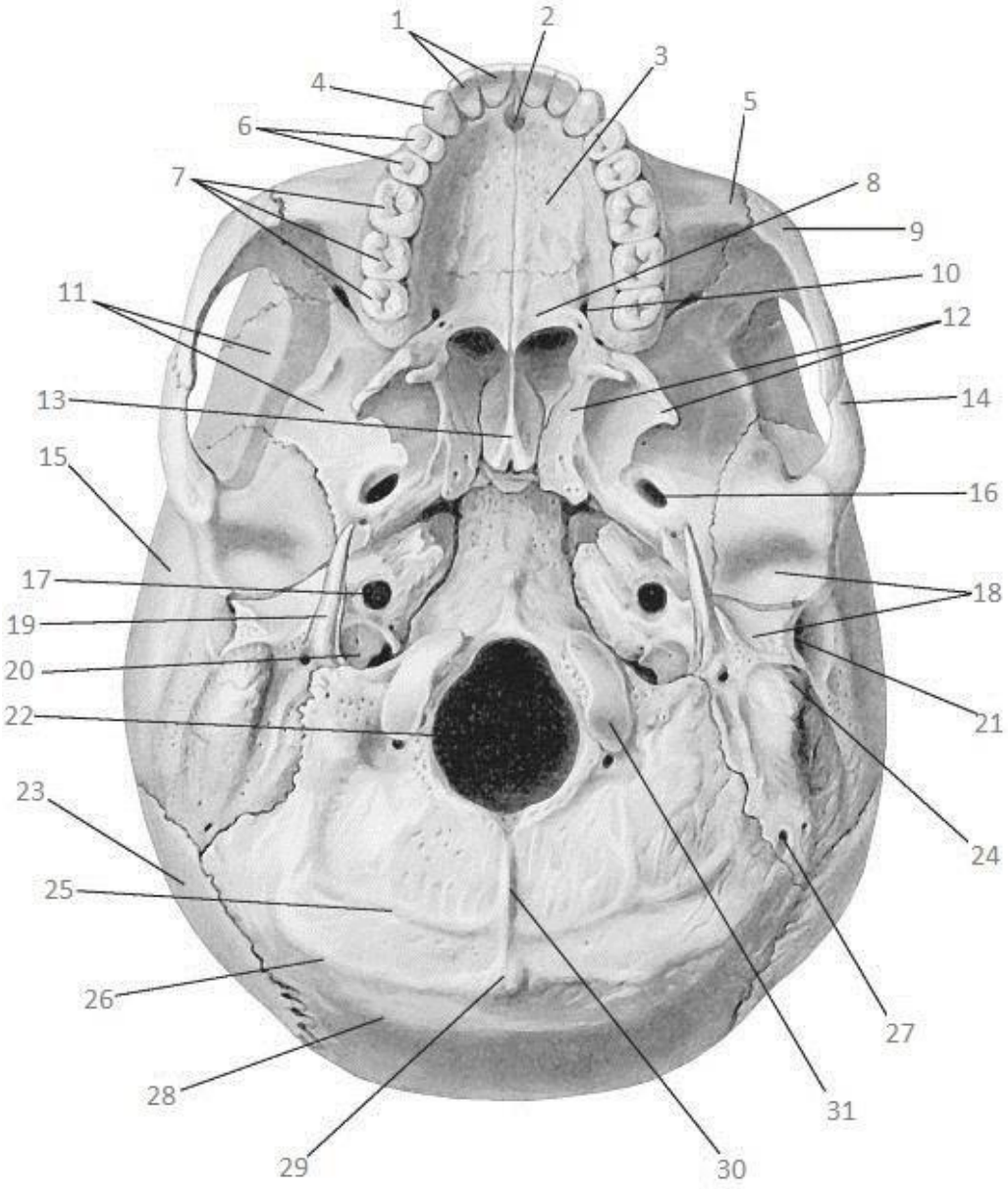

3.Дайте определение метастаз, механизма распространения. Покажите направления метастаз рака желудка, осложнения, причины смерти.

Билет 8.

1. Расскажите о строении полости рта и органов входящих в её состав (зубы, слюнные железы и прочие). Расскажите о строении глотки и пищеводы. Какие пищеварительные процессы и под действием каких ферментов там происходят?
2. Ответьте на вопросы и подпишите все элементы рисунка: Что такое вена?

- Может ли у здорового человека в венах быть артериальная кровь?
- Какие структуры присутствуют в венах, но отсутствуют в артериях?

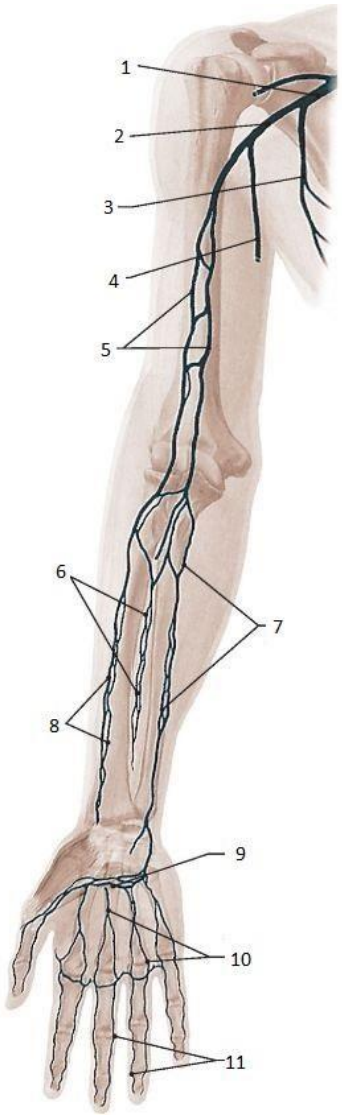

3.Охарактеризовать виды нарушений кровообращения (центрального, периферического, микроциркуляции).

Билет 9.

1. Расскажите о строении желудка и поджелудочной железы. Какие ферменты там выделяются и какие пищеварительные процессы они осуществляют?
2. Ответьте на вопросы и подпишите все элементы рисунка: Из какой камеры сердца выходит аорта?
   - Какие сосуды называют артериями?
   - Какие три типа артерий различают в зависимости от строения стенки?

Пятигорский медико-фармацевтический институт – филиал федерального государственного бюджетного образовательного учреждения высшего образования «Волгоградский государственный медицинский университет» Министерства здравоохранения Российской Федерации

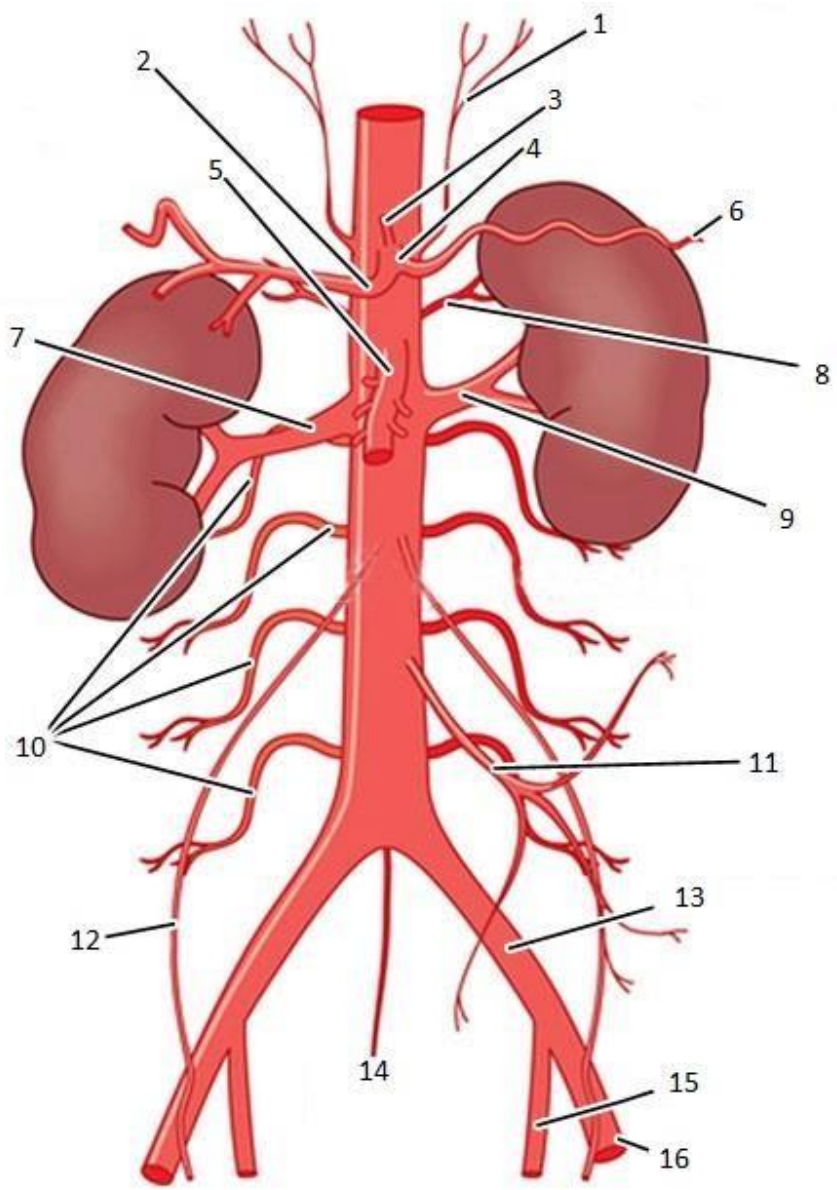

3.Дать определение тромбоза. Местные и общие факторы тромбообразования. Значение и исходы тромбоза. Тромб и его виды.

Билет 10.

1. Расскажите о тонком и толстом кишечнике, их строении. Какие процессы и под действием каких ферментов там протекают? Что такое пристеночное и полостное пищеварение? Какова роль микрофлоры кишечника?
2. 2.Ответьте на вопросы и подпишите все элементы рисунка: В какие мышцы обычно производят инъекции?
   - Где располагаются слабые места брюшной стенки и что это такое?
   - Что такое апоневроз?

Пятигорский медико-фармацевтический институт – филиал федерального государственного бюджетного образовательного учреждения высшего образования «Волгоградский государственный медицинский университет» Министерства здравоохранения Российской Федерации

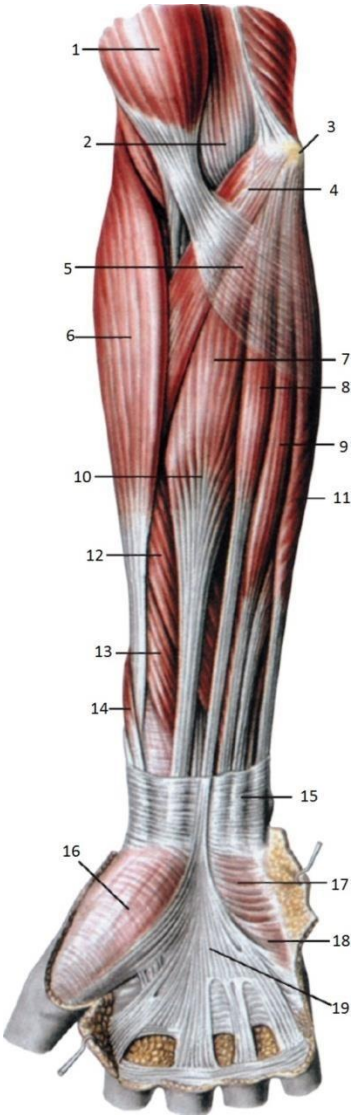

3. Дать понятие местных и общих признаков воспаления.

Билет 11.

1. Расскажите о строении и функциях печени и желчного пузыря. Каково строение печёночной дольки? В чём заключается особенность кровоснабжения печени? Что такое холерез и холекинез? Каковы состав и функции желчи?
2. Ответьте на вопросы и подпишите все элементы рисунка: Что такое скат и где он находиться?
   - Перечислите подвижные кости черепа
   - Как называется шов соединяющий правую и левую теменную кость

Пятигорский медико-фармацевтический институт – филиал федерального государственного бюджетного образовательного учреждения высшего образования «Волгоградский государственный медицинский университет» Министерства здравоохранения Российской Федерации

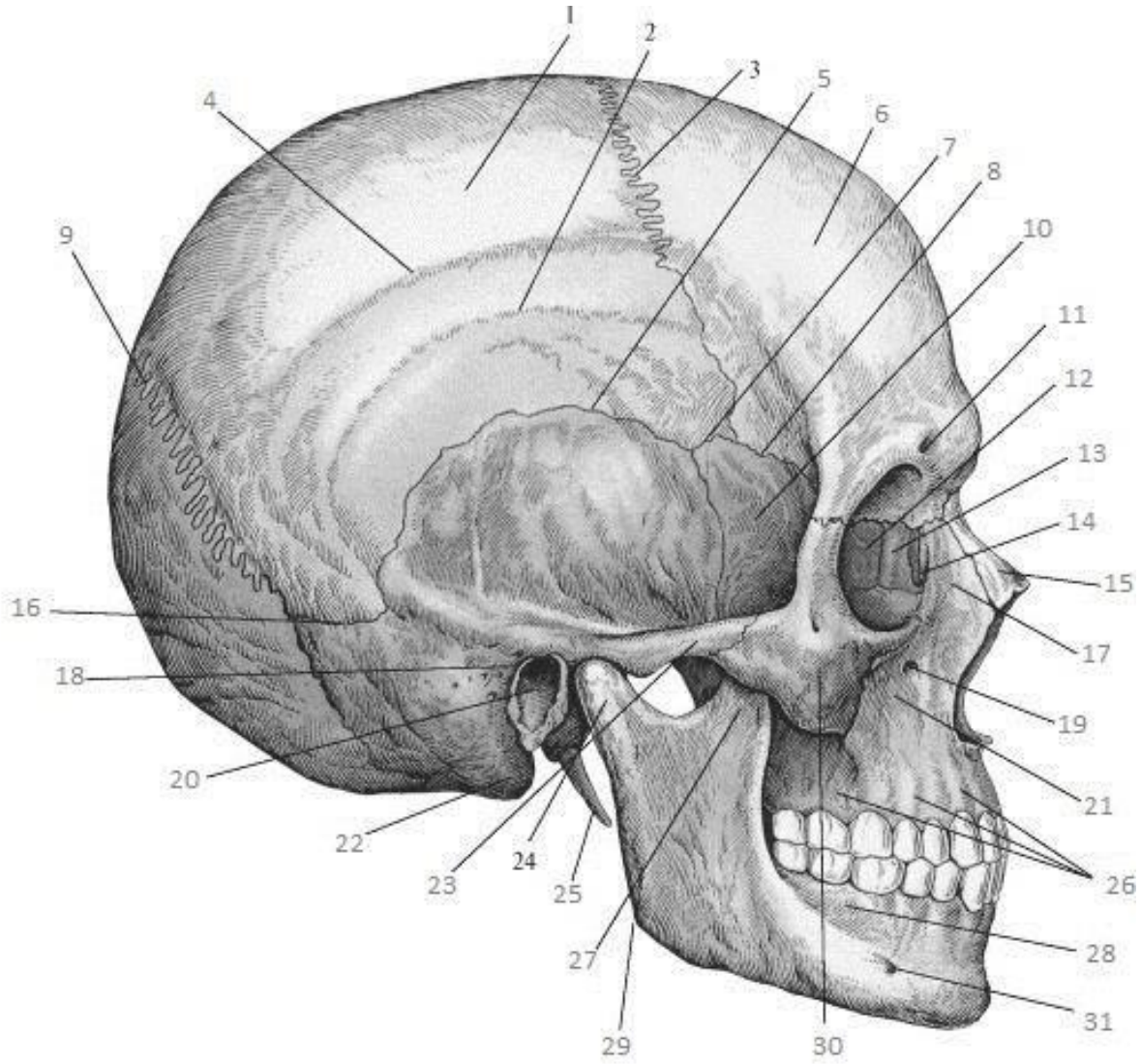

3.Дать характеристику нарушениям водного обмена. Гипо- и гипергидротация. Отек. Основные патологические факторы отека.

Билет 12.

1. Расскажите почках: их расположение, строение, функции, кровоснабжение. Каковы строение и функции нефрона? Как происходит процесс образования мочи?

2. Ответьте на вопросы и подпишите все элементы рисунка: Какими тремя слоями образована стенка сердца?

- Какие вам известны водители ритма и для чего они нужны?
- Назовите и охарактеризуйте тип мышечной ткани, образующий сердце

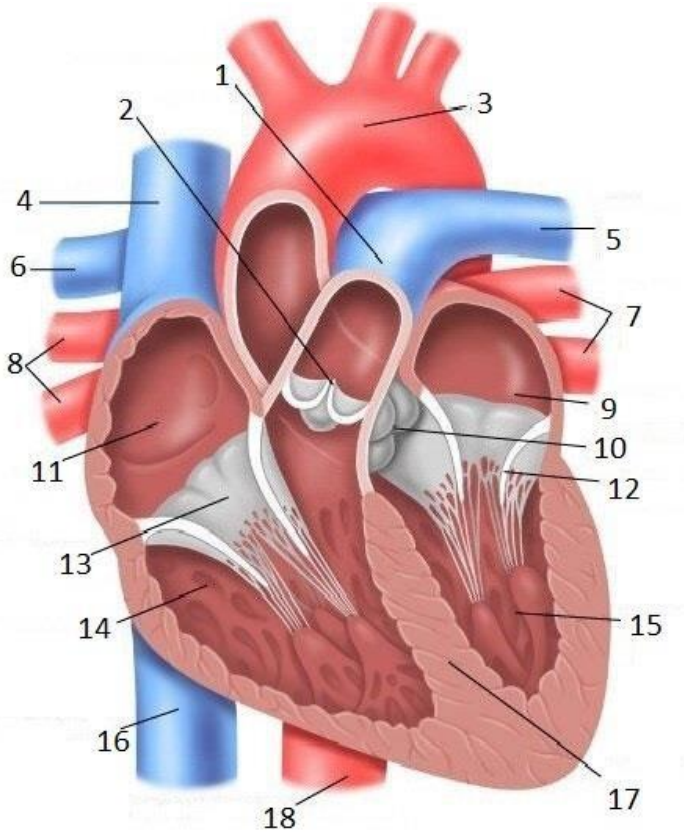

3.Дайте морфологическую характеристику опухоли, типы роста. Покажите метастазы при раке легких, причины смерти.

Билет 13.

1. Расскажите о органах выделительной системы: их расположение, строение, функции. Что такое ренин-ангиотензиновая система?
2. Ответьте на вопросы и подпишите все элементы рисунка:

- Что такое слабые места брюшной стенки и где они расположены?
- В какие мышцы обычно производят инъекции?
- Что такое актин и миозин?

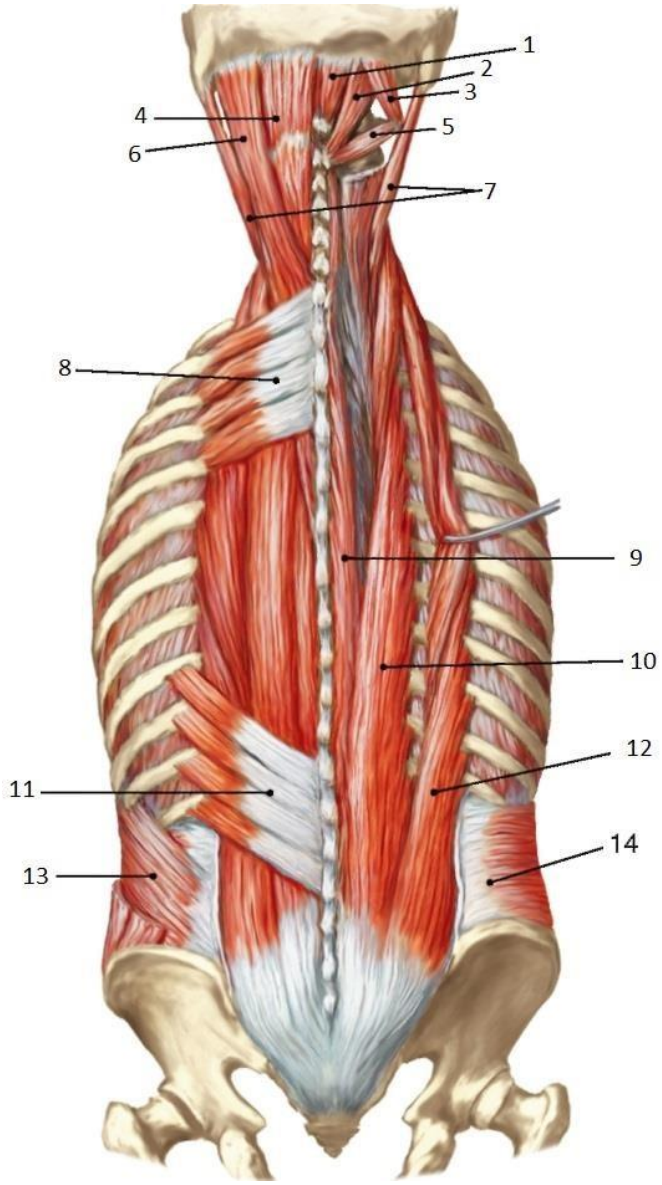

3.Дайте характеристику опухолевого процесса. Предопухолевые состояния и изменения, их сущность и морфологическая характеристика.

Билет 14.

1. Расскажите о мужской репродуктивной системе и органах её образующих: их расположение, строение, функции.
2. Ответьте на вопросы и подпишите все элементы рисунка: Что такое саркомер?

- Как работа скелетной мускулатуры связана с ионами кальция?
- Какие вам известны слабые места брюшной стенки?

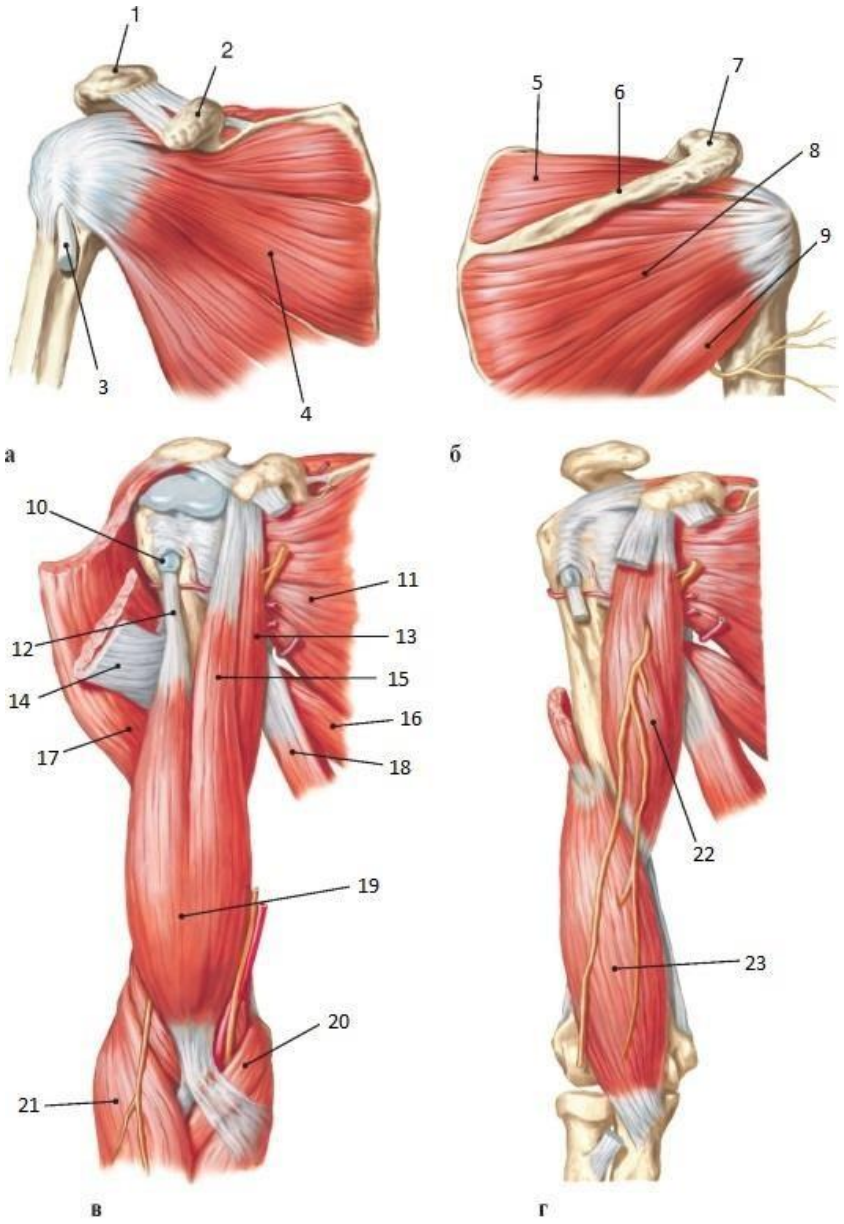

3.Дать понятие дистрофии: сущность, механизм развития. Классификация.

Билет 15.

1. Расскажите о женской репродуктивной системе и органах её образующих: их расположение, строение, функции. Что вам известно о менструальном цикле?
2. Ответьте на вопросы и подпишите все элементы рисунка: Что такое остеон и как он устроен?

- Какие виды костного мозга вам известны и где они находятся?
- Чем губчатое вещество пластинчатой костной ткани отличается от компактного?

Пятигорский медико-фармацевтический институт – филиал федерального государственного бюджетного образовательного учреждения высшего образования «Волгоградский государственный медицинский университет» Министерства здравоохранения Российской Федерации

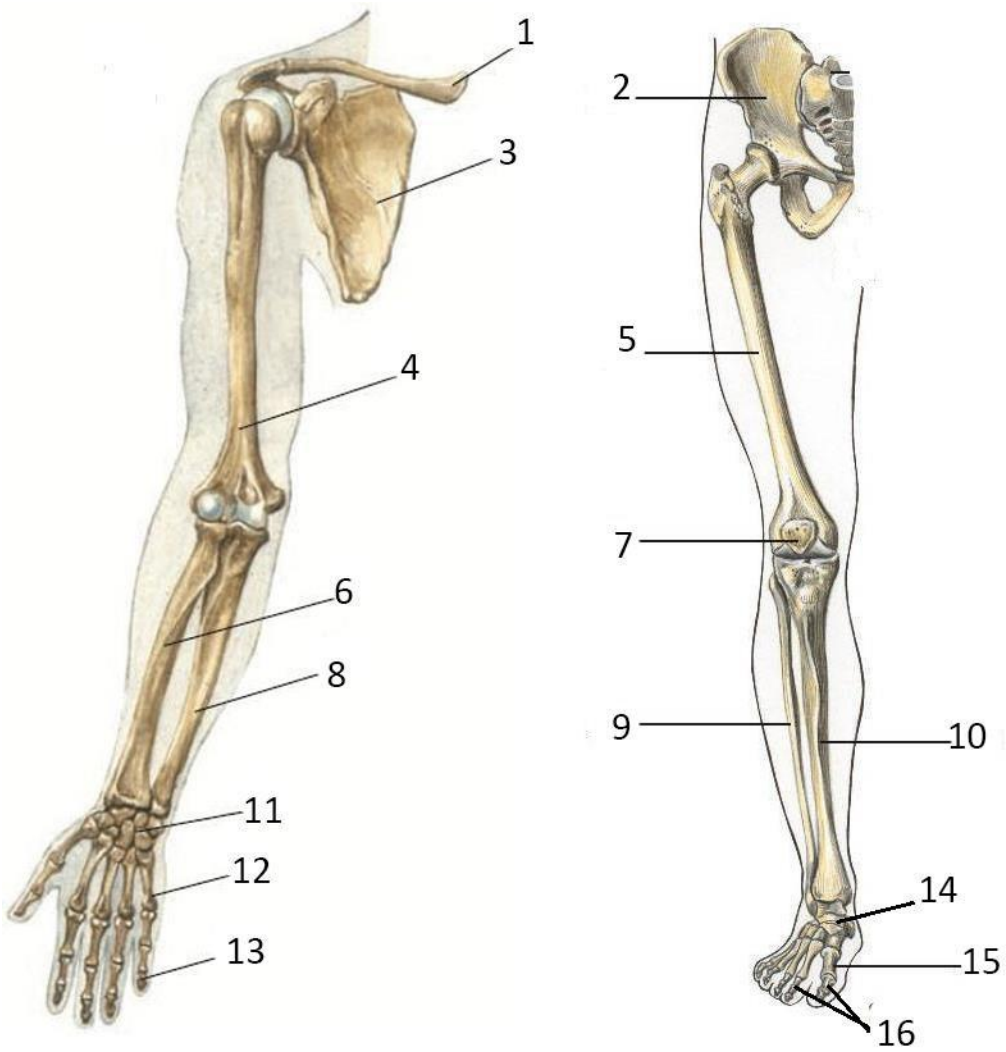

3.Дать определение эмболии, причины, виды, клинико-морфологическая характеристика.

Билет 16.

1. Расскажите о гормонах: их химическая классификация, особенности гуморальной регуляции. Регуляция синтеза гормонов по принципу отрицательной обратной связи. Отличие экзокринных и эндокринных желез. Что такое гипофункция и гиперфункция железы?
2. Ответьте на вопросы и подпишите все элементы рисунка: Что такое апоневроз?

- В чём особенность прикрепления мимических мышц?
- Что такое саркомер?

Пятигорский медико-фармацевтический институт – филиал федерального государственного бюджетного образовательного учреждения высшего образования «Волгоградский государственный медицинский университет» Министерства здравоохранения Российской Федерации

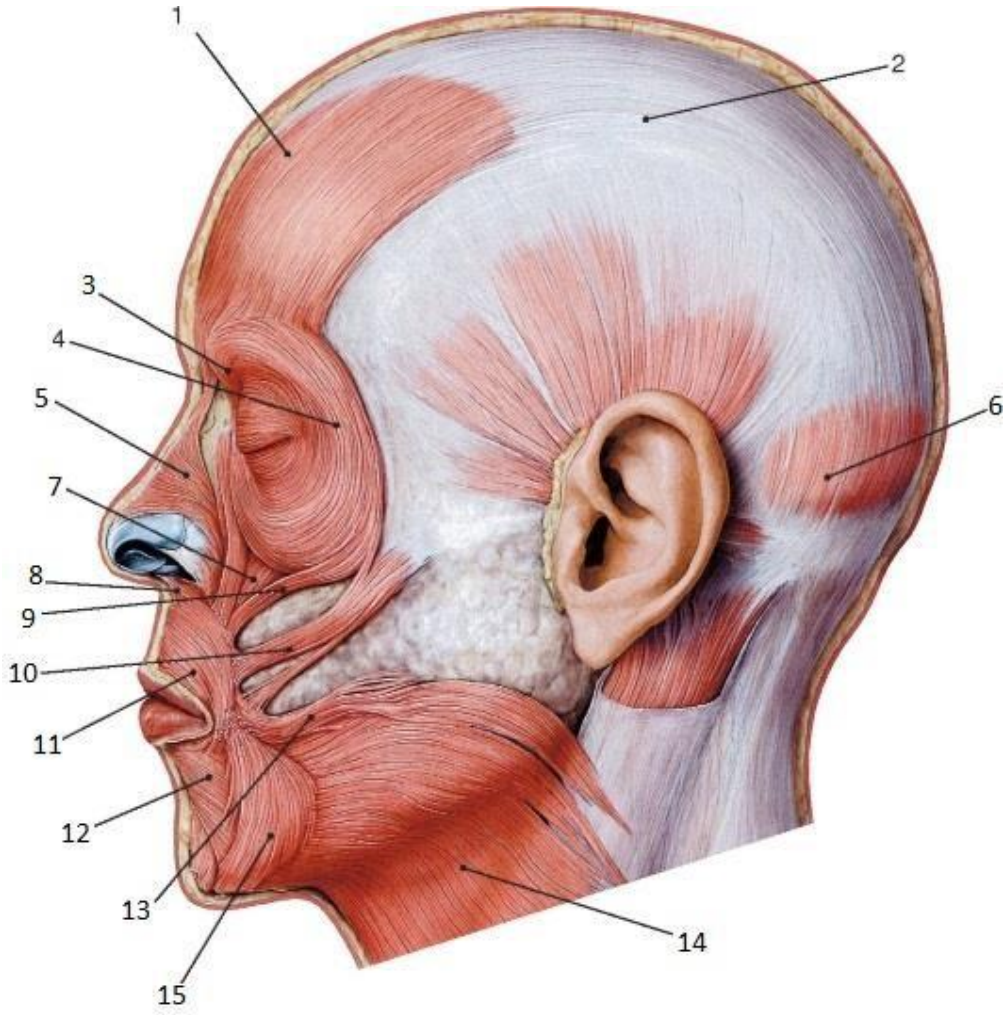

3.Назвать местные и общие причинные факторы венозной гиперемии (венозный застой). Механизм развития, клинико-морфологические проявления.

Билет 17.

1. Расскажите о гормонах гипоталамуса, их функциях. Расскажите о строении гипофиза. Какие гормоны он производит? Каковы их функции? Какие заболевания связаны с ними?
2. Ответьте на вопросы и подпишите все элементы рисунка:

- Что такое вены и артерии?
- Может ли в венах здорового взрослого человека находиться артериальная кровь?
- В какую камеру сердца несут кровь верхняя и нижняя полые вены?

Пятигорский медико-фармацевтический институт – филиал федерального государственного бюджетного образовательного учреждения высшего образования «Волгоградский государственный медицинский университет» Министерства здравоохранения Российской Федерации

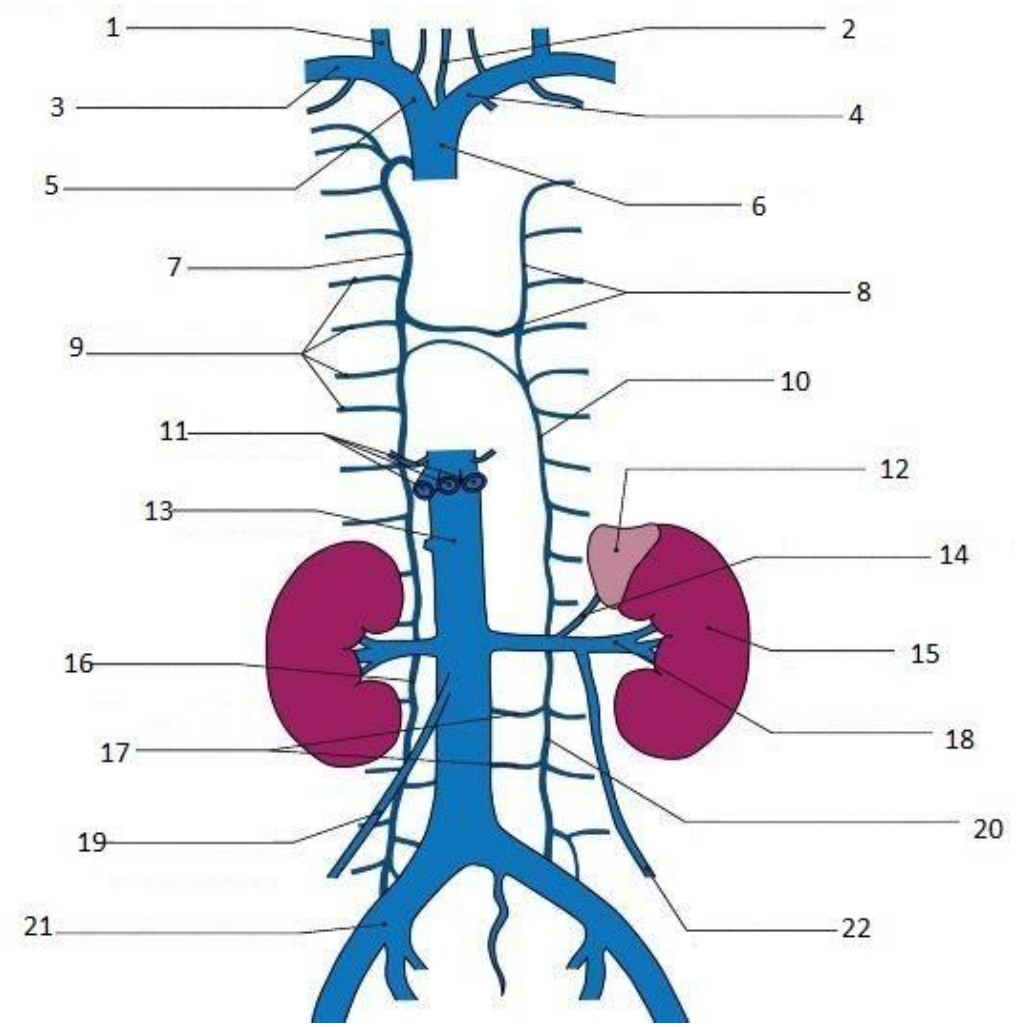

3.Охарактеризуйте общие причины нарушения пищеварения. Дайте морфологическую характеристику язвенной болезни желудка и двенадцатиперстной кишки в период обострения и ремиссии.

Билет 18.

1. Расскажите о щитовидной и паращитовидной железах, надпочечниках. Где они располагаются, какое строение имеют. Какие гормоны они производят и какие с этими гормонами связаны заболевания?
2. Ответьте на вопросы и подпишите все элементы рисунка:

- Что такое слабые места брюшной стенки и какие они бывают?
- Благодаря каким структурам клетка поперечнополосатой мышечной ткани выглядит исчерченной полосами?
- Что такое фасции и какова их роль?

Пятигорский медико-фармацевтический институт – филиал федерального государственного бюджетного образовательного учреждения высшего образования «Волгоградский государственный медицинский университет» Министерства здравоохранения Российской Федерации

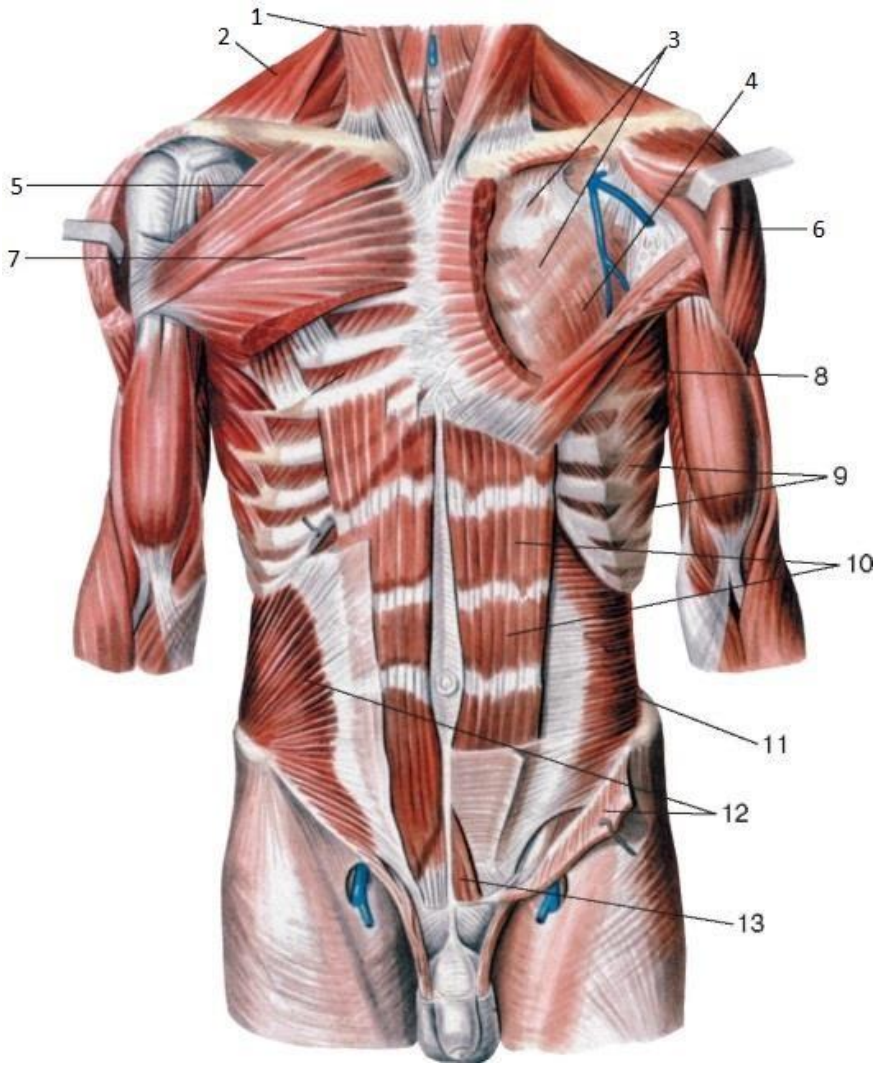

3.Охарактеризуйте почечную недостаточность: острую, хроническую. Уремия. Рассказать строение аппарата «Искусственная почка», принцип его работы

Билет 19.

1. Расскажите о спинном мозге: его расположение, строение, функции, оболочки. Расскажите о корешках спинномозговых нервов. Расскажите о рефлекторных дугах.
2. Ответьте на вопросы и подпишите все элементы рисунка: Чем вены отличаются от артерий?

- Чем венозная кровь отличается от артериальной?
- Какие соединения гемоглобина вам известны?

Пятигорский медико-фармацевтический институт – филиал федерального государственного бюджетного образовательного учреждения высшего образования «Волгоградский государственный медицинский университет» Министерства здравоохранения Российской Федерации

Виллизиев круг

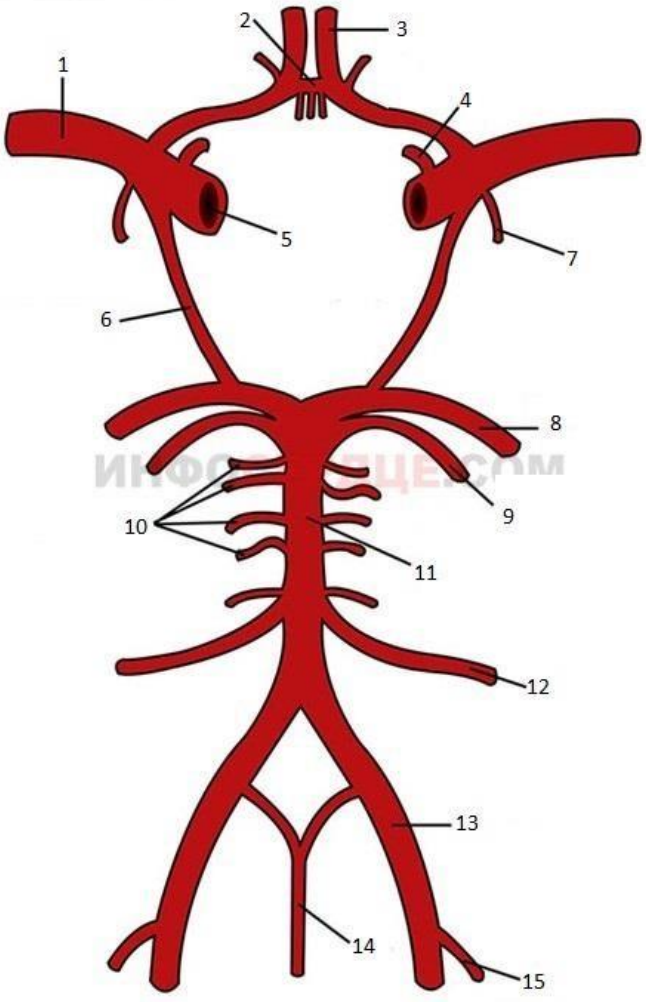

3.Дайте определение шока, его виды, стадии.

Билет 20.

1. Расскажите о стволе головного мозга: его отделах и их функциях.
2. Ответьте на вопросы и подпишите все элементы рисунка: Какое строение имеет сустав?

- Сколько костей содержат запястье и предплюсна?
- Какие выделяют типы костей в зависимости от их формы?

Пятигорский медико-фармацевтический институт – филиал федерального государственного бюджетного образовательного учреждения высшего образования «Волгоградский государственный медицинский университет» Министерства здравоохранения Российской Федерации

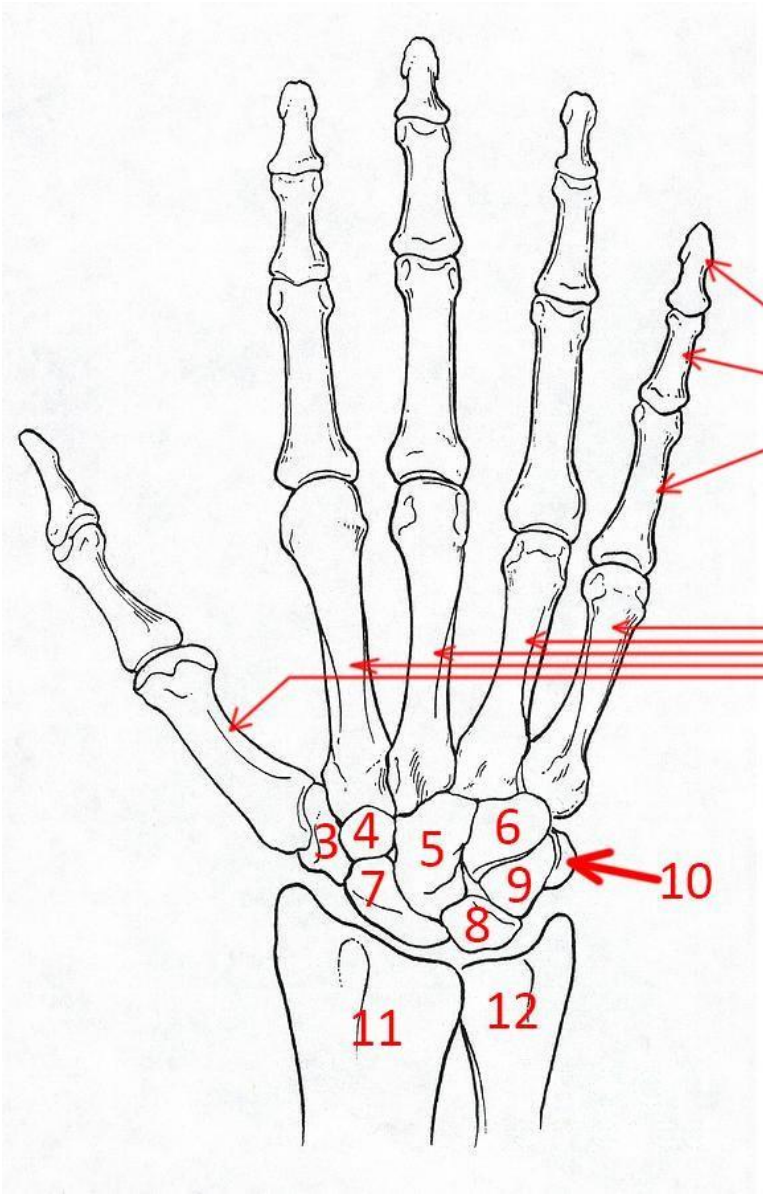

3.Охарактеризуйте состояние обморока, коллапса, расскажите морфологию их развития и признаки.

Билет 21.

1. Расскажите о заднем мозге: его отделах и их функциях.
2. Ответьте на вопросы и подпишите все элементы рисунка:

- Из какой камеры сердца выходит аорта?
- К какому типу артерий (мышечный, эластический или мышечно-эластический) относится аорта и какова функция этого типа артерий?
- Что такое боталлов проток?

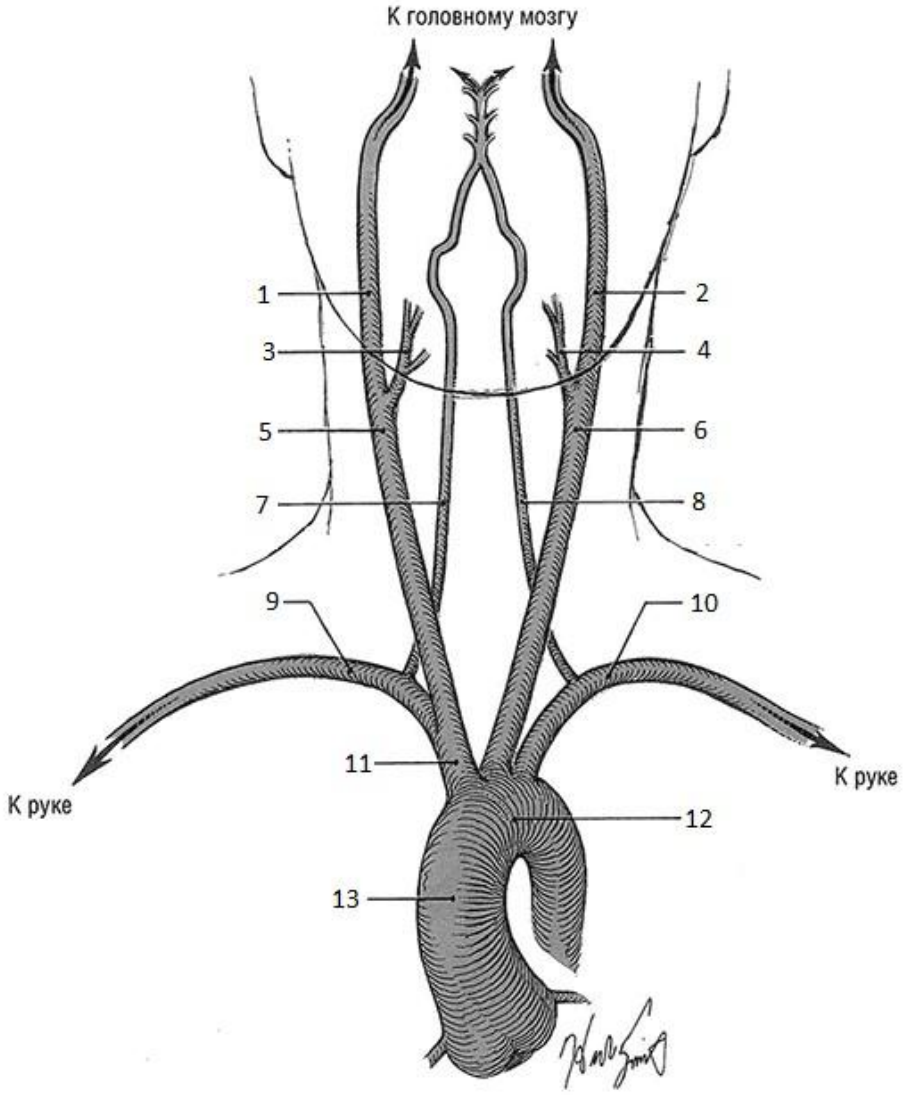

3. Опишите клинику общей почечной недостаточности, причины осложнения.

Билет 22

1. Расскажите о конечном мозге: его отделы, строение, функции. Расскажите о долях коры головного мозга. Расскажите о локализации функций в коре. Расскажите о базальных ядрах. Расскажите о желудочках головного мозга.

2. Ответьте на вопросы и подпишите все элементы рисунка: Что такое эпифиз, диафиз и метафиз?

- Как классифицируют кости по форме?
- Что такое остеобласты, остеоциты и остеокласты?

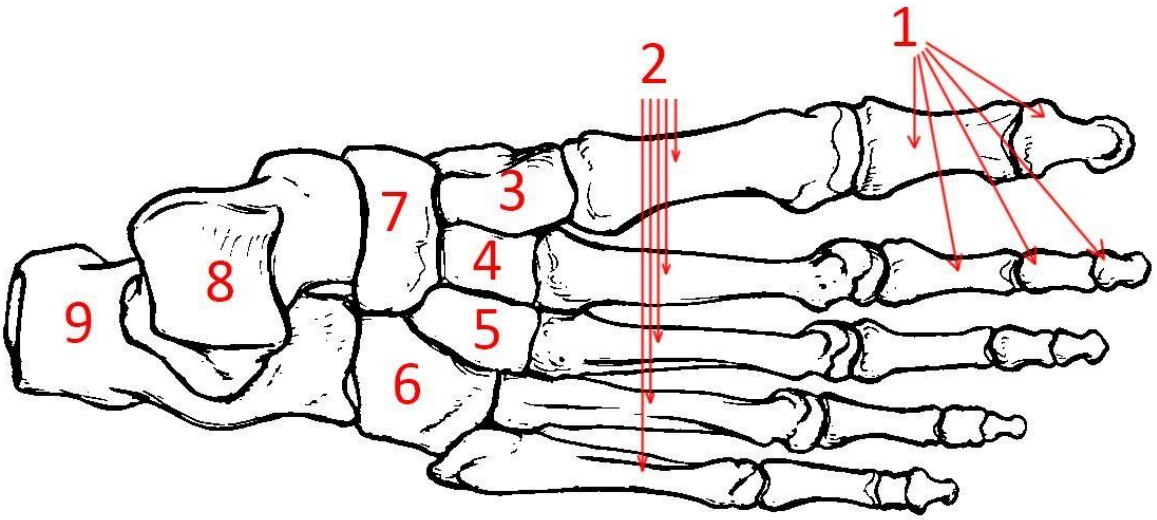

3.Дайте определение, классификацию, морфологическую характеристику, осложнения, исход гепатита

Билет 23.

1. Расскажите о чувствительных черепно-мозговых нервах.
2. Ответьте на вопросы и подпишите все элементы рисунка:

- Каков объём первичной мочи?
- Что такое несахарный диабет?
- Какие нефроны называют юкстамедуллярными?

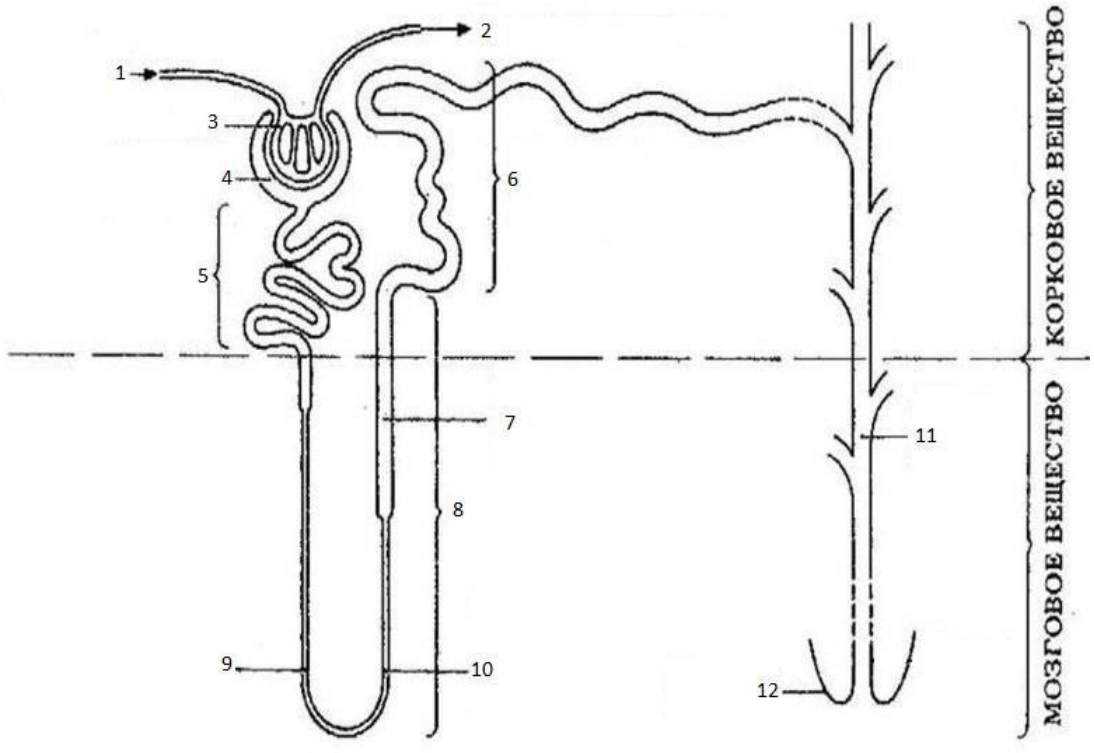

3.Опишите морфологические признаки инфаркта миокарда по степени повреждения сердечной стенки и укажите часто встречающиеся места локализации.

Билет 24.

1.Расскажите о двигательных черепно-мозговых нервах

2.Ответьте на вопросы и подпишите все элементы рисунка:

- Что такое аксон?
- Что такое синапс?
- Какую структуру человеческой нервной системы называют конским хвостом и что она из себя представляет?

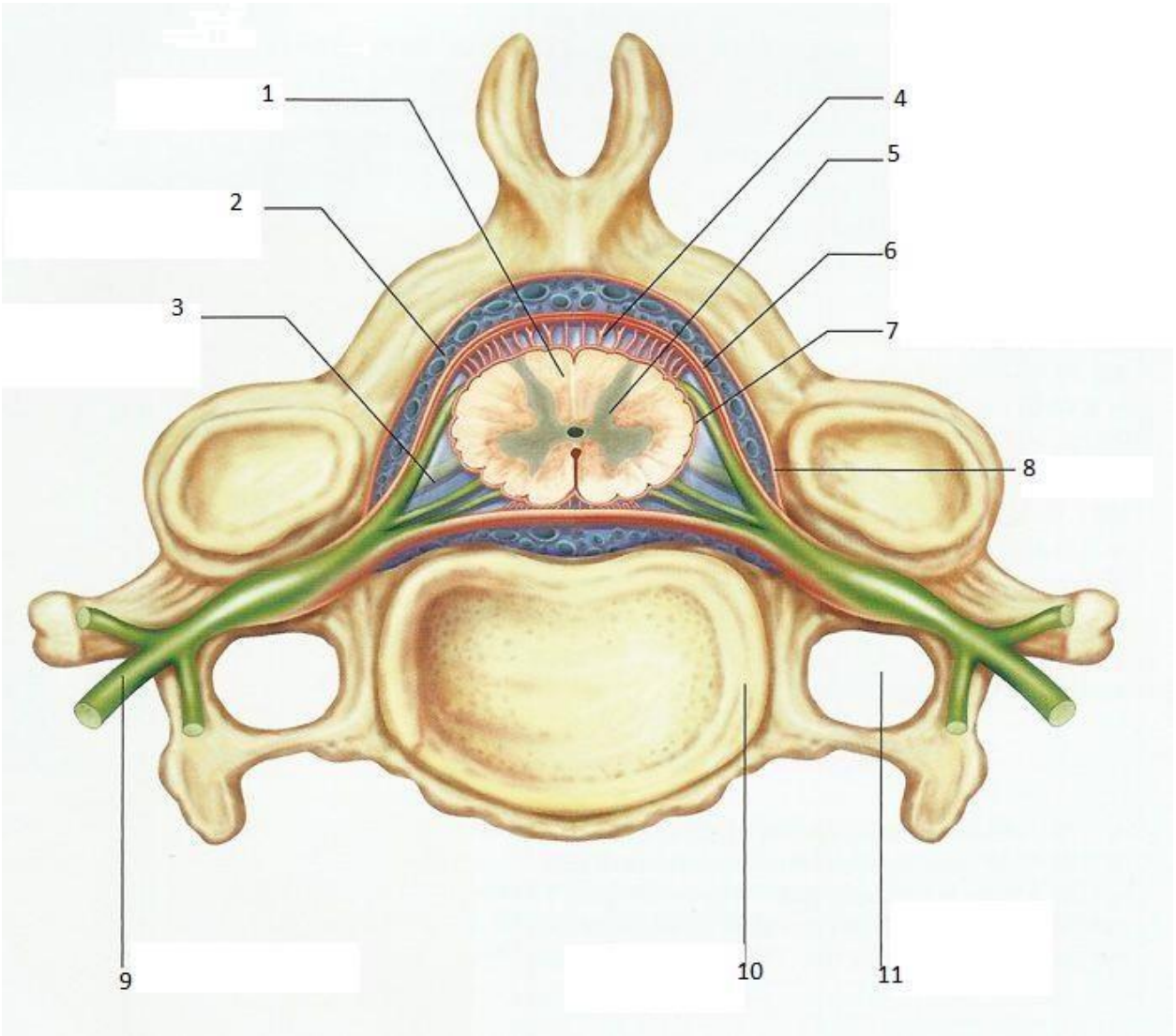

3. Расскажите о видах повреждения плевры. Дайте классификацию пневмоторакса.

Билет 25.

1. Расскажите о смешанных черепно-мозговых нервах.
2. Ответьте на вопросы и подпишите все элементы рисунка: Перечислите отличия поперечнополосатой скелетной мышечной ткани от поперечнополосатой сердечной

- В какие мышцы обычно производят внутримышечные инъекции?
- Какие слабые места брюшной стенки вам известны?

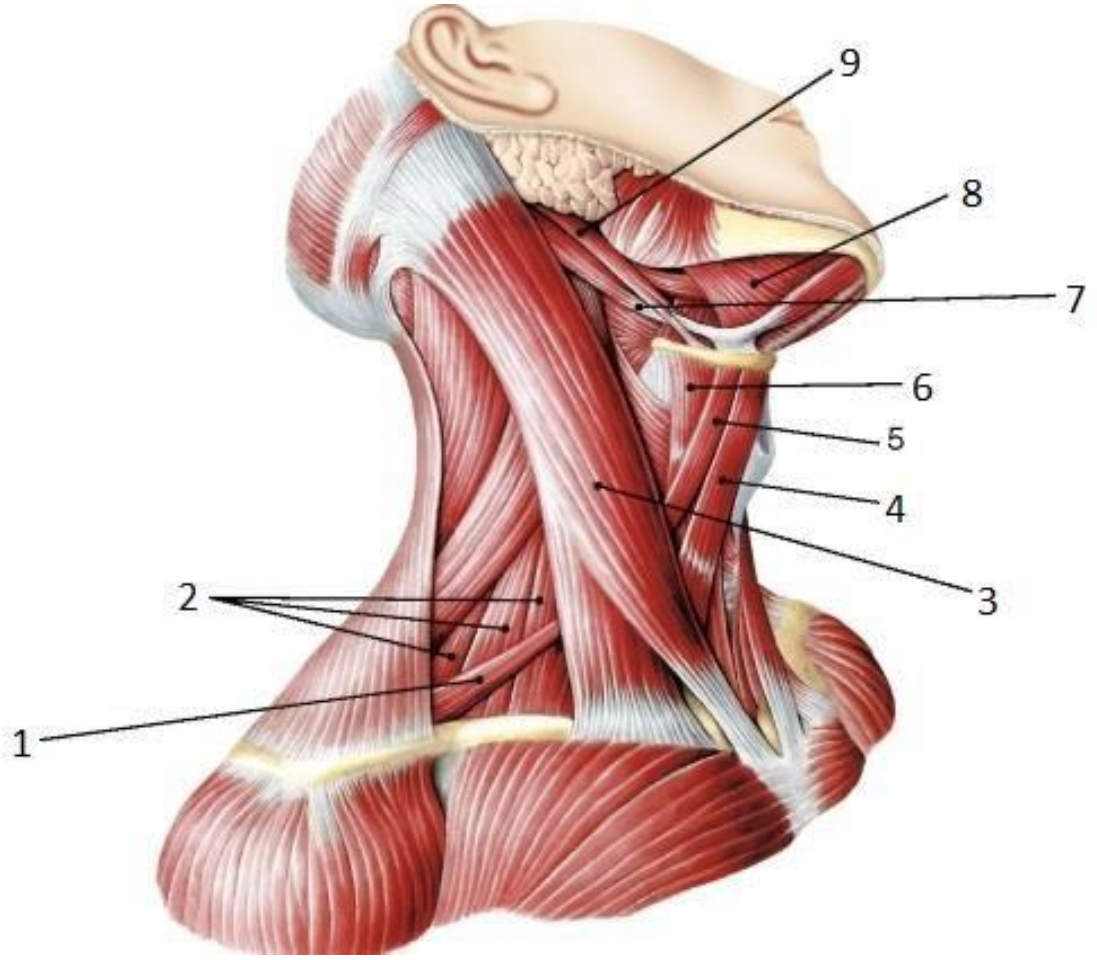

3.Дать определение гипертонической болезни. Опишите морфологию ее стадий.

Билет 26.

1. Расскажите о вегетативной нервной системе и её отделах. Каковы их строение, функции. В чём различие производимых ими эффектов?
2. Ответьте на вопросы и подпишите все элементы рисунка:

- Чем пристеночное (мембранное) пищеварение отличается от полостного?
- Какие большие слюнные железы вам известны?
- Что такое холерез и холекинез?

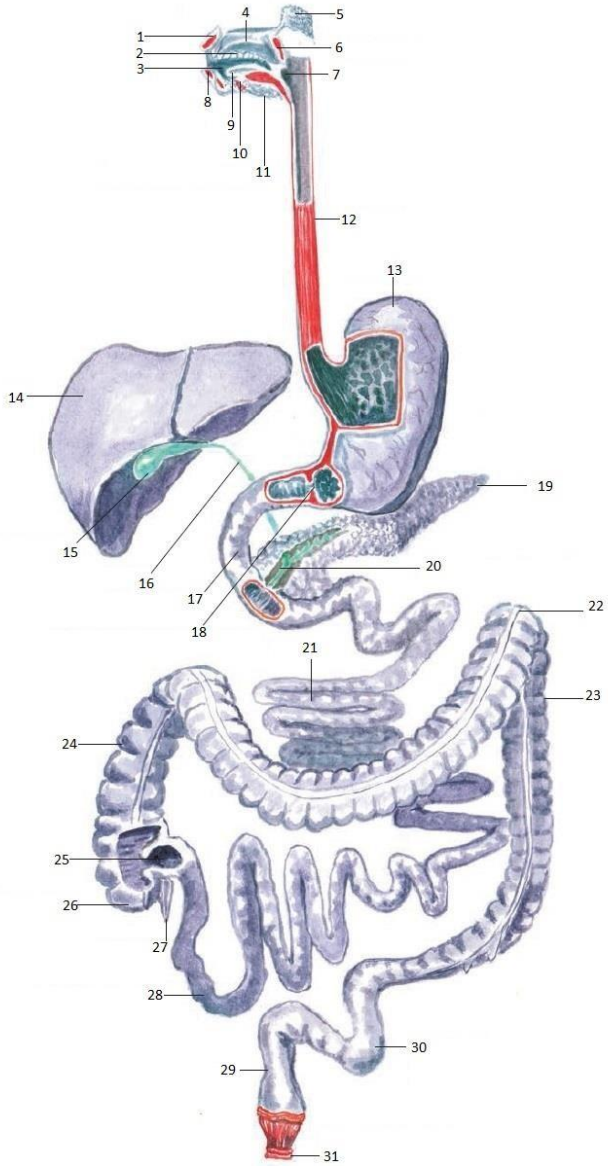

3. Дать характеристику атеросклероза: причины, стадии. Виды склероза. Продемонстрировать (нарисовать) склерозируемый сосуд.

Билет 26.

1. Расскажите о рефлексах, их классификации, условиях формирования. Расскажите о фазах сна. Расскажите о ритмах ЭЭГ.
2. Ответьте на вопросы и подпишите все элементы рисунка:

- Какие виды нейронов вам известны?
- Что такое перехваты Ранвье?
- Что образуют Шванновские клетки?

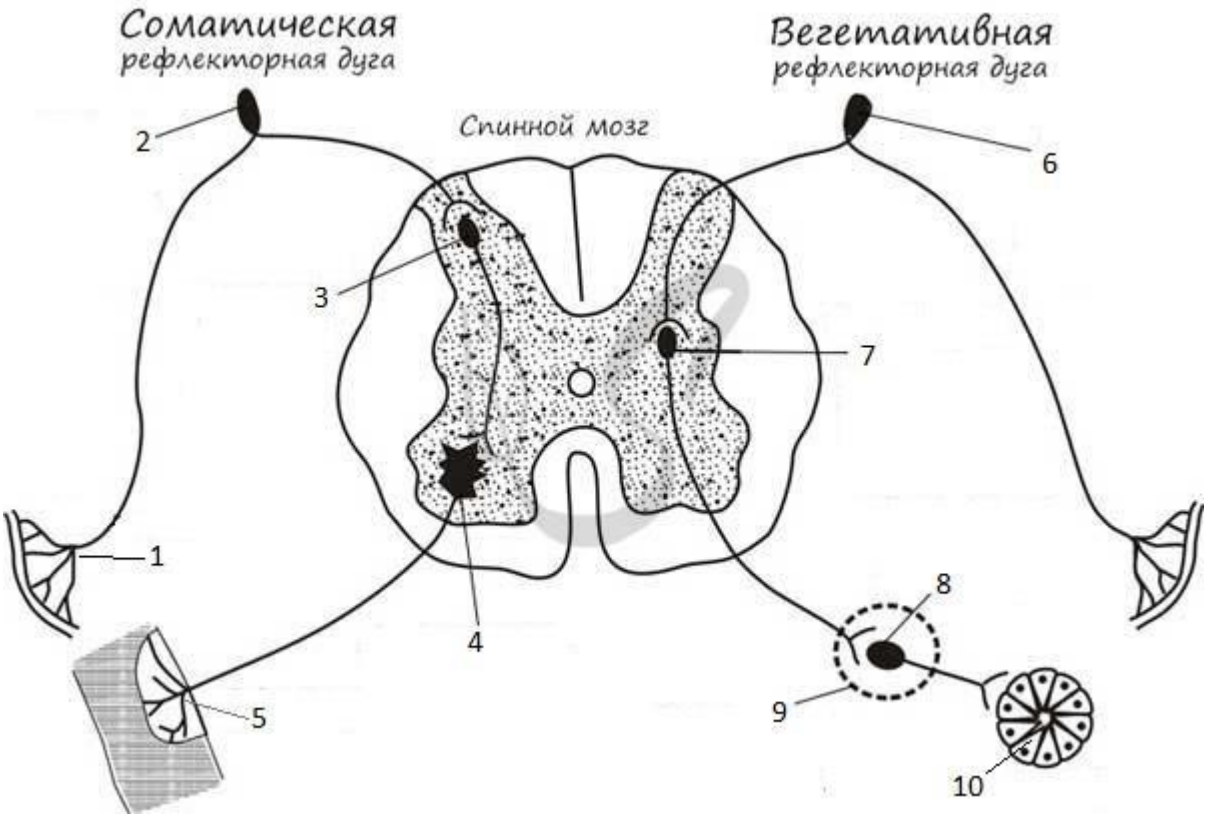

3.Дать характеристику разным видам врожденных пороков сердца и рассказать о особенностях нарушений внутрисердечной деятельности при них.

Билет 27.

1. Расскажите о зрительном анализаторе: какие органы его образуют, каково их строение и функции? Объясните причины близорукости и дальнозоркости. Дайте понятие аккомодации. Расскажите о рецепторах сетчатки глаза.
2. Ответьте на вопросы и подпишите все элементы рисунка:

- Какие виды мышечной ткани вам известны?
- Чем вызвано трупное окоченение?
- Где в человеческом организме встречается поперечнополосатая скелетная мышечная ткань?

3.Назвать механизм развития и клинико-морфологические проявления артериальной гиперемии.

Билет 28.

1. Расскажите о строении слухового анализатора и органе равновесия. Какие органы их образуют, каковы их строение и функции?
2. Ответьте на вопросы и подпишите все элементы рисунка:

- Какие вы знаете слабые места брюшной стенки?
- Что такое апоневроз?
- Что такое фасция?

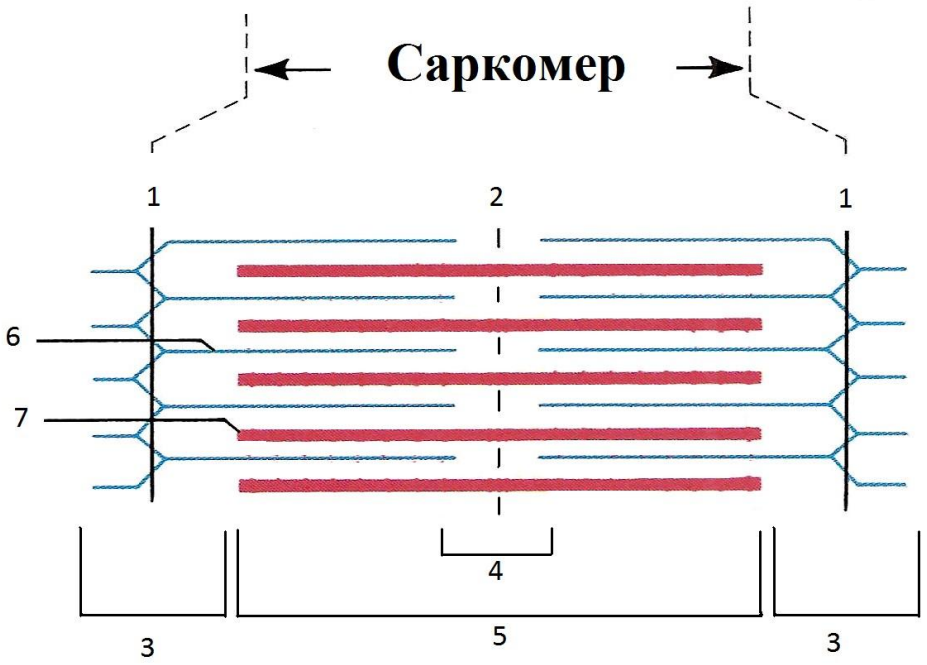

3.Назвать механизм развития и клинико-морфологические проявления артериальной гиперемии.

Билет 28.

3. Расскажите о строении слухового анализатора и органе равновесия. Какие органы их образуют, каковы их строение и функции?
4. Ответьте на вопросы и подпишите все элементы рисунка:

- Какие вы знаете слабые места брюшной стенки?
- Что такое апоневроз?
- Что такое фасция?

Пятигорский медико-фармацевтический институт – филиал федерального государственного бюджетного образовательного учреждения высшего образования «Волгоградский государственный медицинский университет» Министерства здравоохранения Российской Федерации

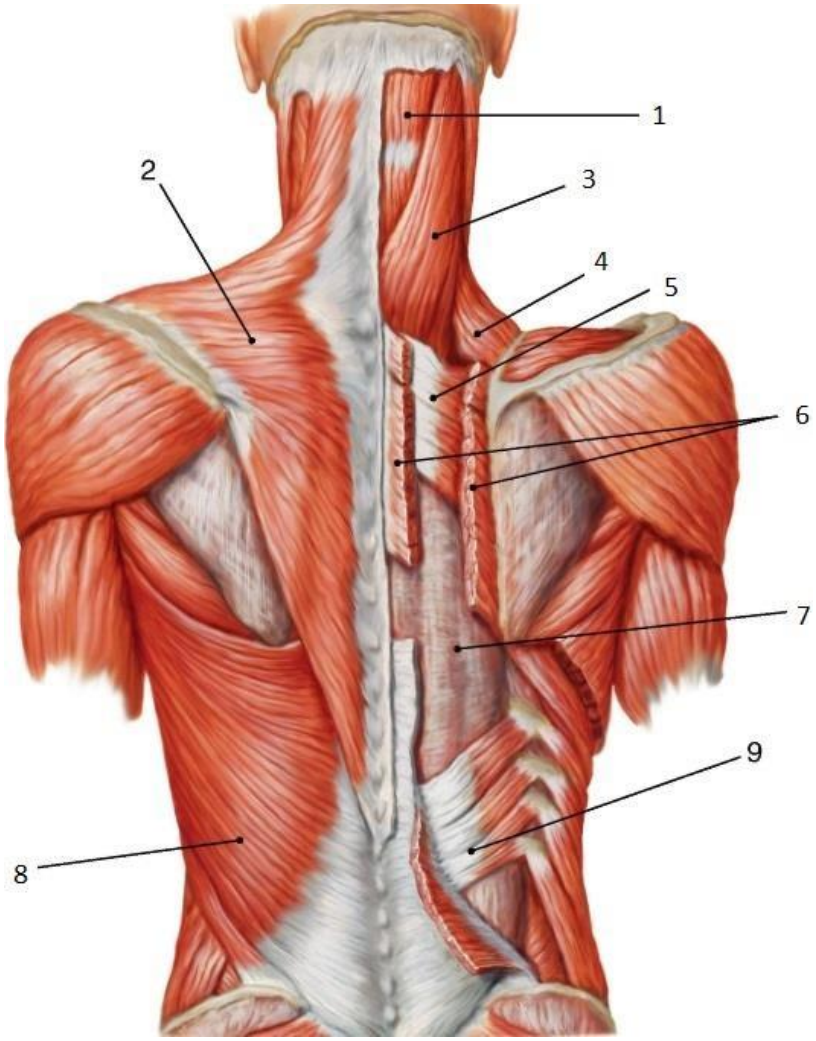

3.Дать определение дыхания. Опишите виды дыхательной недостаточности. Дайте определение одышки. Опишите механизм возникновения одышки.

Билет 29.

1. Расскажите о вкусовом и обонятельном анализаторах. Какие органы входят в их состав? Каковы их строение и функции? Расскажите о строении и функциях кожи и её производных.

2. Ответьте на вопросы и подпишите все элементы рисунка: В какие мышцы обычно производят инъекции?

- В чём отличие гладкой мускулатуры от поперечнополосатой?
- Что такое грыжи и каковы основные места их возникновения?

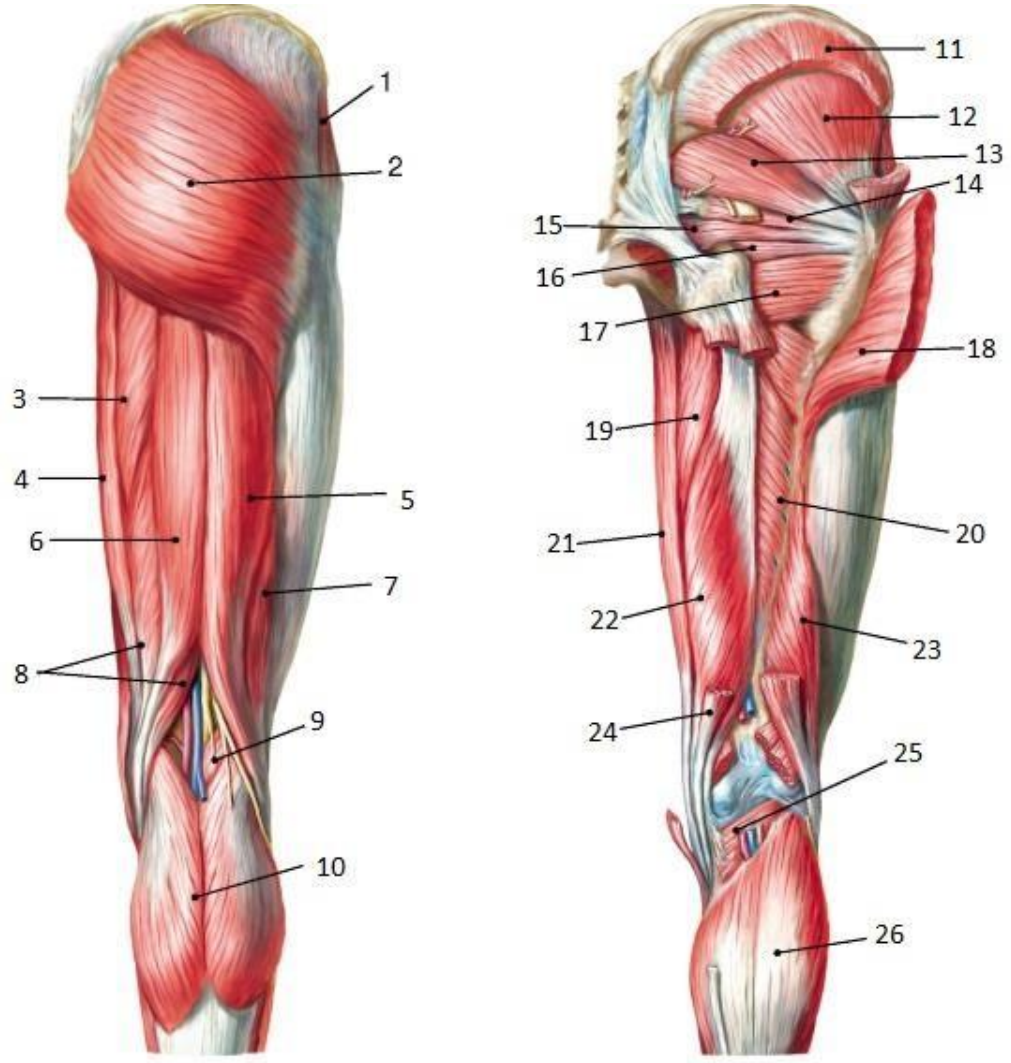

3. Дать характеристику стадий воспаления легких, указать причины и исход заболевания.

4. КРИТЕРИИ ОЦЕНИВАНИЯ

Критерии оценки для проведения экзамена по дисциплине

Оценка за ответ	Критерии
Отлично	– полно раскрыто содержание материала; – материал изложен грамотно, в определенной логической последовательности; – продемонстрировано системное и глубокое знание программного материала; – точно используется терминология; – показано умение иллюстрировать теоретические положения конкретными примерами, применять их в новой ситуации; – продемонстрировано усвоение ранее изученных сопутствующих вопросов, сформированность и устойчивость компетенций, знаний, умений и/или навыков; – ответ прозвучал самостоятельно, без наводящих вопросов; – продемонстрирована способность творчески применять знание теории к решению профессиональных задач; – продемонстрировано знание современной учебной и научной литературы;

	– допущены одна – две неточности при освещении второстепенных вопросов, которые исправляются по замечанию.
Хорошо	– вопросы излагаются систематизировано и последовательно; – продемонстрировано умение анализировать материал, однако не все выводы носят аргументированный и доказательный характер; – продемонстрировано усвоение основной литературы. – ответ удовлетворяет в основном требованиям на оценку «5», но при этом имеет один из недостатков: в изложении допущены небольшие пробелы, не исказившие содержание ответа; допущены один – два недочета при освещении основного содержания ответа, исправленные по замечанию преподавателя; допущены ошибка или более двух недочетов при освещении второстепенных вопросов, которые легко исправляются по замечанию преподавателя.
Удовлетворительно	– неполно или непоследовательно раскрыто содержание материала, но показано общее понимание вопроса и продемонстрированы умения, достаточные для дальнейшего усвоения материала; – усвоены основные категории по рассматриваемому и дополнительным вопросам; – имелись затруднения или допущены ошибки в определении понятий, использовании терминологии, исправленные после нескольких наводящих вопросов; – при неполном знании теоретического материала выявлена недостаточная сформированность компетенций, умений и навыков, студент не может применить теорию в новой ситуации; – продемонстрировано усвоение основной литературы.
Неудовлетворительно	– не раскрыто основное содержание учебного материала; – обнаружено незнание или непонимание большей или наиболее важной части учебного материала; – допущены ошибки в определении понятий, при использовании терминологии, которые не исправлены после нескольких наводящих вопросов - не сформированы компетенции, умения и навыки, - отказ от ответа или отсутствие ответа

Критерии оценки уровня усвоения материала дисциплины и сформированности компетенций

Характеристика ответа	Оценка ECTS	Баллы в БРС	Уровень сформированности компетентности по дисциплине	Оценка по 5-балльной шкале
Дан полный, развернутый ответ на поставленный вопрос, показана совокупность осознанных знаний об объекте, проявляющаяся в свободном оперировании понятиями, умении выделить существенные и несущественные его признаки, причинно-следственные связи. Знание об объекте демонстрируется на фоне понимания его в системе данной науки и междисциплинарных связей. Ответ формулируется в терминах науки, изложен литературным языком, логичен, доказателен, демонстрирует авторскую позицию обучающегося. Студент демонстрирует высокий продвинутый уровень	A	100–96	ВЫСОКИЙ	5 (5+)

сформированности компетентности				
Дан полный, развернутый ответ на поставленный вопрос, показана совокупность осознанных знаний об объекте, доказательно раскрыты основные положения темы; в ответе прослеживается четкая структура, логическая последовательность, отражающая сущность раскрываемых понятий, теорий, явлений. Знание об объекте демонстрируется на фоне понимания его в системе данной науки и междисциплинарных связей. Ответ изложен литературным языком в терминах науки. Могут быть допущены недочеты в определении понятий, исправленные обучающимся самостоятельно в процессе ответа. Студент демонстрирует высокий уровень сформированности компетенций.	B	95–91		5
Дан полный, развернутый ответ на поставленный вопрос, показано умение выделить существенные и несущественные признаки, причинно-следственные связи. Ответ четко структурирован, логичен, изложен литературным языком в терминах науки. Могут быть допущены недочеты или незначительные ошибки, исправленные обучающимся с помощью преподавателя. Студент демонстрирует средний повышенный уровень сформированности компетентности.	C	90–81	СРЕДНИЙ	4
Дан полный, развернутый ответ на поставленный вопрос, показано умение выделить существенные и несущественные признаки, причинно-следственные связи. Ответ четко структурирован, логичен, изложен в терминах науки. Однако допущены незначительные ошибки или недочеты, исправленные обучающимся с помощью «наводящих» вопросов преподавателя. Студент демонстрирует средний достаточный уровень сформированности компетенций.	D	80-76		4 (4-)
Дан полный, но недостаточно последовательный ответ на поставленный вопрос, но при этом показано умение выделить существенные и несущественные признаки и причинно-следственные связи. Ответ логичен и изложен в терминах науки. Могут быть допущены 1-2 ошибки в определении основных понятий, которые обучающийся затрудняется исправить самостоятельно. Студент демонстрирует низкий уровень сформированности компетентности.	E	75-71	НИЗКИЙ	3 (3+)
Дан недостаточно полный и недостаточно развернутый ответ. Логика и последовательность изложения имеют нарушения. Допущены ошибки в раскрытии понятий, употреблении терминов. Обучающийся не способен самостоятельно выделить существенные и несущественные признаки и причинно-следственные связи. Обучающийся может конкретизировать обобщенные знания, доказав на примерах их основные положения только с помощью преподавателя. Речевое оформление требует поправок, коррекции. Студент демонстрирует крайне низкий уровень сформированности компетентности.	E	70-66		3
Дан неполный ответ, логика и последовательность изложения имеют существенные нарушения. Допущены грубые ошибки при определении сущности раскрываемых понятий, теорий, явлений, вследствие непонимания обучающимся их существенных и несущественных признаков и связей. В ответе отсутствуют выводы. Умение раскрыть конкретные проявления обобщенных знаний не показано. Речевое оформление требует поправок, коррекции. Студент демонстрирует пороговый уровень сформированности компетенций.	E	65-61	ПОРОГОВЫЙ	3 (3-)

Дан неполный ответ, представляющий собой разрозненные знания по теме вопроса с существенными ошибками в определениях. Присутствуют фрагментарность, нелогичность изложения. Обучающийся не осознает связь данного понятия, теории, явления с другими объектами дисциплины. Отсутствуют выводы, конкретизация и доказательность изложения. Речь неграмотная. Дополнительные и уточняющие вопросы преподавателя не приводят к коррекции ответа обучающегося не только на поставленный вопрос, но и на другие вопросы дисциплины. Компетентность отсутствует.	Fx	60-41	КОМПЕТЕНТНОСТЬ ОТСУТСТВУЕТ	2
Не получены ответы по базовым вопросам дисциплины. Студент не демонстрирует индикаторов достижения формирования компетенций. Компетентность отсутствует.	F	40-0		2

Итоговая оценка по дисциплине

Оценка по 100-балльной системе	Оценка по системе «зачтено - не зачтено»	Оценка по 5-балльной системе		Оценка по ECTS
96-100	зачтено	5	отлично	A
91-95	зачтено			B
81-90	зачтено	4	хорошо	C
76-80	зачтено			D
61-75	зачтено	3	удовлетворительно	E
41-60	не зачтено	2	неудовлетворительно	Fx
0-40	не зачтено			F